Федеральное государственное автономное образовательное учреждение высшего образования
Первый Московский государственный медицинский университет имени И. М. Сеченова
Министерство здравоохранения Российской Федерации
(Сеченовский Университет)

На правах рукописи

ОГНЕВ ОЛЕГ ОЛЕГОВИЧ

МИНИИНВАЗИВНАЯ АУТОПЕРИКАРДИАЛЬНАЯ НЕОКУСПИДИЗАЦИЯ АОРТАЛЬНОГО КЛАПАНА

3.1.15 – сердечно - сосудистая хирургия

Диссертация
на соискание ученой степени кандидата медицинских наук

Научный руководитель:
доктор медицинских наук, профессор
Комаров Роман Николаевич

Москва – 2023

ОГЛАВЛЕНИЕ

ВВЕДЕНИЕ.....4

ГЛАВА 1. ОБЗОР ЛИТЕРАТУРЫ.....12

1.1 Эпидемиология и этиология пороков аортального клапана.....12

1.2 Подходы к хирургической коррекции пороков аортального клапана.....13

1.3 Полная срединная стернотомия.....17

1.4 Миниинвазивные операционные доступы в хирургии аортального клапана 20

1.5 Торакоскопический и транскатетерный подходы к протезированию аортального клапана.....29

1.6 Миниинвазивная операция аутоперикардиальной неокуспидизации аортального клапана.....30

1.7 Выбор вида операционного доступа.....31

ГЛАВА 2. МАТЕРИАЛ И МЕТОДЫ.....35

2.1 Дизайн исследования.....35

2.3 Общая характеристика больных.....37

2.5. Методы обследования.....41

2.4 Описание собственной хирургической техники миниинвазивной аутоперикардиальной неокуспидизации аортального клапана из мини-J доступа с торакоскопическим забором перикарда.....46

ГЛАВА 3. РЕЗУЛЬТАТЫ СОБСТВЕННЫХ ИССЛЕДОВАНИЙ.....53

3.1 Оценка сопоставимости групп по исходным клиническим данным.....53

3.2 Сравнительная оценка интраоперационных показателей.....57

3.3 Сравнительная оценка послеоперационных показателей.....61

3.4 Оценка среднего градиента и недостаточности на аортальном клапане после оперативного вмешательства 65

ГЛАВА 4. ОБСУЖДЕНИЕ 71

ВЫВОДЫ 80

ПРАКТИЧЕСКИЕ РЕКОМЕНДАЦИИ 82

СПИСОК СОКРАЩЕНИЙ И УСЛОВНЫХ ОБОЗНАЧЕНИЙ 83

СПИСОК ЛИТЕРАТУРЫ 85

СПИСОК ИЛЛЮСТРАТИВНОГО МАТЕРИАЛА 95

ВВЕДЕНИЕ

Актуальность и степень разработанности темы исследования

Ежегодно в мире производится около 280000 вмешательств по поводу патологии аортального клапана (АК) [41]. Наиболее распространенными операциями являются протезирование механическим и биологическим протезами [88]. За 2018 г. в США, согласно регистру кардиоторакальных хирургов (The Society of Thoracic Surgeons – STS), выполнено 25274 изолированных протезирований АК [38]. Положительные и отрицательные стороны, а также отдаленные результаты механических и биологических протезов хорошо изучены [88]. Однако в настоящее время не существует идеального протеза. Пациенты с механическими протезами нуждаются в пожизненном приеме антикоагулянтов, в частности варфарина, что ассоциировано с повышенным риском кровотечений [43, 55, 62, 83]. Основным недостатком биопротезов является структурная деградация клапана, связанная с повреждением и кальцификацией биоткани (ксеноперикарда), риск которой возрастает у пациентов более молодого возраста [16, 28, 75, 78].

В 1991 г. C.M. Duran и соавт. разработали методику протезирования створок АК из собственного перикарда – аутоперикардиальная неокуспидизация АК [35]. В 2007 г. S. Ozaki и соавт. стандартизировали операцию путем использования шаблонов. Это упростило моделирование створок АК, что сделало данную методику более распространенной среди хирургов по всему миру [69]. Основными преимуществами операции аутоперикардиальная неокуспидизация АК является отсутствие необходимости в приеме антикоагулянтов, т.к. створки АК формируются из собственных тканей организма, а гемодинамика в послеоперационном периоде схожа с нативным АК. Эхокардиографические (ЭхоКГ) показатели после аутоперикардиальной неокуспидизации АК демонстрируют удовлетворительные результаты - пиковый градиент через 1 неделю после операции составляет 19,5 ± 10,3 мм рт. ст., а через 8 лет - 15,2 ± 6,3 мм рт. ст. [70]. В 2019 г. опубликовали результаты 12-ти летнего периода

наблюдения, в которое были включены 1100 пациентов: выживаемость составила 84,6 %, свобода от реопераций 95,8 % [71]. Гемодинамические параметры у пациентов с узким корнем аорты также демонстрируют удовлетворительные результаты, что позволяет избежать проблемы несоответствия размера протеза и площади поверхности тела пациента [13, 32]. Эта особенность аутоперикардиальной неокуспидизации АК позволила внедрить данную методику в детскую кардиохирургию [27, 90].

Вмешательства с минимальным доступом позволяет снизить травматичность операции, длительность пребывания в стационаре, а также обеспечить более быструю реабилитацию и лучший косметический эффект по сравнению со стандартным кардиохирургическим доступом - полной срединной стернотомией [56, 73]. В миниинвазивной хирургии АК наиболее распространенным доступом является мини-J стернотомия. В 2017 г. был проведен крупный систематический анализ, в котором сравнили мини-J и полную стернотомию. По результатам исследования мини-J стернотомия продемонстрировала меньшее количество кровотечений, длительность пребывания в отделении реанимации и интенсивной терапии (ОРИТ) и стационаре, длительность искусственного кровообращения (ИК) и ишемии миокарда (ИМ) [56]. В метаанализе K. Phan отражены результаты, в которых пациенты в меньшей степени испытывали болевой синдром после мини-J стернотомии [73].

До недавнего времени, в отличие от протезирования АК, техника аутоперикардиальной неокуспидизации АК выполнялась исключительно доступом через полную срединную стернотомию [9, 23, 24]. Причиной являлась трудоемкость забора из мини-J стернотомии перикардиального лоскута 7 х 8 см. В связи с чем, преимущества миниинвазивной хирургии сердца не могли быть применены к аутоперикардиальной неокуспидизации АК.

В мировой литературе существует всего две публикации по миниинвазивной аутоперикардиальной неокуспидизации АК с небольшим количеством больных [10, 65]. Выполнить забор перикарда из мини-J стернотомии возможно, но сопряжено с рисками ятрогенного повреждения камер и сосудов сердца,

диафрагмального нерва, а также забором недостаточного размера перикарда. Это зависит от размеров сердца и глубины его расположения, состояния перикарда, анатомических особенностей строения грудины [9]. Минимизировать зависимость забора перикарда от данных факторов позволяет использование торакоскопической методики. Таким образом, проведение данного исследования с включением достаточного клинического материала, основанного на сравнении с классической процедурой аутоперикардиальной неокуспидизации АК, подробным описанием хирургической техники и оценкой непосредственных результатов, является актуальной темой.

Цель исследования

Улучшить результаты лечения пациентов с пороком АК путем разработки новой малоинвазивной методики аутоперикардиальной неокуспидизации АК с применением мини-J стернотомии и торакоскопической техники забора перикарда.

Задачи исследования

1. Разработать новый подход к минимальноинвазивной аутоперикардиальной неокуспидизации АК с применением мини-J стернотомии и торакоскопического забора перикарда.
2. Провести оценку интраоперационных параметров при аутоперикардиальной неокуспидизации АК из мини-J стернотомии с торакоспопическим забором перикарда и сравнить их с результатами аутоперикардиальной неокуспидизации АК из полной срединной стернотомии.
3. Оценить госпитальные результаты двух способов аутоперикардиальной неокуспидизации АК (из мини-J стернотомии с торакоскопическим забором перикарда и из полной срединной стернотомии).

4. Изучить преимущества аутоперикардиальной неокуспидизации АК из мини-J стернотомии с торакоскопическим забором перикарда по сравнению с доступом из полной срединной стернотомии.

Научная новизна исследования

В отечественной литературе не представлено работ, посвященных результатам и хирургической технике миниинвазивной аутоперикардиальной неокуспидизации АК из мини-J стернотомии с торакоскопическим забором перикарда. В диссертационном исследовании впервые в России на достаточном клиническом материале (64 пациента) проанализированы интра- и ранние послеоперационные результаты при аутоперикардиальной неокуспидизации доступом из мини-J стернотомии с торакоскопическим забором перикарда в группе пациентов с изолированным поражением АК и произведено сравнение с аутоперикардиальной неокуспидизацией из полной срединной стернотомии. Для оценки данных использованы современные и корректные статистические методы. Продемонстрирована безопасность и эффективность миниинвазивной аутоперикардиальной неокуспидизации АК с преимуществами мини-J стернотомии и торакоскопических технологий. Подробно описаны хирургические аспекты исследуемого метода.

Теоретическая и практическая значимость исследования

В работе подробно описана техника операции аутоперикардиальной неокуспидизации из мини-J стернотомии с торакоскопическим забором перикарда.

Анализу подвергнуты предоперационные, интра- и ранние послеоперационные данные пациентов, перенесших аутоперикардиальную неокуспидизацию АК из мини-J стернотомии с торакоспопическим забором перикарда и полной срединной стернотомии.

Результаты исследования и сформулированные практические рекомендации

позволяют повысить доступность и улучшить результаты аутоперикардиальной неокуспидизации АК, а также применить преимущества мини-J стернотомии и техники торакоспопического забора перикарда у пациентов, которым планируется аутоперикардиальная неокуспидизация АК.

Методология и методы исследования

Исследовательская работа выполнена на базе кардиохирургического отделения клиники Факультетской хирургии № 1 Института клинической медицины имени Н. В. Склифосовского ФГАОУ ВО Первый МГМУ имени И. М. Сеченова (Сеченовский университет).

Все пациенты были разделены на 2 группы в зависимости от типа хирургического доступа: 1 группа («мини-J» – основная группа) (n = 20): аутоперикардиальная неокуспидизация АК доступом через мини-J стернотомию с торакоскопическим забором перикарда; 2 группа («стернотомия» – контрольная группа) (n = 44): аутоперикардиальная неокуспидизация АК доступом через полную срединную стернотомию. Критерии включения: пациенты с изолированным пороком АК, письменное информированное согласие пациента на выполнение аутоперикардиальной неокуспидизации АК и использовании данных истории болезни для исследования. Критерии исключения: наличие сопутствующей кардиальной патологии, требующей хирургической коррекции, септический эндокардит, наличие в анамнезе лучевой терапии органов грудной клетки, выраженный спаечный процесс в перикарде и плевральной полости, хроническая обструктивная болезнь легких (ХОБЛ) тяжелой степени, гемодинамически значимое атеросклеротическое поражение брахиоцефальных/артерий нижних конечностей, наличие патологии грудной аорты, требующей хирургической коррекции, предшествующие открытые (кардиохирургические) вмешательства. Выполнялась оценка параметров интраоперационного и послеоперационного периодов. Интраоперационные параметры: длительность забора перикарда, время ИК, ИМ, оперативного

вмешательства и объем интраоперационной кровопотери. Послеоперационные параметры: объем кровопотери, длительность ИВЛ после перевода в ОРИТ, длительность пребывания в ОРИТ и стационаре, выраженность болевого синдрома в послеоперационном периоде по визуально-аналоговой шкалы (ВАШ), недостаточность и средний градиент давления на АК по данным трансторакальной ЭхоКГ, характер и частота осложнений (острая сердечно-сосудистая недостаточность (ОССН), острая почечная недостаточность (ОПН), острая дыхательная недостаточность (ОДН), АВ блокада 2-3 степени, раневые осложнения), летальность.

Положения, выносимые на защиту

1. Метод аутоперикардиальной неокуспидизации АК из мини-J стернотомии с торакоскопическим забором перикарда увеличивает длительность ИК и ИМ по сравнению с методом аутоперикардиальной неокуспидизации АК из полной стернотомии, но не влияет на летальность и частоту осложнений в раннем послеоперационном периоде.
2. Длительность ИВЛ, пребывание в ОРИТ и стационаре, а также объем интра- и послеоперационной кровопотери достоверно ниже при аутоперикардиальной неокуспидизации АК из мини-J стернотомии с торакоскопическим забором перикарда по сравнению с аутоперикардиальной неокуспидизации АК из полной стернотомии.
3. Аутоперикардиальная неокуспидизация АК из мини-J стернотомии с торакоскопическим забором перикарда и полной срединной стернотомии сопоставимыми по ЭхоКГ параметрам АК в ближайшем послеоперационном периоде.
4. Аутоперикардиальная неокуспидизация АК из мини-J стернотомии с торакоскопическим забором перикарда в сравнении с аутоперикардиальной неокуспидизацией АК из полной срединной стернотомии демонстрирует снижение интенсивности болевого синдрома в раннем послеоперационном периоде.

5. Торакоскопическая методика забора перикарда позволяет безопасно выделить аутоперикардиальный лоскут для формирования неостворок АК, так как обеспечивают полноценную визуализацию переднего средостения.

Степень достоверности и апробация результатов

Достоверность полученных результатов анализа двух групп определяется достаточным объемом выборки для исследования, в котором представлена подробная техника операции, не описанная ранее, а также применением статистических методов анализа. Результаты, выводы и практические рекомендации в полном объеме представлены в данном исследовании и подкреплены статистическими расчетами и иллюстрациями техники оперативного вмешательства. Автор лично участвовал во большинстве оперативных вмешательств, включенных в данную диссертацию, в качестве первого ассистента, провел анализ мировой литературы по теме исследования, разработал задачи и дизайн диссертации, выполнил сбор данных и статистический анализ.

Диссертационная работа апробирована 03.12.2022 на заседании кафедры факультетской хирургии № 1 Института клинической медицины имени Н.В. Склифосовского ФГАОУ ВО Первый МГМУ имени И.М. Сеченова (Сеченовский Университет).

Результаты исследования внедрены в работу кардиохирургического отделения Университетской клинической больницы No 1 ФГАОУ ВО Первый МГМУ им. И.М. Сеченова Минздрава России (Сеченовский Университет).

По теме диссертации опубликовано 4 печатные работы в рецензируемых научно-практических журналах, рекомендуемых ВАК Министерства науки и высшего образования РФ для публикации результатов диссертационных исследований из них 3 включены международную базу данных научного цитирования (Scopus).

Основные положения диссертации доложены на 2-х международных конференциях и форумах с международным участием: VII Ежегодная

международная конференция по минимально инвазивной кардиохирургии и хирургической аритмологии AMICS (2022 г.), Четвертый всероссийский научно-образовательный форум с международным участием Кардиология XXI века: Альянсы и потенциал (2023 г.).

Структура и объем диссертации

Диссертация изложена на 97 страницах печатного текста и состоит из введения, 4-х глав, выводов, практических рекомендаций, списка сокращений и условных обозначений, списка литературы, списка иллюстративного материала. Диссертация иллюстрирована 35 рисунками и 9 таблицами. Список литературы содержит 94 источника: 11 – отечественных и 83 – зарубежных.

ГЛАВА 1. ОБЗОР ЛИТЕРАТУРЫ

1.1 Эпидемиология и этиология пороков аортального клапана

Заболевания АК являются самыми распространенными среди клапанных пороков сердца. У каждого 8 человека старше 75 лет диагностируется аортальный порок средней или тяжелой степени. В 2017 г. диагностировано 12,6 миллионов случаев дегенеративных пороков АК по всему миру. Ежегодно в мире производится около 280,000 протезирований АК [41]. Несмотря на выполняемые хирургические вмешательства по коррекции аортальных пороков 102700 человек каждый год умирает из-за порока АК [67], что указывает на сохраняющуюся необходимость увеличения объемов медицинской помощи для данной категории пациентов.

В определении тактики и объема лечения, включая хирургическое, большое значение имеет этиология поражения АК, которую можно разделить на две группы: первичные поражения, к которым относятся изменения створок АК, и вторичные поражения - изменения корня аорты, влияющие на функцию АК [5, 45, 88]. В настоящее время наиболее распространенными первичными поражениями АК являются двустворчатый АК, дегенеративные изменения и ревматическое поражение [93]. В развитых странах, в связи с развитием первичного звена здравоохранения количество ревматического поражения АК значительно снизилось. Однако в развивающихся странах - первое место в этиологии порока АК до сих пор занимает ревматизм [45]. Вторичные поражения АК возникают при изменении в одном или нескольких структурах корня аорты, что в свою очередь ведет к дисфункции АК в целом. Аневризмы и расслоения аорты могут приводить к функциональной аортальной недостаточности при расширении синотубулярного гребня, синусов Вальсальвы или фиброзного кольца (ФК) АК (аннулоэктазия) [5, 45]. Этиология поражения АК непосредственно сопряжена с выбором подхода как к лечению порока АК, так и выбору вида его хирургической коррекции.

1.2 Подходы к хирургической коррекции пороков аортального клапана

Существует несколько подходов в коррекции пороков АК: протезирование АК, пластика, протезирование створок путем аутоперикардиальной неокуспидизации АК. Наиболее распространенной процедурой является протезирование АК [88]. В настоящее время разработано большое количество различных видов протезов, однако их можно разделить на две основные группы: механические и биологические. Тот факт, что до сих пор существуют публикации, обсуждающие выбор клапана и хирургической тактики при коррекции порока АК, говорит о том, что идеального протеза не существует [41].

Основным преимуществом механических протезов является длительный срок службы – 25 лет. Наличие механической конструкции нивелирует проблемы деградации, тем самым позволяя использовать этот вид протезов у пациентов любого возраста [5, 41, 43, 88]. С 1960 г. разработано 70 типов механических протезов, отличающихся запирательными элементами, корпусами, материалами.

Минус механических протезов заключается в высоком риске тромбообразования как за счет материалов, из которых сформированы створки механического АК, так и за счет формирования турбулентных потоков на таком типе протезов АК. В связи с этим, пациенты с механическими протезами нуждаются в пожизненном назначении антикоагулянтной терапии [43]. При этом, на фоне антикоагулянтной поддержки вероятность развития геморрагических осложнений ежегодно составляет 0,64 %, тромбоэмболических осложнений – 0,77 %, а вероятность развития тромбоэмболических и геморрагических осложнений в течение 10-ти лет достигает 14,1 % [53, 60]. Частота тромбоэмболических и геморрагических осложнений находится в прямой зависимости от контроля антикоагулянтной терапии и значительно возрастает с увеличением возраста больного за счет трудоемкости контроля целевых значений международного нормализованного отношения пациентом [83].

Биологические протезы обладают значительно меньшими рисками развития тромбоэмболических и геморрагических осложнений по сравнению с

механическими протезами. Так по результатам исследования I. Chirichilli, проведенного в 2020 г., за 16-ти летний период наблюдения количество тромбоэмболических и геморрагических осложнений составили 1,8 % и 4,8 % соответственно [26]. Это связано с тем, что биологические протезы представляют собой клапаны, изготовленные из свиного, бычьего или лошадиного перикарда, а также АК свиньи [43]. Наличие биологической ткани, а также сама структура клапана, которая позволяет воссоздать гемодинамику через протез идентичную нативному АК позволяет нивелировать необходимость в пожизненном приеме антикоагулянтной терапии.

Однако биологические протезы АК обладают своими недостатками, к основному относится структурная деградация клапана, связанная с повреждением и кальцификацией чужеродной биоткани. Вследствие этого одним из основных показаний к имплантации биологического протеза АК является возраст больного старше 65 – 70 лет, с 15 % риском развития деградации в течение 10-ти лет [16, 28, 75, 78] «Рисунок 1».

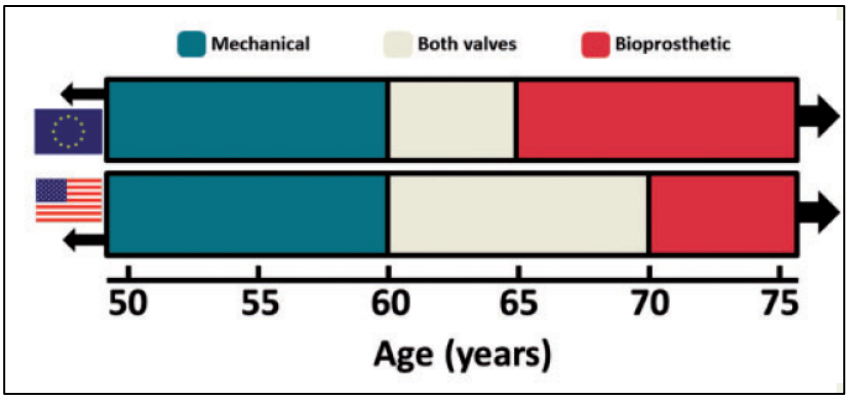

Рисунок 1 – Показания к выбору механического или биологического протеза в зависимости от возраста пациента [43]

Частота повторных вмешательств в отдаленном периоде после имплантации биопротеза пациентам в возрасте до 60-ти лет, связанная с деградацией створок, составляет от 22 до 59 % [50, 75]. Высокая частота повторных вмешательств

ограничивает возможность применения биологических протезов у пациентов моложе 60-ти лет, которые составляют значительную долю больных.

Пластическая хирургия клапанов сердца зарекомендовала себя, как отличная методика в хирургии митрального и трикуспидального клапанов. Однако изолированная пластика АК является менее распространенной, что связано как со сложностью анатомии корня аорты и АК, гемодинамической нагрузкой на створки АК, так и большей трудоемкостью операции.

Согласно систематическому анализу техниками для коррекции трехстворчатого АК являются центральная пликация, армирование свободного края, триангулярная резекция [39]. Для двустворчатого клапана применяется методика рассечения зоны сращения створок АК в проекции комиссур с последующим «шейвингом» (плоскостной резекцией створок), а также методика резекции зоны сращения с последующим сшиванием створок или вшиванием ксеноперикардиальной или аутоперикардиальной заплат [15]. Необходимо отметить, что ксеноперикардиальные заплаты подвержены кальцификации, как и биологические протезы из-за иммунологических особенностей. Однако аутоперикардиальные заплаты, обработанные 6 % глютаральдегида продемонстрировали их преимущества над ксеноперикардиальными заплатами в отдаленном периоде [15, 39, 40, 52, 81].

По результатам исследования U. Schneider и соавт., проведенного в 2017 году, госпитальная летальность при изолированных пластиках АК составляет 0,6 %, выживаемость в 15-ти летнем отдаленном периоде 81 %. Количество повторных операций составило 21,7 %. Одним из предикторов несостоятельности клапана, приводившей к повторной операции - необходимость использования заплат [81].

M. Fok и соавт. в 2014 г. провели систематический анализ исследований, включивших пластику АК. Среднеотдаленные результаты пластики трехстворчатого АК при пролапсе и дилатации корня аорты показали частоту повторных операций равную 3 – 4 %. У пациентов с двустворчатым АК частота повторных операций составила 10 % [39].

По результатам данных исследований невозможно дать однозначный ответ на вопрос – является ли пластика створок АК альтернативой протезированию. В связи с большой частотой повторных вмешательств, трудоемкостью самой реконструктивной хирургии АК, а также в ряде случаев невозможностью выполнения реконструкции из-за выраженных изменений створок, пластика АК не приобрела большую популярность среди большинства хирургов.

Альтернативной операцией при пороках АК является протезирование створок аутоперикардом. В 1991 г. C.M. Duran и соавт. разработали методику протезирования створок АК из собственного перикарда - аутоперикардиальная неокуспидизация АК [35]. В 2007 г. S. Ozaki и соавт. стандартизировали операцию путем использования шаблонов и упростило моделирование створок, что сделало данную методику более распространенной среди хирургов по всему миру [69]. Основными преимуществами аутоперикардиальной неокуспидизации АК является отсутствие необходимости в приеме антикоагулянтов, т.к. створки формируются из собственных тканей организма, а гемодинамика схожая с нативным АК. ЭхоКГ параметры после аутоперикардиальной неокуспидизации АК демонстрируют удовлетворительные результаты - пиковый градиент через 1 неделю после операции составляет 19,5 ± 10,3 мм рт. ст., а через 8 лет - 15,2 ± 6,3 мм рт. ст. [70]. Отдаленные результаты продемонстрировали 84,6 % выживаемость и 95,8 % свободу от реопераций [71].

Существует такая анатомическая особенность, как узкий корень аорты. При наличии данной особенности у пациентов, которым планируется протезирование АК существует вероятность развития такого осложнения, как несоответствие диаметра протеза к площади поверхности тела. В таких случаях применяются методики реконструкции корня аорты – «расточки», с целью возможности имплантации протеза большего диаметра. Данные процедуры усложняют вмешательство и увеличивают длительность ИК и ИМ [30].

Однако пациенты с узким корнем аорты, перенесшие аутоперикардиальную неокуспидизацию АК, демонстрируют удовлетворительные гемодинамические результаты без необходимости проведения «расточки» корня аорты. S. Akiyama и

соавт. в 2020 г. опубликовали работу с периодом наблюдения 28,0 ± 22,7 месяцев, у пациентов с диаметром ФК АК 18,4 ± 1,1 мм. Средний градиент давления на АК после операции составил 18,3 ± 9,4 мм рт. ст. [13].

В настоящее время аутоперикардиальная неокуспидизация АК применяется также в детской кардиохирургии. В частности, для пациентов, которым не подходит операция Росса или в качестве альтернативы операции Росса и пластики АК [27, 90].

Также идут исследования в области использования неостворок совместно с линейным сосудистым протезом, формирующими кондуит, что предполагается должно стать альтернативой операции Бенталла Де Боно [8].

Понятие подхода к хирургическому лечению порока АК включает в себя не только выбор операционной техники, но и выбор вида операционного доступа, который является одной из основополагающих составляющих оперативного вмешательства. В настоящее время, в кардиохирургии используется целый ряд операционных доступов, включая классическую полную срединную стернотомию и целый ряд мини-доступов каждый из которых обладает своими достоинствами и недостатками.

1.3 Полная срединная стернотомия

Большинство кардиохирургических вмешательств в настоящее время выполняется из классической полной срединной стернотомии «Рисунок 2». Впервые данный доступ выполнил английским хирургом H. Milton в 1897 г. [31].

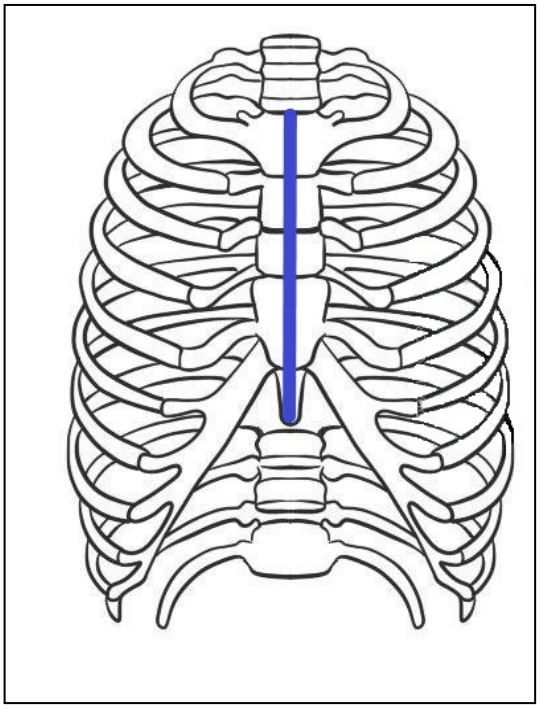

Рисунок 2 – Полная срединная стернотомия

В кардиохирургии полная срединная стернотомия является классическим и удобным доступом для хирурга с изученными результатами в послеоперационном периоде. Данный доступ обладает удовлетворительной визуализацией и возможностью хирургических манипуляций. В национальном отчете Германии за 2015 г. стандартным доступом осуществляется 92 % от всех кардиохирургических вмешательств [35]. Однако, этот хирургический доступ относится к довольно травматичным и требует ряда ограничений, связанных в первую очередь с заживлением грудины. Кроме того, существуют определенные группы больных с повышенным риском развития несостоятельности грудины, остеомиелита и инфекционных осложнений вплоть до медиастинита «Рисунок 3».

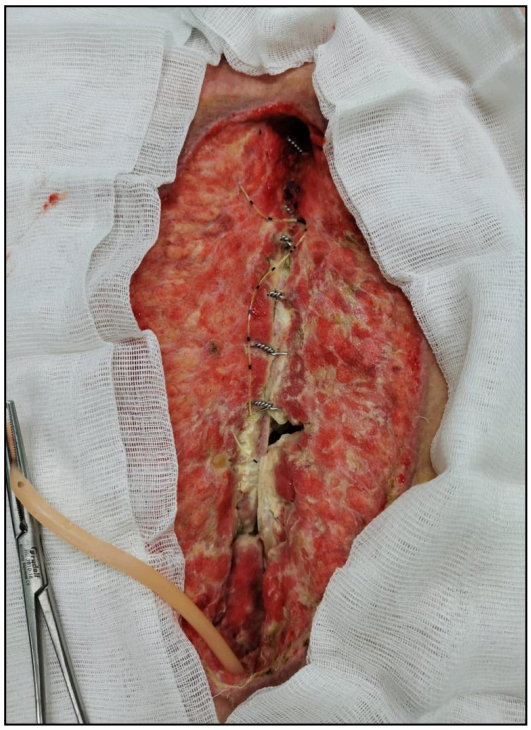

Рисунок 3 – Раневая инфекция, осложненная диастазом грудины и медиастинитом

К ним относятся пациенты с сахарным диабетом, высоким индексом массы тела, мультифокальным атеросклерозом, хронической сердечной недостаточностью (ХСН), хронической почечной недостаточностью (ХПН), необходимостью проведения повторных вмешательств [9, 59].

Развитие инфекционных осложнений составляет 0,5 – 5 %. Развитие поверхностных раневых осложнений составляет 1,1 – 6,7 %, инфекционный процесс, вовлекающий глубокие ткани (медиастинит), составляет 0,1 – 3,7 %. Таким образом, раневые осложнения обладают неблагоприятным прогнозом с летальностью от 7 до 80 %, являются довольно трудоемкими с позиции лечения и требуют больших финансовых затрат [9, 23, 59].

В исследовании C. Heilmann и соавт. в 2013 г., проанализировавших 1279 больных после кардиохирургических вмешательств доступом через срединную стернотомию у 76 (5,8 %) отмечались раневые осложнения с вовлечением грудины. В 43 (3,3 %) случаях дном раны являлась грудина, а у 33 пациентов (2,5 %) инфекционный процесс распространялся на средостение – медиастинит [9, 44].

Стремление к минимизации травматичности, уменьшению длительности реабилитации, снижению доступ - ассоциированных осложнений, привело к внедрению лапароскопии и торакоскопии, активному применению эндоваскулярных методов лечения, а также развитию миниинвазивных кардиохирургических вмешательств.

1.4 Миниинвазивные операционные доступы в хирургии аортального клапана

За последние 30 лет миниинвазивная кардиохирургия превратилась из единичных демонстраций операций доступом через торакотомию и различных вариантов частичных стернотомий в использование мини-доступов «на потоке», а также выполнение полностью торакоскопических и роботизированных операций [9].

За последние 10 лет отмечается тенденция к увеличению количества миниинвазивных кардиохирургических вмешательств. В настоящее время из мини-доступов возможно проведение коррекции не только изолированных пороков, но и реконструкции корня аорты совместно с восходящим отделом и дугой аорты, дву - и трехклапанные коррекции [61, 79, 92]. Наиболее часто мини-доступ используется при вмешательствах на митральном клапане и составляет порядка 50 % по национальному отчету Германии за 2015 г. (2928 из 6027 операций). Мини-доступы в хирургии АК составляют четверть операций (3016 из 11307 операций) [33].

Определение миниинвазивного доступа в кардиохирургии обозначает доступ с небольшим кожным разрезом без полной срединной стернотомии. В 1993 г. P.N. Rao и A.S. Kumar выполнили первое в мире миниинвазивное протезирование АК доступом через правостороннюю торакотомию. Данная методика была встречена большим количеством сопротивления и скептицизма. Однако развитие миниинвазивной кардиохирургии на этом не остановилось [9, 77].

Виды минимальноинвазивных операционных доступов.

В 1997 г. L.H. Cohn и соавт. опубликовали работу с двумя миниинвазивными доступами для коррекции клапанных пороков. Первым был парастернальный доступ, осуществлявшийся путем пересечения нескольких реберных суставов и правой внутренней грудной артерии [9, 29] «Рисунок 4 - 1».

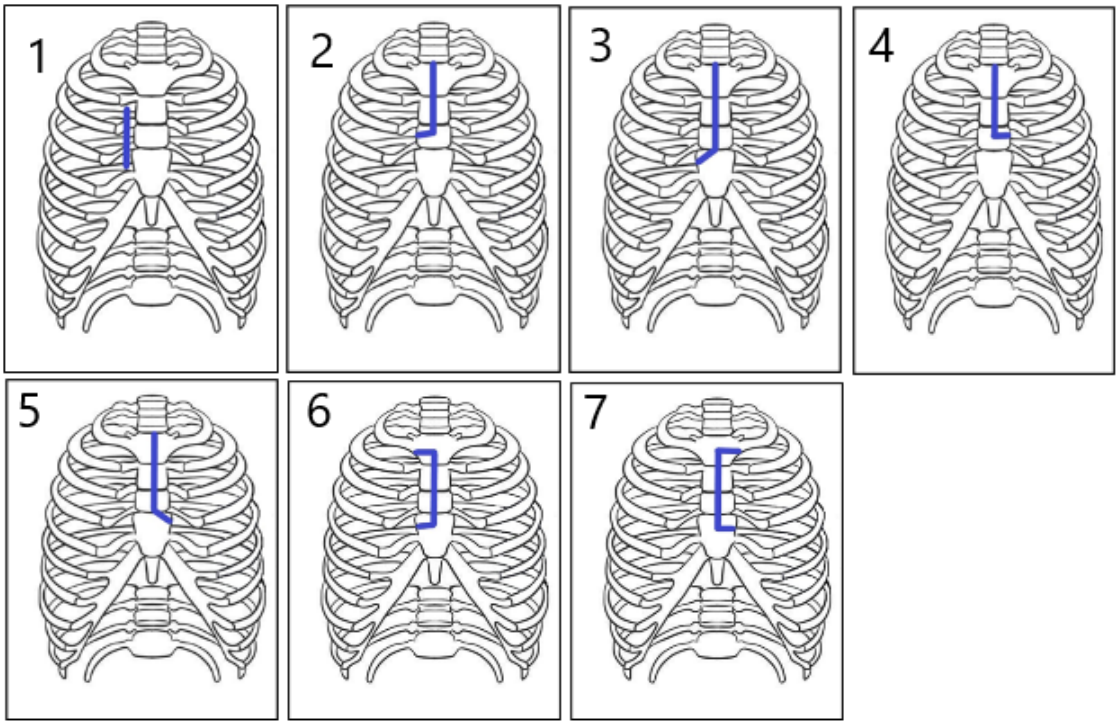

Рисунок 4 – Мини-доступы. 1 – парастернальный доступ, 2 – мини-J стернотомия по 3 межреберью, 3 – мини-J стернотомия по 4 межреберью, 4 – мини-L стернотомия по 3 межреберью, 5 – мини-L стернотомия по 4 межреберью, 6 – мини -] стернотомия, 7 – мини - [стернотомия

Второй доступ представлял из себя продольную стернотомию от яремной вырезки до 3-го межреберья и последующим изменением направления разреза к 3-му или 4-му правому межреберью. Канюляция аорты осуществлялась в наиболее дистальный отдел, а венозная канюля устанавливалась через правое предсердие. Этот доступ в последующем получил название мини-J стернотомия (или мини-L стернотомия при изменении направления разреза влево) [9, 29] «Рисунок 4 – 2», «Рисунок 4 – 3», «Рисунок 4 – 4», «Рисунок 4 – 5» [9, 29].

L.G. Svensson и соавт. в том же году опубликовали работу описывающую мини-J стернотомию с модификацией J или C, заключающейся в том, что ограниченная продольная стернотомия от 1-го до 4-го межреберья дополнялась поперечными разрезами от стернотомии до 1-го и 4-го межреберьев справа или слева (мини -] или мини - [ ) [9, 84] «Рисунок 4 – 6», «Рисунок 4 – 7».

Одновременно использовались в практике различные варианты частичных стернотомий «Рисунок 5».

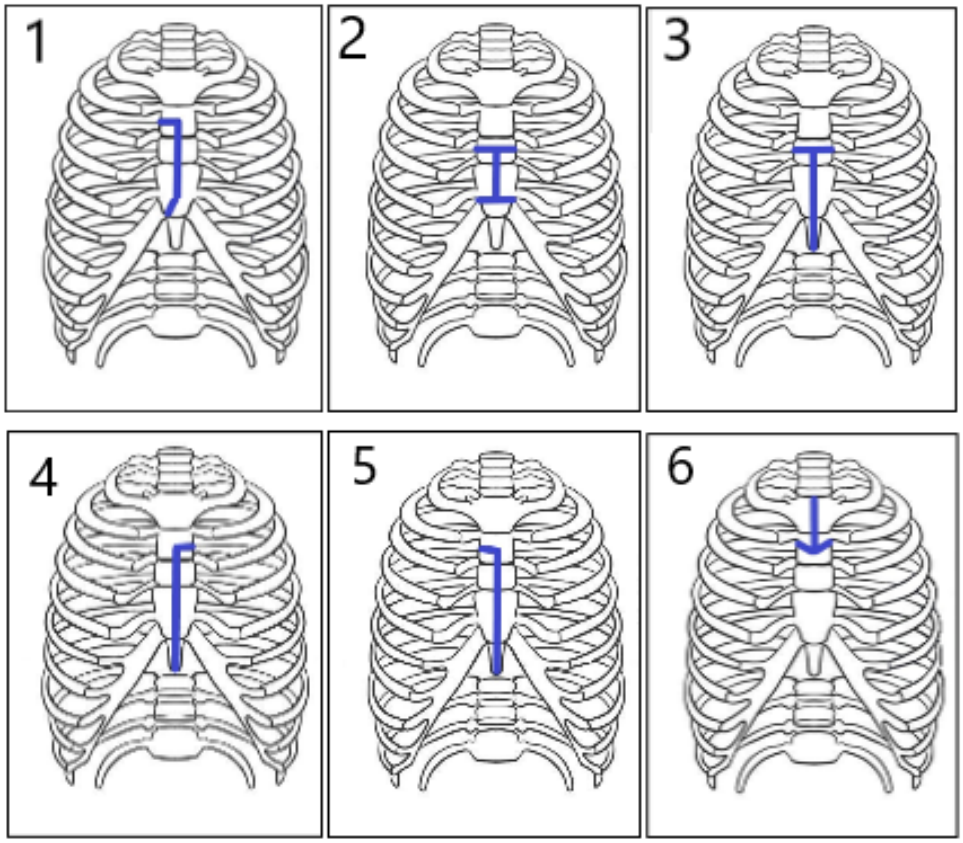

Рисунок 5 – Варианты частичных стернотомий. 1 – методика «открытых дверей», 2 – мини-I стернотомия, 3 – частичная нижняя Т стернотомия, 4 – нижняя мини – Г стернотомия, 5 – нижняя обратная мини – Г стернотомия, 6 – V-образная стернотомия

H. Kasegawa и соавт. в 1998 г. описали метод «открытых дверей» – правосторонняя частичная нижняя стернотомия. Данный доступ обеспечивает

визуализацию аортального и в большей степени митрального клапана [9, 54] «Рисунок 5 – 1».

Мини-I стернотомия, описанная Y.S. Chang и соавт. в 1999 г., представляет собой два поперечных разреза грудины в 3-м и 5-м межреберьях и срединная продольная стернотомия [25] «Рисунок 5 – 2».

D.B. Doty и соавт. в 1998 г. ввели в практику частичную нижнюю T стернотомию, что представляет из себя поперечная стернотомия в 3-м межреберье и продольная срединная стернотомия от поперечного разреза до мечевидного отростка [34, 37] «Рисунок 5 – 3».

C.Y. Hsiao и соавт. в 2012 г. описали 35 больных, из которых в 28 случаях выполнялась нижняя мини – стернотомия, которая представляла собой разрез от мечевидного отростка до уровня 2-го межреберья с последующим изменения направления к правому или левому межреберью «Рисунок 5 – 4», «Рисунок 5 – 5», а у 7 больных – верхняя мини-J стернотомия. В данной публикации описана возможность из нижнего доступа выполнять коррекцию сочетанных клапанных пороков. По результатам – летальных случаев не зарегистрировано, в одном случае описана нестабильность грудины и в одном случае потребовалась конверсия до полной срединной стернотомии [46].

J. H. Karimov и соавт. в 2009 г. описали одну из наименее инвазивных стернотомий – верхняя V-образная частичная стернотомия. Выполняется данный доступ из 6 – 7 см кожного разреза, продольная срединная стернотомия до 2-го межреберья дополняется V образным разрезом [9, 53] «Рисунок 5 – 6».

Параллельно с различными видами мини-стернотомий разрабатывались доступы через мини-торакотомию так как наилучшим способом уменьшения кровопотери и травматичности доступа является отсутствие травмы грудины «Рисунок 6».

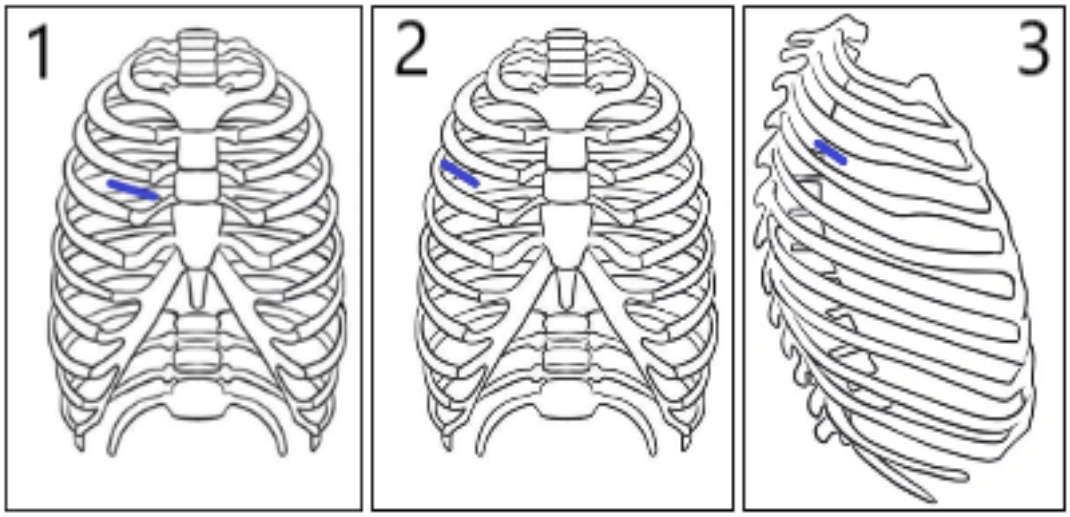

Рисунок 6 – Варианты торакотомий. 1 – правосторонняя передняя мини-торакотомия, 2 – правосторонняя переднебоковая мини-торакотомия, 3 – правосторонняя инфрааксиллярная мини-торакотомия

Классическая правосторонняя передняя мини-торакотомия выполняется в 3-м межреберье от грудины на длину около 6 – 7 см «Рисунок 6 – 1». Впервые данный доступ описали P.N. Rao и A.S. Kumar в 1993 г. [9, 77].

Правосторонняя переднебоковая мини-торакотомия является модификацией передней мини-торакотомии «Рисунок 6 - 2». Данный доступ описан в 2014 г. Totsugawa, T. в связи с тем, что хирурги сталкивались со сниженной визуализацией корня аорты, а в частности устья правой коронарной артерии при кардиоплегии. Смещение доступа латеральнее на переднебоковую поверхность позволило улучшить визуализацию корня аорты [9, 86].

Правосторонняя инфрааксиллярная мини-торакотомия, внедренный в кардиохирургию B. Tünerir и R. Aslan в 2005 г. «Рисунок 6 – 3», выполняется через вертикальный разрез по передней подмышечной линии. Доступ в подмышечной области не приводит к деформации грудных мышц, а также расположен достаточно далеко от грудины и правой внутренней грудной артерии, что позволяет избегать осложнений, ассоциированных с ними. Также преимуществами данного доступа являются угол наклона АК, который близок к визуальной оси хирурга, доступ

располагается вне прохождения крупных мышц, а межреберья являются довольно податливыми при расширении операционного поля. Недостатком этого метода является глубокое расположение корня аорты: в среднем 18 – 20 см у мужчин и 16 – 18 см у женщин, что в ряде случаев требует использования эндоскопических инструментов. Данный доступ используют в детской кардиохирургии, так как она имеет косметические преимущества: при развитии ребенка не происходит деформации или асимметричного развития грудной клетки [9, 48].

M. Yamazaki и соавт. в 2018 г., внедрили методику, названную техникой Стоунхенджа («Stonehenge technique»), которая обеспечила более близкое расположение аорты и АК к хирургу путем подтягивания перикарда через дополнительные отверстия для ниток. Такая методика, позволила вывести корень аорты на достаточную дистанцию, чтобы обеспечить адекватную визуализацию и возможность манипуляции стандартными инструментами [9, 94].

Сравнительные результаты операций при миниинвазивных операционных доступах.

В 2018 г. E. Mikus и соавт. опубликовали результаты сравнения пациентов после протезирования АК из мини-J стернотомии, правосторонней передней мини-торакотомии и полной срединной стернотомии. Госпитальная летальность в группах не различалась [9, 61].

В 2017 г. B.H. Kirmani и соавт. сравнили мини-J стернотомию с полной срединной стернотомией: летальность была статистически незначимой. Длительность ИК и ИМ также не различалась между группами. В группе с мини-J стернотомией отмечали меньшие количество кровопотери и длительность пребывания в ОРИТ [9, 56].

В 2017 г. P. Risteski и соавт. описали трехклапанную коррекцию из мини-J стернотомии у 37 больных. Ранняя послеоперационная смертность составила 5 человек (13,5 %). Пятилетняя выживаемость 52 ± 10 %. Ни в одном случае не было конверсии на полную срединную стернотомию. В 4-х случаях выполнили рестернотомию: по поводу кровотечения – 1 (3 %), тампонады – 3 (8 %). Длительность ИК и ИМ сопоставима с трехклапанными коррекциями через полную

срединную стернотомию, а качество коррекции из мини-J стернотомии соответствует оперативному вмешательству через полную срединную стернотомию [9, 12, 14, 79].

В метаанализе K. Phan и соавт. 2014 г. 30-ти дневная летальность статистически не различалась: в группе мини-J стернотомии составила 33 из 2 558 больных, в группе с полной стернотомией - 51 из 2 558. В длительности ИК, ИМ, количестве инсультов, повторных операций в связи с кровотечением и инфекционными осложнениями также не получено статистической разницы [9, 73].

Y. Wu и соавт. в 2020 г. провели анализ 80 пациентов, которым выполнялись вмешательства на восходящем отделе и дуге аорты из частичной верхней Т-стернотомии и классическим доступом. По его данным при частичной верхней Т-стернотомии увеличивается время ИМ (160 ± 38 и 135 ± 36 мин, p = 0,048 соответственно), но снижется длительность времени ИВЛ (22 и 45 ч, p = 0,014 соответственно), а также длительность пребывания в ОРИТ (4,6 ± 2,7 и 7,9 ± 3,7 дней, p = 0,005 соответственно) и длительность госпитализации (8,2 ± 3,8 и 21,4 ± 11,9 дней, p < 0,001 соответственно). В группе с частичной верхней Т-стернотомией были достоверно ниже объем гемотрансфузии (4,6 ± 3,3 и 6,7 ± 5,7 доз, p = 0,042 соответственно) и объем кровопотери (764 ± 549 и 1255 ± 745 мл, p = 0,034 соответственно). Частота послеоперационных осложнений не различалась между группами [9, 92].

C.L. Burdett и соавт. в 2014 г. провели сравнение V-образной и полной срединной стернотомии (98 и 93 пациента соответственно). Хирургический риск в группах оценили по калькулятору EuroSCORE: для миниинвазивного протезирования АК – 7,15, для протезирования АК – 6,55. Средняя длительность ИК и ИМ в группе V-образной стернотомии продемонстрировала большую длительность по сравнению с полной срединной стернотомией на 10 и 6 мин, соответственно. В группе с V-образной стернотомией отметили значительное снижение объема кровопотери в послеоперационном периоде 332 и 513 мл, соответственно. Выживаемость за период наблюдения 18 мес. статистически не различалась: 99 и 97 % для мини-протезирования и протезирования из полной

срединной стернотомии соответственно. Также авторы продемонстрировали, что V-образный разрез грудины обеспечивал эффект клина, что предотвращало смещение частей грудины латерально, в отличие от других частичных стернотомий [9, 20].

В 2020 г. M.Y. Salmasi и соавт. провели систематический анализ мини-J стернотомии и правосторонней передней мини-торакотомии у 2 926 пациентов [80]. Обе группы не различались по летальности. В группе мини-J стернотомии по сравнению с правосторонней передней мини-торакотомией количество рестернотомий по поводу кровотечений, длительности ИМ, частоты конверсий на полную срединную стернотомию статистически ниже в группе мини-J стернотомии. Интра- и послеоперационные осложнения (фибрилляция предсердий, нарушения кровообращения головного мозга, инфекция послеоперационных ран) статистически не различались между двумя группами. Длительность госпитализации была меньше в группе правой передней торакотомии. Длительность послеоперационной ИВЛ в группе правосторонней передней мини-торакотомии статистически ниже, чем в группе мини-J стернотомии. Такие преимущества мини-J стернотомии, как уменьшение количества рестернотомий и конверсий, объяснялись большей трудоемкостью торакотомного доступа в хирургии АК [80]. В метаанализе, включившем более 10 тыс. пациентов C. Chang и соавт., проведенного в 2018 г., также продемонстрировали схожие результаты [9, 24].

В 2014 г. при сравнении стандартной передней (n = 59) и переднебоковой торакотомии (n = 21) T. Totsugawa и соавт. статистически значимой разницы в длительности оперативного вмешательства не получили (247 ± 47 и 264 ± 31 мин, соответственно). Длительность ИК (137 ± 32 и 155 ± 23 мин) и ИМ (93 ± 22 и 105 ± 15 мин) была достоверно больше в группе переднебоковой торакотомии. Продолжительность ИВЛ, объем перелитых компонентов крови, длительность госпитализации и эффективность оперативных вмешательств статистически не различались между двумя группами. Несмотря на то, что в обеих группах осложнений, ассоциированных с правой внутренней грудной артерией, не

отметили, авторы описали, что риск данного осложнения при передней торакотомии выше, чем при переднебоковом доступе [9, 86].

S. Semsroth и соавт. в 2017 г. сравнили переднебоковую мини-торакотомию (n = 167), мини-J стернотомию (n = 315) и полную стернотомию (n = 328) и продемонстрировали, что единственным миниинвазивным доступом в хирургии АК, который можно использовать в рутинной практике, являлась мини-J стернотомия. В группе переднебокового доступа отмечали статистически значимое увеличение конверсий на срединную стернотомию – 17 (14,4 %), необходимости повторного зажима аорты – 12 (10,2 %), длительности ИК – 94 (43 – 231) мин и ИМ – 141 (77 – 456) мин, а также количества осложнений – 17 (14,4 %) [9, 82].

Q. Wang и соавт. в 2018 г. опубликовали опыт применения правосторонней инфрааксиллярной мини-торакотомии у пациентов с изолированными пороками аортального и митрального клапанов, также сочетанными клапанными поражениями, коррекциями межпредсерных и межжелудочковых перегородок. Длительность ИК составила 127 ± 60 (49 – 193) мин, время ИМ 93 ± 25 (27 – 151) мин, количество отделяемого по дренажам 161,0 ± 87,9 (0 – 384) мл. Ни в одном случае не потребовалась конверсия на полную срединную стернотомию. Отдаленные результаты сопоставимы с вмешательствами, выполненными из полной срединной стернотомии [9, 91].

При «Stonehenge technique», разработанной M. Yamazaki и соавт. в 2017 году длительность ИК (125,5 ± 47,9 и 96,0 ± 14,0 мин, p = 0,004) и ИМ (163,8 ± 55,9 и 140,0 ± 16,8 мин, p = 0,04) были достоверно меньше, чем при аксиллярной торакотомии [9, 87].

Таким образом, выполнение операций на АК осуществимо при помощи большого разнообразия операционных мини-доступов. Большое количество работ посвящено оценке возможностей и преимуществ мини-J стернотомии в хирургии АК по сравнению как с другими мини-доступами, так и полной срединной стернотомией. Однако «золотого стандарта» в миниинвазивной хирургии АК не существует, предпочтения и результаты отличаются от центра к центру.

1.5 Торакоскопический и транскатетерный подходы к протезированию аортального клапана

Создание бесшовных протезов позволило выполнять полностью торакоскопическую имплантацию АК. В 2014 г. M. Vola и соавт. опубликовали первый в мире случай полностью торакоскопическое протезирования АК. Вмешательство осуществляли при однолегочной вентиляции через 5 троакаров при помощи периферической канюляции и эндоваскулярном пережатии аорты. Авторы использовали бесшовный биопротез, который имплантировали в позицию АК через порт 20 мм. Помимо преимуществ миниинвазивного доступа, длительность ИМ была меньше в связи с особенностями имплантации бесшовного протеза [9, 89].

Полностью торакоскопическое протезирование АК - нераспространенная процедура в связи с технической трудоемкостью, существуют лишь единичные публикации по этой теме. В 2019 г. M. Tokoro и соавт. сравнили 47 пациентов, которым выполнили протезирование АК полностью торакоскоопически, и 157 пациентов - доступом из правой подмышечной области. Техника заключалась в выполнении правосторонней переднебоковой торакотомии 4 см и порта для троакара 5,5 мм в 3-е межреберье, установили 3-й порт как при торакоскопической коррекции митрального порока. Через торакотомию в грудную клетку установили 3D - камеру, специализированный аортальный зажим, а также непосредственно АК. В группе полностью торакоскопического протезирования АК статистически значимо уменьшалась длительность операции. Время ИК и ИМ между анализируемыми группами статистически не различалось. Длительность пребывания в стационаре в послеоперационном периоде значительно меньше в группе полностью торакоскопического протезирования. Косметический эффект не различался между двумя группами. Отсутствие необходимости в использовании реберного расширителя в группе полностью торакоскопического протезирования привело к снижению интенсивности болевого синдрома. Также авторы описали преимущества использования 3D - камеры над доступом с

ограниченным операционным полем, что позволило лучше визуализировать АК и провести тщательный гемостаз источников кровотечения [9, 85].

Создание и использование транскатетерной имплантации АК привело к большой популярности данной методики в связи с ее миниинвазивностью. Первая транскатетерная имплантация АК была выполнена в 2002 г. A. Cribier. Первоначально транскатетерная имплантация АК применялась исключительно в случаях, когда открытая операция была невозможна и/или несла большие риски осложнений. С развитием методики, транскатетерная имплантация биологического протеза в позицию АК стала использоваться у пациентов среднего, а затем и низкого риска, с показаниями к имплантации биологического протеза. Пятилетние результаты демонстрируют более высокую частоту протез ассоциированных осложнений (парапротезных фистул) в группе транскатетерной имплантации АК при сравнении с открытой операцией (33,3 % против 6,3 %), повторных госпитализаций (33,3 % против 25,2 %), а также повторных вмешательств на АК (3,2 % против 0,8 %) у пациентов среднего риска [60].

Необходимо отметить, что если полностью торакоскопическое протезирование АК на настоящий момент не имеет широкого распространения в хирургии АК за счет ее технической трудоемкости, то отдаленные результаты пользующейся популярностью, особенно среди пациентов, транскатетерной имплантации АК еще не до конца изучены.

1.6 Миниинвазивная операция аутоперикардиальной неокуспидизации аортального клапана

До недавнего времени, в отличие от протезирования АК, аутоперикардиальную неокуспидизацию АК выполняли исключительно доступом через полную срединную стернотомию. Причиной являлась трудоемкость забора перикарда 7 × 8 см из мини-доступа. В связи с этим преимущества миниинвазивной хирургии сердца не применялись к аутоперикардиальной неокуспидизации АК [7, 9, 10].

В доступных литературных источниках есть всего две публикации посвященные миниинвазивной аутоперикардиальной неокуспидизации АК и в обоих случаях операция была описана с операционным доступом через мини-J стернотомию [7, 10, 65].

В 2018 г. D.H. Nguyen и соавт. представили операцию Ozaki из мини-J стернотомии с торакоскопическим забором перикарда в виде видеоотчета положительных результатов 5-ти клинических случаев без статистического анализа результатов [65].

Второй работой, посвященной миниинвазивной аутоперикардиальной неокуспидизации АК, является ретроспективное исследование Е.В. Россейкина и соавт. 2019 г., в котором провели ретроспективный анализ клинических результатов операции Озаки с использованием мини-J стернотомии (группа Ozaki Mini, n = 30) и полной срединной стернотомии (группа Ozaki Full, n = 112). После исключения несопоставимости групп сформировали 2 когорты по 30 пациентов. Ограничением этого исследования являлось отсутствие подробного описания хирургической техники забора перикарда из мини-J стернотомии. В тоже время авторы продемонстрировали сопоставимые с классической стернотомией результаты в отношении длительности ИВЛ и 30-ти дневной летальности, а также меньший суммарный объем кровопотери в группе мини-доступа [9, 10].

Учитывая широкое применение мини-доступов в хирургии АК и единичные случаи их применения при аутоперикардиальной неокуспидизации АК отдельный интерес представляют собой вопросы, связанные с оценкой возможностей, особенностей и эффективности миниинвазивных подходов при аутоперикардиальной неокуспидизации АК.

1.7 Выбор вида операционного доступа

Выбор операционного доступа в кардиохирургии определяется целым рядом факторов, к которым, прежде всего следует отнести анатомические особенности средостения, корня аорты и сердца – глубина расположения корня аорты, длина

восходящего отдела аорты, размеры и расположение камер сердца. Оценивается не только анатомия аорты, но и ее состояние – выраженность атеросклеротического изменения стенки («фарфоровая» аорта) [9, 24, 56, 73].

Кроме того, на выбор кардиохирурга между мини-доступом и полной срединной стернотомией влияют и такие факторы, как тип операции (первичная или повторная), возраст пациента, наличие сниженной фракции выброса ЛЖ, наличие коморбидной патологиии, сопутствующей кардиальной патологии, а также трудоемкость самой операции. Так, при повторном вмешательстве выбор операционного доступа неоднозначен, так как наличие спаечного процесса может сделать крайне проблематичным как мини-доступ, так и полную срединную стернотомию. Что касается возраста пациентов, то в работе J. Lamelas и соавт. 2011 г., опубликованы данные о снижении летальности при использовании миниинвазивной хирургии АК у пациентов старшей возрастной группы (> 75 лет) и предложено сделать мини- доступ методом выбора у группы больных старше 75 лет, а T.C. Nguyen и соавт. в 2014 г. продемонстрировали преимущества миниинвазивной хирургии АК у пациентов со сниженной фракцией выброса (< 40 %) [9, 58, 66]. В тоже время, существуют и такие ситуации как, наличие сочетанных патологий сердечно-сосудистой системы, требующие радикальной коррекции - ишемическая болезнь сердца в сочетании с клапанными пороками и / или патологией магистральных сосудов. В этих случаях возможно проведение операции из мини-доступа, однако большинством кардиохирургов приоритет отдается полной срединной стернотомии, что связано прежде всего с трудоемкостью выполнения вмешательства из мини-доступа.

Выполнение вмешательства в ограниченном операционном поле безусловно является более трудоемким по сравнению со стандартным подходом, а желание уменьшить хирургическую травму, объем кровопотери, длительность ИВЛ и время восстановления в послеоперационном периоде с помощью мини-доступа может привести к более длительному времени ИК и ИМ при развитии осложнений, требующих конверсии, что может привести в итоге к увеличению длительности и травматичности операции и увеличению объема кровопотери. Однако, по

результатам хирургов, обладающих большим опытом в миниинвазивной хирургии, демонстрируется отсутствие статистической разницы в длительности ИК и ИМ при выполнении операций из мини-доступа и полной срединной стернотомии [9, 58, 66].

Необходимо отметить, что мини-доступы используются у пациентов, идущих на симультанные операции при сочетании кардиальной и онкологической патологии, что совместно с применением лапароскопии позволяет значительно уменьшить травматичность вмешательства на фоне большого объема операции в нескольких анатомических регионах [57].

На настоящий момент не существует четких абсолютных противопоказаний к тому или иному операционному доступу при операциях на АК. В итоге при выборе между мини-доступом и полной срединной стернотомией окончательное решение принимает хирург [9], а в случае выбора кардиохирургом мини-доступа необходим и одновременный выбор определенного мини-доступа с учетом факторов, увеличивающих или уменьшающих трудоемкость проведения операции из мини-доступа. Окончательные показания или противопоказания выставляются индивидуально в зависимости от рисков развития осложнений и опыта хирурга [33].

Заключение

Таким образом, с помощью различных операционных мини-доступов не только возможно выполнить вмешательство на АК, но и обеспечить качество операции сопоставимое с результатами операций из классического доступа (полная срединная стернотомия). Однако необходимо понимать, улучшают ли миниинвазивные подходы результаты лечения. Общество торакальных хирургов (Society of Thoracic Surgeons, STS) поддерживает потенциальные преимущества миниинвазивной хирургии, однако не дают конкретных рекомендаций из-за отсутствия полноценной доказательной базы [9, 56, 83]. К 2019 г. в литературе представили более 14 тыс. миниинвазивных протезирований АК [49]. Кроме того,

при проведении метаанализов исследователи столкнулись с проблемой гетерогенности групп больных, различий в хирургической технике и, самое главное, отсутствия рандомизации при сравнении мини-доступа и классической (полной срединной) стернотомии [9, 56, 73]. В соответствии с этим, оценка преимуществ миниинвазивной кардиохирургии требует полноценной и статистически достоверной базы данных для формирования полноценных показаний и противопоказаний при выборе операционного доступа.

Необходимо отметить, что частичные стернотомии являются наиболее рутинно используемыми доступами в хирургии АК, но самым распространенным операционным мини-доступом является мини-J стернотомия [9, 73]. В тоже время развитие технической составляющей и внедрение торакоскопических методик в кардиохирургию расширили спектр операций, которые проводят миниинвазивно. В связи с этим, отдельный интерес представляют возможности применения сочетанных операционных доступов, включая такие, как мини-J стернотомия и торакоскопия.

Учитывая тот факт, что использование возможностей миниинвазивной кардиохирургии при аутоперикардиальной неокуспидизации АК считаются ограниченными из-за технической трудоемкости забора достаточного размера перикарда для формирования неостворок, а также высокого риска развития ятрогенных осложнений при заборе перикарда необходимо формирование новых подходов к определению оптимального операционного доступа применительно к аутоперикардиальной неокуспидизации АК с формированием доказательной базы.

ГЛАВА 2. МАТЕРИАЛ И МЕТОДЫ

2.1 Дизайн исследования

Представленное исследование проводилось на базе кардиохирургического отделения клиники Факультетской хирургии № 1 Института клинической медицины имени Н. В. Склифосовского ФГАОУ ВО «Первый МГМУ имени И. М. Сеченова» (Сеченовский университет) в период с 2017 по 2022 гг. Исследование основано на ретроспективном анализе 64-х пациентов, оперированных по поводу изолированного порока АК и включенных в исследование согласно критериям включения и исключения [7].

Критерии включения:

- пациенты с изолированным пороком АК;
- письменное информированное согласие пациента на выполнение аутоперикардиальной неокуспидизации АК и использовании данных истории болезни для исследования.

Критерии исключения:

- наличие сопутствующей кардиальной патологии, требующей хирургической коррекции;
- септический эндокардит;
- наличие в анамнезе лучевой терапии органов грудной клетки;
- выраженный спаечный процесс в перикарде и плевральной полости;
- хроническая обструктивная болезнь легких (ХОБЛ) тяжелой степени;
- гемодинамически значимое атеросклеротическое поражение брахиоцефальных/артерий нижних конечностей;
- наличие патологии грудной аорты, требующей хирургической коррекции;
- предшествующие открытые (кардиохирургические) вмешательства.

Все пациенты были разделены на 2 группы в зависимости от типа хирургического доступа:

- 1 группа («мини-J» - основная группа) – 20 пациентов, которым выполнялась операция аутоперикардиальная неокуспидизация АК доступом через мини-J стернотомию с торакоскопическим забором перикарда.
- 2 группа («стернотомия» - контрольная группа) - 44 пациента, которым выполнена аутоперикардиальная неокуспидизация АК доступом через полную срединную стернотомию.

В дооперационном периоде всем пациентам было выполнено обследование по стандартному протоколу, включая общеклиническое обследование, оценку рисков оперативного вмешательства применением калькулятора EuroSCORE II [63], электрокардиографию, трансторакальную ЭхоКГ с анализом следующих показателей: средний градиент давления на АК, недостаточность АК, площадь отверстия и размер фиброзного кольца АК, фракция выброса (ФВ) ЛЖ, объемы полостей сердца (КДО ЛЖ, КСОЛЖ, объем ЛП, объем ПП), систолическое давление легочной артерии (СДЛА).

Выполнялась оценка следующих параметров интраоперационного и послеоперационного периодов:

- интраоперационные: длительность забора перикарда, время ИК, ИМ, оперативного вмешательства и объем интраоперационной кровопотери;
- послеоперационные: объем кровопотери, длительность ИВЛ после перевода в ОРИТ, длительность пребывания в ОРИТ и стационаре, выраженность болевого синдрома в послеоперационном периоде по визуально-аналоговой шкалы (ВАШ), недостаточность и средний градиент давления на АК по данным трансторакальной ЭхоКГ, характер и частота осложнений (острая сердечно-сосудистая недостаточность (ОССН), острая почечная недостаточность (ОПН), острая дыхательная недостаточность (ОДН), АВ блокада 2-3 степени, раневые осложнения), летальность.

Дизайн исследования представлен на «Рисунке 7».

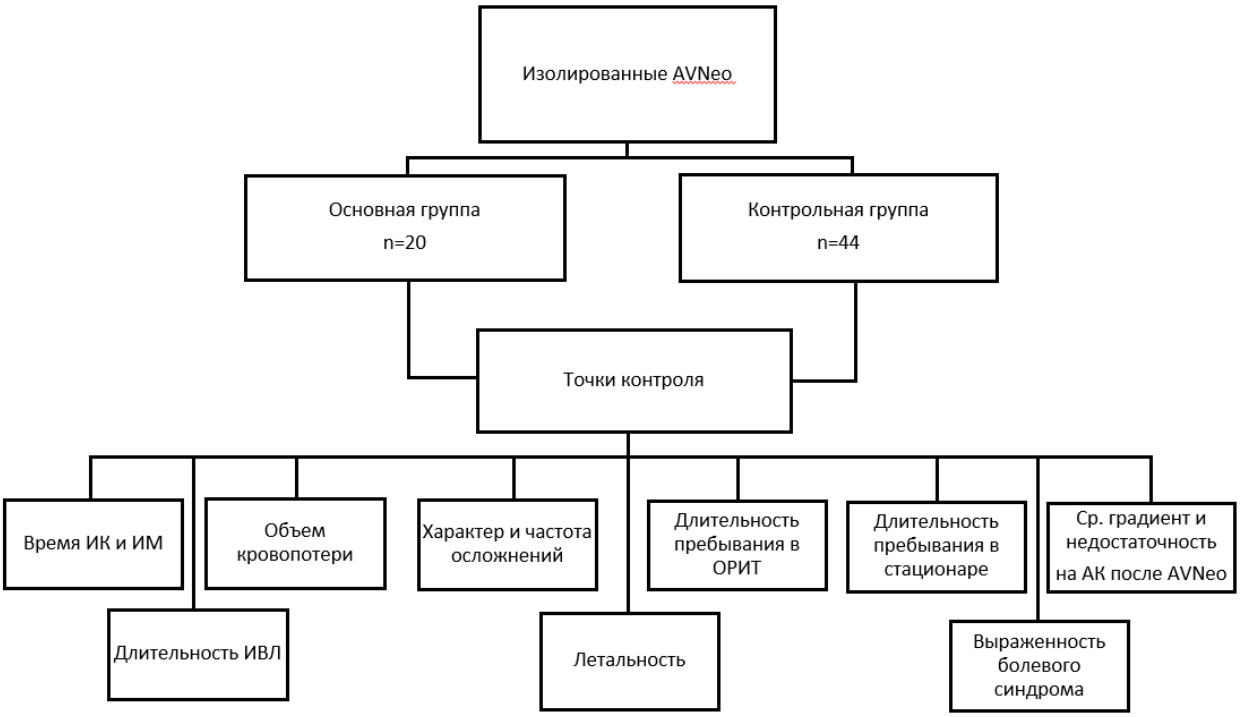

Рисунок 7 – Дизайн исследования

Исследование одобрено локальным этическим комитетом Сеченовского Университета. Выписка из протокола № 01 - 22 заседания локального этического комитета от 20. 01. 2022.

2.3 Общая характеристика больных

Всем, без исключения, пациентам выполнялась первичная аутоперикардиальная неокуспидизация АК. Исходные предоперационные антропометрические, гендерные данные представлены в «Таблице 1».

Таблица 1 – Антропометрические и гендерные характеристики пациентов (n = 64)

Параметр	Значение
Возраст, лет, M ± SD (мин. - макс.)	62,6 ± 13,2 (20 – 83)
Индекс массы тела, кг/см², M ± SD (мин. – макс.)	27,8 ± 4,6 (19,6 – 40,6)

Продолжение таблицы 1

Параметр	Значение
Гендерное распределение: - мужчины, n (%) - женщины, n (%)	 43 (67,2) 21 (32,8)

Показанием для операции у 100 % пациентов являлся порок АК: стеноз тяжелой степени диагностирован у 100 % больных.

Стратификация риска оперативного вмешательства оценивалась по калькулятору EuroSCORE II среднее значение составило 1,64 ± 0,9 %.

Дооперационный анализ сопутствующей патологии у пациентов представлен в «Таблице 2».

Таблица 2 – Сопутствующие кардиальная и экстракардиальная патологии пациентов, включенных в исследование (n = 64)

Параметр	Значение
Гипертоническая болезнь, n (%)	45 (70)
Ишемическая болезнь сердца, n (%)	4 (6)
ИМ в анамнезе, n (%)	1 (1,6)
Стентирование коронарных артерий в анамнезе, n (%)	1 (1,6)
СДЛА > 35 мм рт. ст., n (%)	43 (67)
ХСН II-IV ФК по NYHA, n (%)	35 (55)
Нарушения ритма сердца, n (%)	23 (36)
Стентирование артерий нижних конечностей, n (%)	1 (1,6)
Сахарный диабет 2 типа, n (%)	7 (11)
ХОБЛ, n (%)	5 (8)
СКФ < 50 мл/мин/1,73м^2, n (%)	6 (9)

Нарушения ритма сердца включали желудочковые и предсердные экстрасистолии. Повышение СДЛА во всех случаях не превышало 50 мм рт. ст. ХОБЛ, диагностированный у 8 % включал легкую и среднюю степень тяжести.

Данные дооперационной трансторакальной ЭхоКГ представлены в «Таблице 3».

Таблица 3 – Основные дооперационные эхокардиографические параметры (n = 64)

Параметр	Значение
Средний градиент на АК, мм рт. ст., M ± SD (мин. – макс.)	60,8 ± 13,1 (46 – 97)
Площадь отверстия АК, см^2, M ± SD (мин. – макс.)	0,7 ± 0,2 (0,3 – 1,0)
Пиковая скорость, см/сек M ± SD (мин. – макс.)	469,6 ± 90 (358 – 638)
ФК АК, мм, M ± SD (мин. – макс.)	23,7 ± 2,3 (17 – 28)
ФВ ЛЖ, %, M ± SD (мин. – макс.)	63 ± 0,08 (38 – 78)
КДО ЛЖ, мл, M ± SD (мин. – макс.)	92,6 ± 35,8 (46 – 266)
КСО ЛЖ, мл, M ± SD (мин. – макс.)	35,4 ± 18,3 (10 – 98)
Гипертрофия ЛЖ > 1,6 см, n (%)	29 (45,3)
Объем ЛП, мл, M ± SD (мин. – макс.)	77,6 ± 26,3 (31 – 157)
Объем ПП, мл, M ± SD (мин. – макс.)	48 ± 19,4 (18 – 131)
СДЛА, мм рт. ст., M ± SD (мин. – макс.)	36,1 ± 9,7 (20 – 75)
МН 1 степени, n (%)	29 (45,3)
МН 2 степени, n (%)	10 (15,6)
ТН 1 степени, n (%)	35 (54,7)
ТН 2 степени, n (%)	4 (6,3)

Двустворчатый АК диагностирован у 14 пациентов (21,9 %), трехстворчатый – 50 (78,1 %). Регургитация на АК до 2 степени, диагностирована у 56 (87,5 %) пациентов, в 1 (1,6 %) случае регургитация АК 3 степени.

Интра- и ранние послеоперационные данные по всей группе пациентов представлены в «Таблице 4».

Таблица 4 – Показатели интра- и послеоперационного периодов (n = 64)

Параметр	Значение
Интраоперационные	
ИК, мин M ± SD (мин. – макс.)	133,4 ± 44,5 (73 – 330)
ИМ, мин M ± SD (мин. – макс.)	90 ± 19 (56 – 158)
Длительность забора перикарда, мин M ± SD (мин. – макс.)	29,2 ± 4,5 (23 – 42)
Кровопотеря, мл M ± SD (мин. – макс.)	710,9 ± 381,7 (300 – 3000)
Конверсия из с мини-J стернотомии на полную срединную стернотомию, n (%)	1 (1,6)
Послеоперационные	
Кровопотеря, мл M ± SD (мин. – макс.)	517 ± 205,5 (250 – 1500)
Длительность ИВЛ в ОРИТ, мин M ± SD (мин. – макс.)	266 ± 225,6 (0 – 1300)
Длительность пребывания в ОРИТ, сут. M ± SD (мин. – макс.)	1,3 ± 1,2 (1 – 9)
Длительность пребывания в стационаре, сут. M ± SD (мин. – макс.)	11,8 ± 5,8 (4 – 31)
Интенсивность болей по шкале ВАШ, см M ± SD (мин. – макс.)	5,3 ± 1,3 (3 – 8)
Средний градиент давления на АК, мм рт. ст. M ± SD (мин. – макс.)	7,7 ± 2,5 (4 – 15)

В 3 (4,7 %) случаях пациенты были экстубированы в операционной. Послеоперационная кровопотеря оценивалась по количеству отделяемого по дренажам после перевода в ОРИТ.

ИК подключалось по схеме бедренная вена / бедренная артерия в 14 (21,9 %) случаях, бедренная вена / восходящий отдел аорты – 6 (9,4 %) случаев, центральное подключение ИК – 44 (68,8 %).

Осложнения в послеоперационном периоде и летальность представлены в «Таблице 5».

Таблица 5 – Осложнения, летальность в послеоперационном периоде (n = 64)

Параметр	Значение
ОПН, n (%)	1 (1,6)
ОССН, n (%)	2 (3,1)
ОДН, n (%)	2 (3,1)
АВ блокада 2-3 степени, n (%)	2 (3,1)
Рестернотомия, n (%)	1 (1,6)
Раневые осложнения, n (%)	2 (3,1)
Летальный исход, n (%)	1 (1,6)

ОПН – разрешена медикаментозно, без использования заместительной почечной терапии. ОССН – в одном случае разрешена медикаментозно, во втором случае явилась причиной летального исхода на 5-е сутки после операции. ОДН – разрешена на фоне проведения продленной ИВЛ. АВ-блокада 2-3 степени – в обоих случаях разрешилась на 3 сутки на фоне временной кардиостимуляции и имплантация постоянного ЭКС не потребовалось. У одного пациента была выполнена рестернотомия в связи с развитием кровотечения. Раневые осложнения развились у 2-х пациентов с сахарным диабетом 2 типа, ограничились подкожно - жировой клетчаткой, смены антибактериальной терапии не потребовалось.

2.5. Методы обследования

Во время обследования проводился сбор анамнестических данных, физикальный осмотр, оценка интенсивности болевого синдрома по шкале ВАШ, оценка риска оперативного вмешательства с применением калькулятора EuroSCORE II, выполнялись следующие инструментальные методы исследования – ЭКГ, холтеровское мониторирование ЭКГ, трансторакальная и ЧП ЭхоКГ, ультразвуковое исследование плевральных полостей, функция внешнего дыхания, обзорная рентгенография органов грудной клетки, мультиспиральная

компьютерная томография органов грудной клетки с контрастированием; инвазивные методы - селективная полипозиционная коронарография.

В предоперационном периоде у пациентов оценивались жалобы, выполнялся сбор данных анамнеза и проводился физикальный осмотр. Отдельное внимание отводилось анатомии грудной клетки, наличию или отсутствию ее деформации. Проводилась оценка таких морфометрических показателей, как рост и вес с расчетом индекса массы тела (ИМТ) по формуле для расчета ИМТ – масса (кг) / рост^2 (м^2).

Визуальная аналоговая шкала интенсивности боли (ВАШ) является достоверной и надежной шкалой для измерения интенсивности боли. ВАШ представляет собой прямую линию длиной 10 см. Пациенту предлагается сделать на линии отметку, соответствующую интенсивности испытываемой им боли. Начальная точка линии обозначает отсутствие боли – 0, затем идет слабая, умеренная, сильная, конечная, невыносимая боль – 10. Расстояние между левым концом линии (нет боли) и сделанной отметкой измеряется в см и округляется до целого. Шкала ВАШ предназначена для определения субъективного ощущения боли пациентом в момент исследования. Опрос проводился на 2-е, 3-и, 4-е сутки после операции [3, 11] «Рисунок 8».

Рисунок 8 – Визуальная аналоговая шкала интенсивности боли [30]

Электрокардиография покоя проводилась всем пациентам в пред- и послеоперационном периоде. Использовался аппарат «Sicard – 440» («Siemens», Германия). ЭКГ регистрировалась по 12-ти канальной методике: 3 стандартных отведения, 3 усиленных униполярных и 6 грудных отведений. При регистрации использовалась скорость 25 мм/сек.

Холтеровское мониторирование ЭКГ проводили при помощи системы «МЭКГ-НС-03» («ХОЛТЕР-ДМС», Россия). Данный вид обследования выполнялся всем пациентам в предоперационном периоде. Регистрация ЭКГ проводилась в течение 24 часов, с использованием трех ортогональных отведений.

Электрокардиографические методы исследования проводились с целью оценки ритма, частоты сердечных сокращений, наличия или отсутствия нарушений ритма и проводимости сердца.

Трансторакальная эхокардиография проводилась на аппаратах «CX 50» («Philips», США) с использованием трансторакальных датчиков 3,5/2,7 Мгц. ЭхоКГ выполнялось по стандартному протоколу как в пред-, так и в раннем послеоперационном периоде. Всем пациентам исследование проводилось из стандартных проекций и сечений с определением.

Протокол обследования включал оценку среднего градиента на АК, площади отверстия АК, пиковой скорости на АК, недостаточности на АК, ФК АК, ФВ ЛЖ, КДО ЛЖ, КСО ЛЖ, толщины стенок ЛЖ, объема ЛП, объема ПП, СДЛА, недостаточность на МК и ТК [2, 21].

Чреспищеводная эхокардиография выполнялась с использованием датчика «Ultrasound X7-2t для режима Live 3D» («Philips», США). ЧП ЭхоКГ интраоперационно проводилась до начала ИК и после проведения реконструкции АК в 100 % случаев.

Для обзорной рентгенографии органов грудной клетки использовался аппарат «Precision RXi» («GE Healthcare», США). Исследование выполнялось в пердоперационном периоде в 3-х стандартных проекциях: переднезадняя, правая косая и левая косая. В послеоперационном периоде операции использовалась только переднезадняя проекция. Помимо характера легочного рисунка, формы и величины размеров сердца, оценивалось расположение сердца, корня аорты, восходящего отдела и дуги аорты, проекции АК относительно грудины и межреберьев.

Ультразвуковое исследование плевральных полостей проводилось на аппарате «CX 50» («Philips», США) до операции и ежедневно после вмешательства для оценки наличия и объема плеврального выпота.

Функция внешнего дыхания оценивалась с помощью аппарата «Spirovit SP-1» («Schiller», Германия). В предоперационном периоде проводились всем больным с целью диагностики и определения типов нарушений легочной вентиляции, объемных показателей легких и оценки результатов спирометрии и возможности проведения однолегочной ИВЛ.

Мультиспиральная компьютерная томография органов грудной клетки с контрастированием проводилась всем пациентам, которым планировалось проведение миниинвазивного доступа. Для данного исследования использовался 64-х спиральный компьютерный томограф компании «Siemens» (Германия). Контрастный препарат «ультравист» вводился болюсно внутривенно в объеме 100 мл, в концентрации 370 мг/мл с последующим выполнением мультипланарных и трёхмерных реконструкций сосудов. Сканирование проводилось в кранио-каудально направлении со скоростью введения контраста 3-4 мл/сек за 25 сек. Полученные данные обрабатывались с помощью программы «Syngo» («Siemens», Германия). Оценивалась стенка аорты, наличие/отсутствие расслоения, аневризматическая деформация, а также наличие кальциноза различной степени для выбора предположительного места канюляции и пережатия аорты. Оценивалось расположение сердца и его структур (корня, восходящего отдела и дуги аорты) относительно грудной клетки с целью выбора между мини-J стернотомией по 3-му или 4-му межреберью «Рисунок 9».

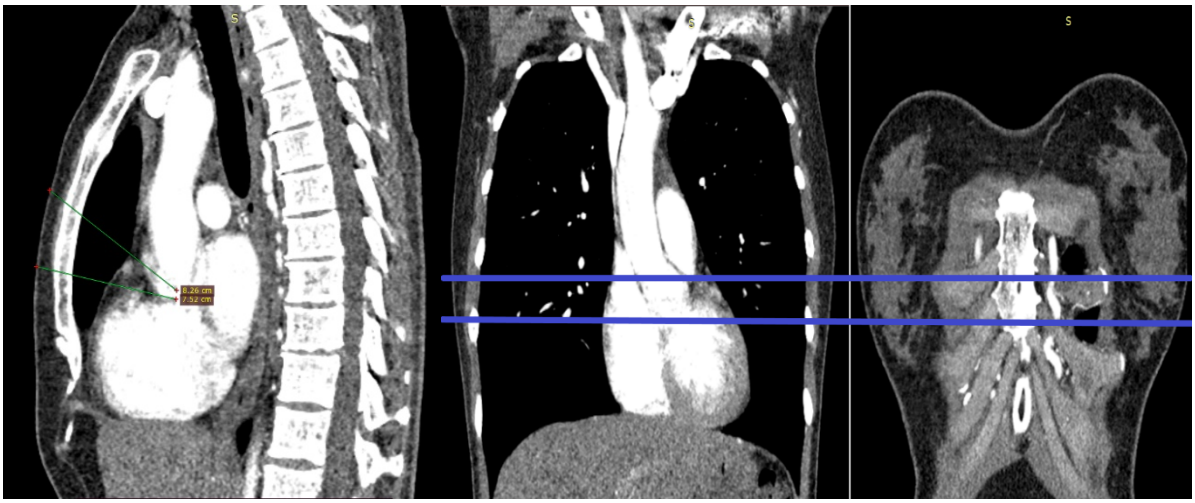

Рисунок 9 – Мультиспиральная компьютерная томография пациента, которому выполнена мини-J стернотомия по 3-му межреберью. Глубина раны при мини-J стернотомии по 3-му межреберью – 8,3 см, по 4-му межреберью 7,5 см. Проекция 3-го межреберья соответствует корню аорты на уровне синусов Вальсальвы. 4-е межреберье соответствует АВ соединению. В данном случае мини-J стернотомия по 3-му межреберью обеспечит адекватную визуализацию аортального клапана и коронарных артерий

Коронароангиография проводилась всем пациентам. При проведении коронарографии использовалась ангиографическая установка «Angioscop D» фирмы «Siemens» (Германия) и «Integris – 3000» фирмы «Phillips» (Голландия). Исследование выполнялось под местной анестезией, доступом через лучевую или бедренную артерию. Оценка левой коронарной артерии выполняли в 5-ти проекциях: прямой, левой косой, правой косой, боковой и аксиальной. Правой коронарной артерии - левая и правая косая проекции. При интерпретации результатов обращалось внимание на тип коронарного кровообращения, локализацию, степень и количество пораженных артерий, а также состояние дистального русла и наличие коллатералей.

Статистичестический анализ.

Первичное формирование базы данных проводилось в «Microsoft Excel 2010». Статистический анализ проведен в программе «Statistica for Windows» v. 12.

Для анализа соответствия распределения нормальному применяли критерий Шапиро-Уилка. Количественные параметры при нормальном распределении описывались при помощи среднего и стандартного отклонения, при распределении, отличном от нормального – при помощи медианы и границ первого и третьего квартилей (с указанием минимума и максима). Качественные признаки описывались с указанием абсолютных частот и процентных долей.

Сравнение групп по количественным признакам проводилось при помощи t-критериев и критерия Манна-Уитни. Сравнение групп по качественным признакам проводилось при помощи критерия хи-квадрат (при необходимости – с поправкой Йейтса) и точного критерия Фишера. Оценивался двусторонний уровень значимости. Значения p value < 0,05 считали статистически значимыми.

2.4 Описание собственной хирургической техники миниинвазивной аутоперикардиальной неокуспидизации аортального клапана из мини-J доступа с торакоскопическим забором перикарда

При миниинвазивных доступах совместно с торакоскопическими методиками мы применяем комбинированный эндотрахеальный наркоз.

Отличительной особенностью проведения ИВЛ в случаях применения торакоскопической методики является однолегочная вентиляция, с целью коллабирования легкого на стороне операции и возможности проведения манипуляции торакоскопическими инструментами. Однолегочная вентиляция обеспечивается за счет изоляции и выключения из дыхания легкого на стороне установки троакаров, для этого используются – однопросветные, двухпросветные трубки, бронхоблокаторы. В связи с тем, что необходимая однолегочная вентиляция возможна только в случае обеспечения адекватного насыщения кислородом артериальной крови за счет вентиляции одного легкого, единственным абсолютным противопоказанием к торакоскопии является тяжесть состояния с выраженной дыхательной и / или сердечной недостаточностью – 20 - 25 % сердечного выброса проходит через выключенное из дыхания легкое, что

увеличивая объем шунтирующей крови, может приводить к снижению PaO_2 [17, 18, 22, 36]. Относительными противопоказаниями для торакоскопического забора перикарда являются: наличие спаечного процесса в плевральной полости после перенесенного оперативного вмешательства или воспалительного процесса [42, 51, 68]. Учитывая наличие противопоказаний к торакоскопии их наличие определяется при предоперационном обследовании пациентов.

После начала однолегочной ИВЛ устанавливается эндокардиальный электрод в полость правого желудочка через правую подключичную или правую яремную вену. Использование эндокардиального электрода позволяет не подшивать миокардиальные электроды из мини-J стернотомии. Также используются наружные пластины для дефибрилляции, что облегчает проведение дефибрилляции при ее необходимости.

Далее пациент укладывается на спину, правая верхняя конечность согнута в локте и фиксирована под правой ягодицей, таким образом, чтобы обеспечить доступ к межреберьям до задней аксиллярной линии справа. Валик подкладывается под правую половину грудной клетки с целью ротации пациента влево. Нижние конечности фиксируются к операционному столу, для обеспечения возможности поворота операционного стола интраоперационно.

Следующим этапом выполняется доступ к общей бедренной артерии и вене с целью подключения периферического ИК по схеме бедренная вена – бедренная артерия. Перед канюляцией бедренной вены и бедренной артерии выбирается максимально возможный диаметр канюли, соответствующий сосуду [1, 4, 72]. При канюляции общей бедренной артерии канюля устанавливается на уровне подвздошного сегмента. В случаях, когда диаметр общей бедренной артерии не соответствует наименьшему размеру артериальной канюли, применялась канюляция аорты. Позиционирование венозной канюли осуществляли под ЧП ЭхоКГ контролем и устанавливали по методу Сельдингера через общую бедренную вену в правое предсердие.

Мини-J стернотомия по 3-му или 4-му межреберью выполняется перед подключением ИК и до введения гепарина. После рассечения кожи и подкожно-

жировой клетчатки формируется ориентир для стернотомии при помощи монополярного коагулятора от яремной вырезки до нижней мини-J точки. Далее выполняется стернотомия по ходу намеченного ориентира – начиная от яремной вырезки на расстоянии в 1-2 см изменяем направление стернотома к (3-му или 4-му) межреберью к мини-J точке «Рисунок 10». Далее необходимо провести ревизию правой внутренней грудной артерии.

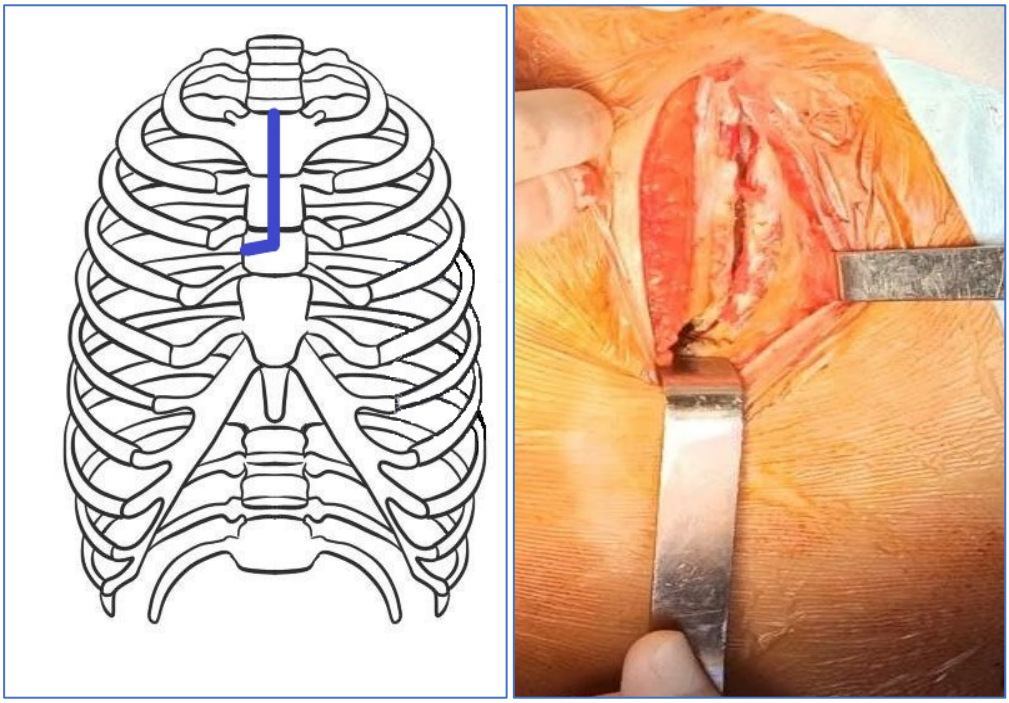

Рисунок 10 – Мини-J стернотомия по 3-му межреберью.
Интраоперационное фото

При торакоскопии манипуляции внутри грудной клетки выполняются с помощью специальных инструментов – щипцы и зажимы для захвата, удержания и препарирования тканей, которые обладают возможностью подключения к ним коагулятора, что позволяет выполнять выделение структур и проводить коагуляцию одним инструментом. Используются ножницы, инструменты для формирования шва и узлов (эндоскопический иглодержатель, узлопроталкиватель), биполярный коагулятор. Также существует большое количество разнообразных эндоскопических клипаппликаторов, лигатурных систем и сшивающих аппаратов. Весь этот набор инструментов позволяет

выполнять привычные при открытых операциях действия в условиях торакоскопии. Кроме того, необходимым компонентом для проведения торакоскопии является наличие видеоблока и монитора – устройства вывода изображения, источника света, инсуффлятора – обеспечивающего подачу углекислого газа, коагулятора с моно- и биполярным режимами, аспирационно-ирригационная система [51].

Торакоскопический доступ начинается с установки троакаров – портов, через которые осуществляется доступ для торакоскопических инструментов. Благодаря своей конструкции, троакары обеспечивают герметичность грудной клетки и позволяют нагнетать внутрь полости CO_2, создавая карботоракс. Для эндоскопических рабочих инструментов используются троакары размером 5 мм, а для эндоскопа (камеры) - 10 мм.

Стандартно мы устанавливаем троакары в 4-м, 5-м и 6-м межреберьях справа. Троакары для рабочих инструментов в 4-м и 6-м межреберьях справа устанавливаются по передней подмышечной линии, эндоскоп - в 5-м межреберье по подмышечной линии «Рисунок 11» [7].

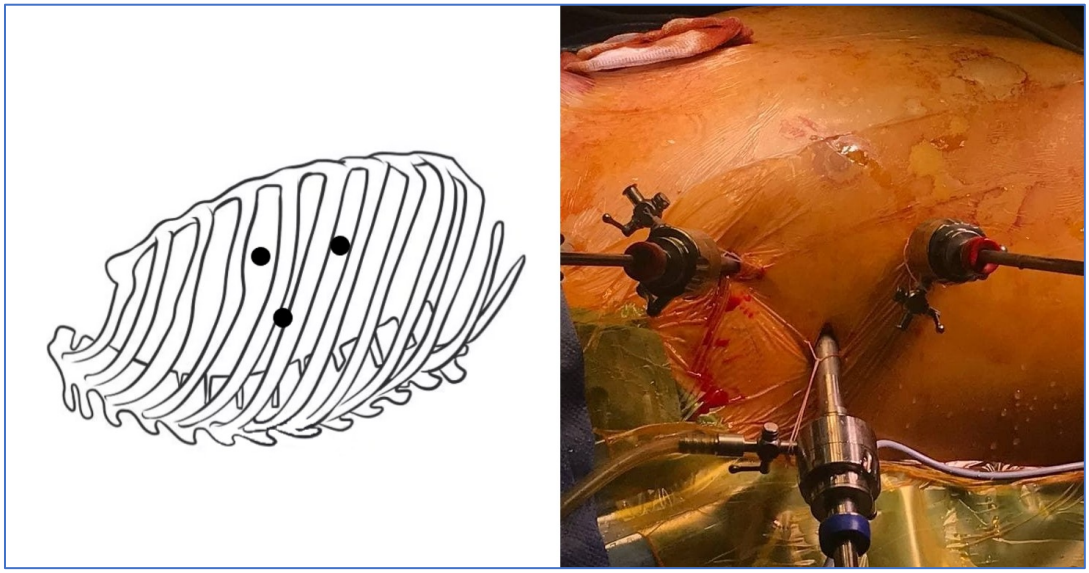

Рисунок 11 – Схема расстановки троакаров

После установки портов, нагнетается углекислый газ внутрь грудной клетки через один из троакаров, установки эндоскопа и заведения рабочих инструментов

выполняется начало ИК и разгрузка камер сердца. Визуализируется перикард и правый диафрагмального нерва при выключенном легком и карботораксе. Далее вскрывается перикард путем коагуляции на уровне перехода ПП в верхнюю полую вену. Перикард оттягивается в краниальном направлении и выполняется вскрытие перикарда в сторону диафрагмы, вдоль диафрагмального нерва. При достижении диафрагмальной поверхности направление рассечения перикарда изменяется к ЛЖ. При достижении левого диафрагмального нерва направление рассечения перикарда изменяется в краниальную сторону до достижения магистральных сосудов «Рисунок 12» [7].

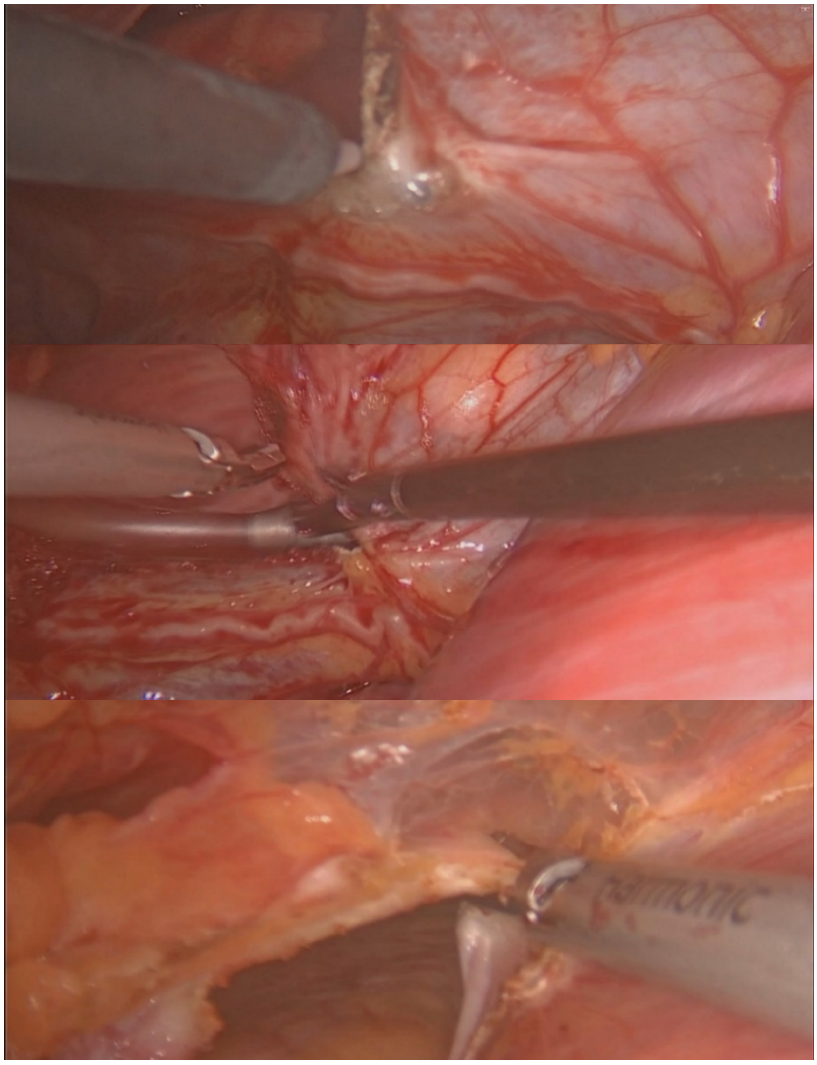

Рисунок 12 – Торакоскопический забор перикарда. Интраоперационное фото

Перикардиальный лоскут отсекается через мини-J стернотомию. Далее выполняется его обработка (очистка от жировой ткани), с последующим помещением перикардиального лоскута в 0,6 % растворе глутарового альдегида в течение 10 мин и повторной обработкой в физиологическом растворе в течение 10 мин.

В миниинвазивной хирургии крайне важно обеспечить адекватную экспозицию «Рисунок 13».

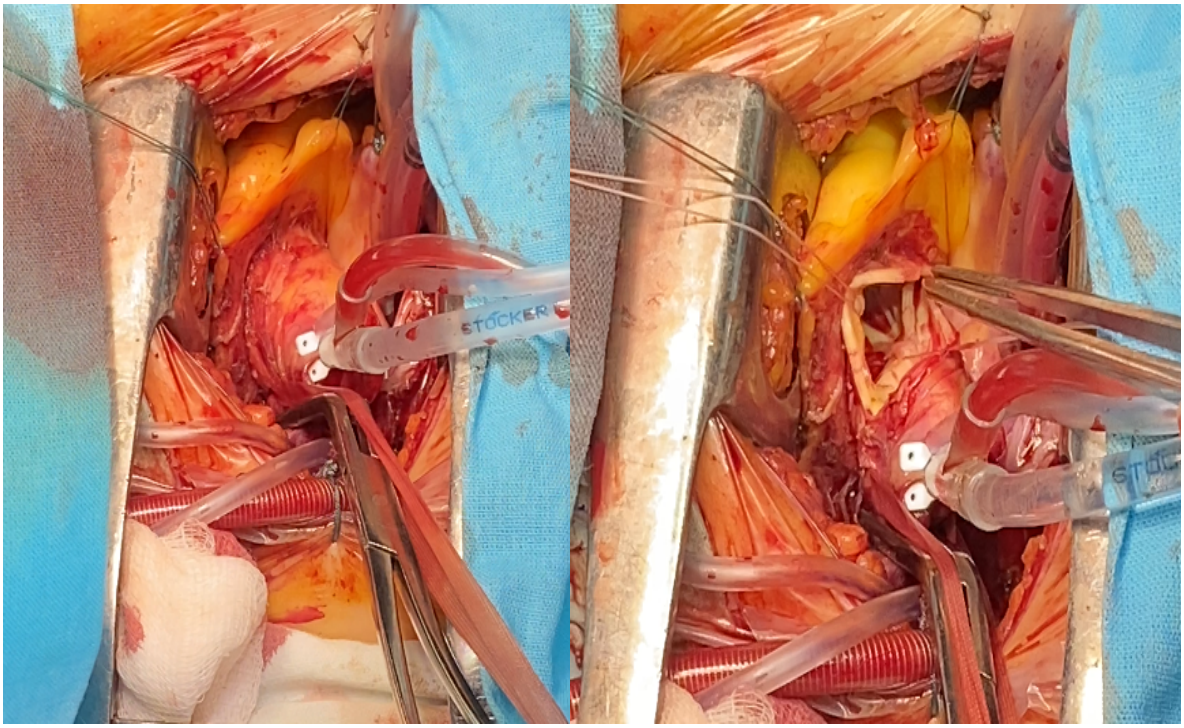

Рисунок 13 – Экспозиция корня аорты при мини-J стернотомии. Интраоперационное фото

Для четкой визуализации корня аорты с адекватным углом наклона операционного поля выполняется мобилизация корня аорты, накладываются держалки на ушко ПП, жировую ткань в области легочного ствола, «раскрывая» корень аорты. Также мы обходим аорту тесьмой «Nylon Tape», которую фиксируем нитью Ethibond 3/0 к адвентиции аорты и при помощи которой обеспечиваем вытяжение аорты «наверх». Далее накладывается аортальный зажим, который затем фиксируется. Использование тесьмы и зажима позволяет подтянуть корень аорты и удерживать сердце в таком положении на протяжении всего основного

этапа, что облегчает хирургу проведение манипуляций на АК. После аортотомии и визуализации АК накладываются держалки на комиссуры, что позволяет еще больше «подтянуть» и «раскрыть» корень аорты.

После обеспечения адекватной экспозиции выполняется симметричная аутоперикардиальная неокуспидизация АК. Измерение межкомиссурального расстояния осуществляется с помощью оригинального измерителя S. Ozaki с последующим выкраиванием створок при помощи шаблона Ozaki [69]. Неостворки позиционируются висцеральной поверхностью в полость ЛЖ, фиброзной — в сторону аорты. Окончательный вид аутоперикардиальной неокуспидизации АК представлен на «Рисунок 14».

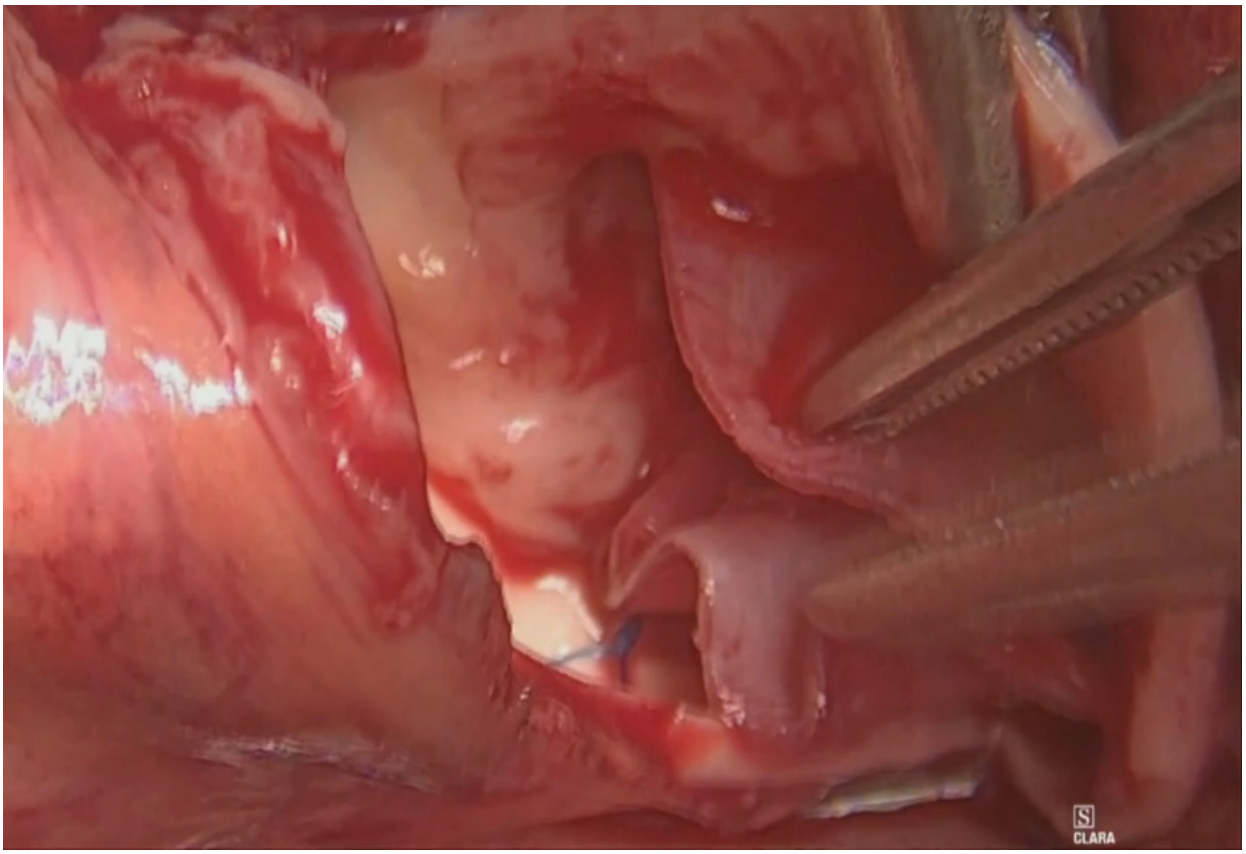

Рисунок 14 – Окончательный вид аутоперикардиальной неокуспидизации аортального клапана. Интраоперационное фото

ГЛАВА 3. РЕЗУЛЬТАТЫ СОБСТВЕННЫХ ИССЛЕДОВАНИЙ

3.1 Оценка сопоставимости групп по исходным клиническим данным

Средний возраст пациентов статистически не отличался между группами и составил 59,3 ± 17,8 лет в группе «мини-J» и 64,1 ± 10,3 лет в группе «стернотомия» (p = 0,172) «Рисунок 15».

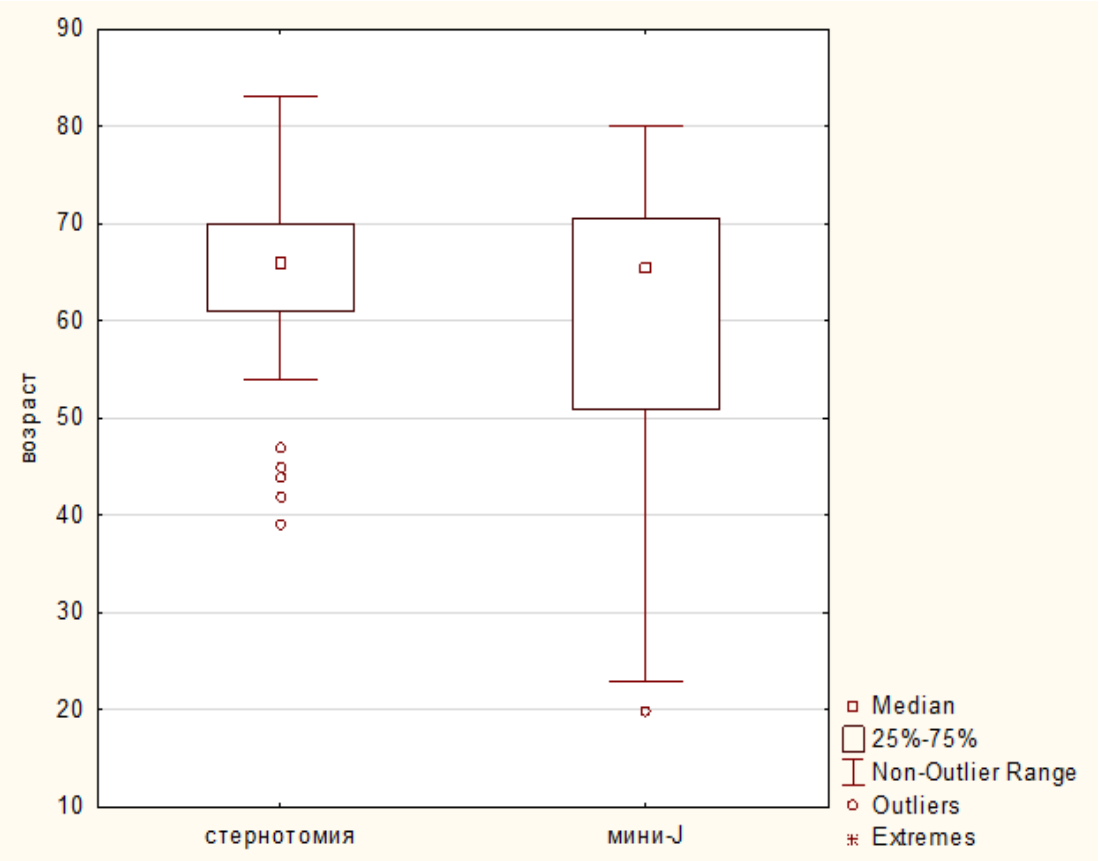

Рисунок 15 – Сравнение среднего возраста пациентов между группами

Сравнение гендерного распределения и среднего ИМТ между группами, также не выявило статистически достоверной разницы «Таблица 6».

Таблица 6 – Сравнение исходных антропометрических и гендерных данных пациентов [7]

Параметр	Группа «мини-J» (n = 20)	Группа «стернотомия» (n = 44)	p (значение)
Гендерное распределение: мужчины / женщины, n (%)	16 (80) / 4 (20)	27 (61,4) / 17 (38,6)	0,236
ИМТ, кг/см² M ± SD	27,04 ± 4,63	28,16 ± 4,58	0,37

Анализ сопутствующих кардиальных и экстракардиальных патологий не выявил разницы в исследуемых группах «Таблица 7».

Таблица 7 – Сравнение коморбидных и сопутствующих кардиальных патологий между группами [7]

Параметр	Группа «мини-J» (n = 20)	Группа «стернотомия» (n = 44)	p (значение)
Гипертоническая болезнь, n (%)	12 (60)	33 (75)	0,356
Ишемическая болезнь сердца, n (%)	1 (5)	3 (6,8)	0,78
ИМ в анамнезе, n (%)	0 (0)	1 (2,3)	0,684
Стентирование коронарных артерий, n (%)	0 (0)	1 (2,3)	0,684
Сахарный диабет 2 типа, n (%)	3 (15)	4 (9,1)	0,787
СДЛА > 35 мм рт. ст., n (%)	11 (55)	32 (72)	0,292
ХСН II-IV ФК по NYHA, n (%)	8 (40)	27 (61,4)	0,232
Нарушения ритма сердца, n (%)	8 (40)	15 (34,1)	0,86
Стентирование артерий нижних конечностей, n (%)	0 (0)	1 (2,3)	0,684
ХОБЛ, n (%)	3 (15)	2 (4,5)	0,346
СКФ < 50 мл/мин/1,73м^2, n (%)	3 (15)	3 (6,8)	0,563

При сравнении риска оперативного вмешательства по EuroSCORE II статистически значимых различий не получено: в группе «мини-J» составил 1,6 ± 0,69 %, в группе «стернотомии» - 1,53 ± 0,58 % (p = 0,811) «Рисунок 16».

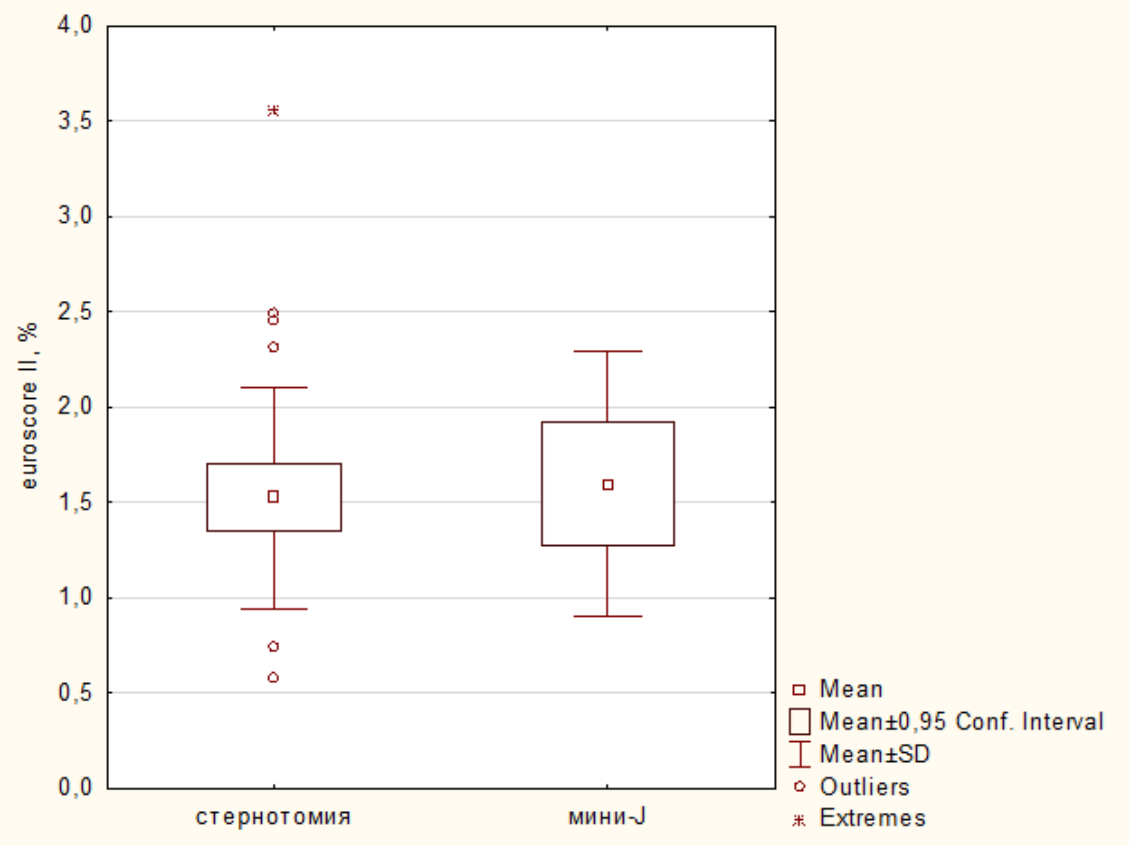

Рисунок 16 – Сравнение среднего риска оперативного вмешательства по калькулятору EuroSCORE II между группами

При оценке функциональной анатомии АК между группами сравнения выявлена сопоставимость групп. Трехстворчатый АК диагностирован в 15 (75 %) случаях в группе «мини-J» и 35 (79,5 %) случаях в группе «стернотомии» (p = 0,935). Во всех остальных случаях диагностирован двустворчатый АК (p = 0,935).

У всех пациентов диагностирован стеноз АК. Комбинированный порок АК выявлен у 17 (85 %) пациентов в группе «мини-J» и 40 (90,9 %) в группе «стернотомии» (p = 0,315). Степень выраженности недостаточности АК представлена на «Рисунке 17».

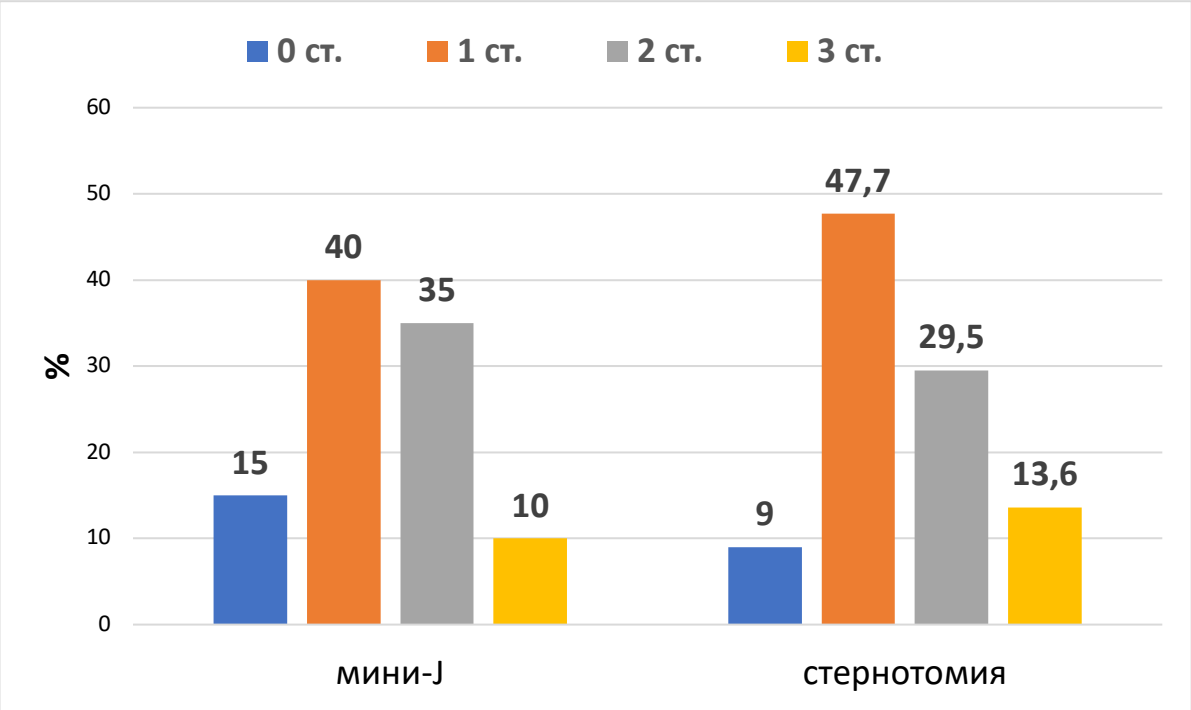

Рисунок 17 – Оценка выраженности недостаточности аортального клапана в группах сравнения

Сравнение исходных ЭхоКГ параметров не выявило статистически достоверной разницы между группами. Детальный анализ исходных ЭхоКГ данных представлен в «Таблице 8».

Таблица 8 – Сравнение исходных эхокардиографических данных между группами [7]

Параметр	Группа «мини-J» (n = 20)	Группа «стернотомия» (n = 44)	p (значение)
Средний градиент на АК, мм рт. ст. M ± SD	62,2 ± 12,8	60,1 ± 13,4	0,328
Площадь отверстия АК, см^2 M ± SD	0,74 ± 0,18	0,68 ± 0,16	0,164
Пиковая скорость, см/сек M ± SD	466 ± 105,7	470,9 ± 83,3	0,648
ФК АК, мм M ± SD	21,1 ± 2,1	20,9 ± 2,3	0,171
ФВ ЛЖ, % M ± SD	61,6 ± 9,5	63,8 ± 6,8	0,602
КДО ЛЖ, мл M ± SD	102,9 ± 27,8	95,4 ± 38,2	0,215

Продолжение таблицы 8

Параметр	Группа «мини-J» (n = 20)	Группа «стернотомия» (n = 44)	p (значение)
КСО ЛЖ, мл M ± SD	40,7 ± 18,1	37,1 ± 18,2	0,151
Гипертрофия ЛЖ >1,6 см, n (%)	12 (60)	17 (38,6)	0,187
КДО объем ЛП, мл M ± SD	81 ± 30	76,1 ± 26,1	0,543
КДО объем ПП, мл M ± SD	53,9 ± 25,5	49,4 ± 13,8	0,167
СДЛА, мм рт. ст. M ± SD	39,1 ± 12,4	34,8 ± 7,91	0,221
МН 1 степени, n (%)	10 (50)	19 (43,2)	0,813
МН 2 степени, n (%)	6 (30)	4 (9,1)	0,078
ТН 1 степени, n (%)	13 (65)	22 (50)	0,397
ТН 2 степени, n(%)	3 (8,3)	1 (3,3)	0,094

3.2 Сравнительная оценка интраоперационных показателей

Искусственное кровообращение в группе «мини-J» у 14 (70 %) выполнялось по схеме бедренная вена - бедренная артерия, у 6 (30 %) – бедренная вена-восходящий отдел аорты. В группе «стернотомии» во всех случаях выполнялось центральное подключение ИК «Рисунок 18» [7].

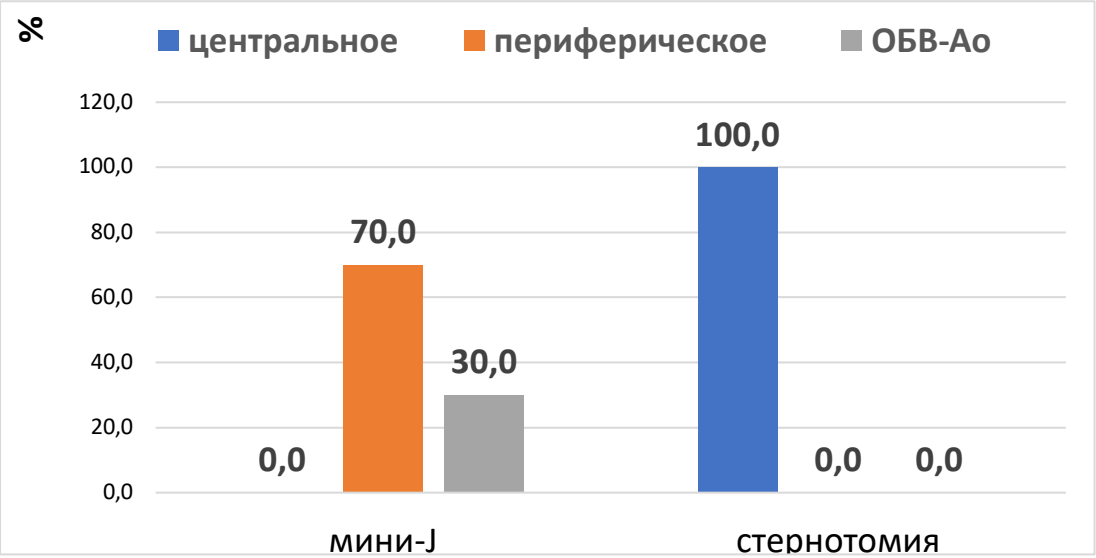

Рисунок 18 – Соотношение схемы искусственного кровообращения в группах

Анализ длительности ИК и ИМ выявил достоверное увеличение времени в группе «мини-J»: 175,5 ± 11,6 и 114,4 ± 40,6 мин (p < 0,001); 102,5 ± 7,8 и 84,4 ± 19,9 мин (p < 0,001), соответственно «Рисунок 19», «Рисунок 20».

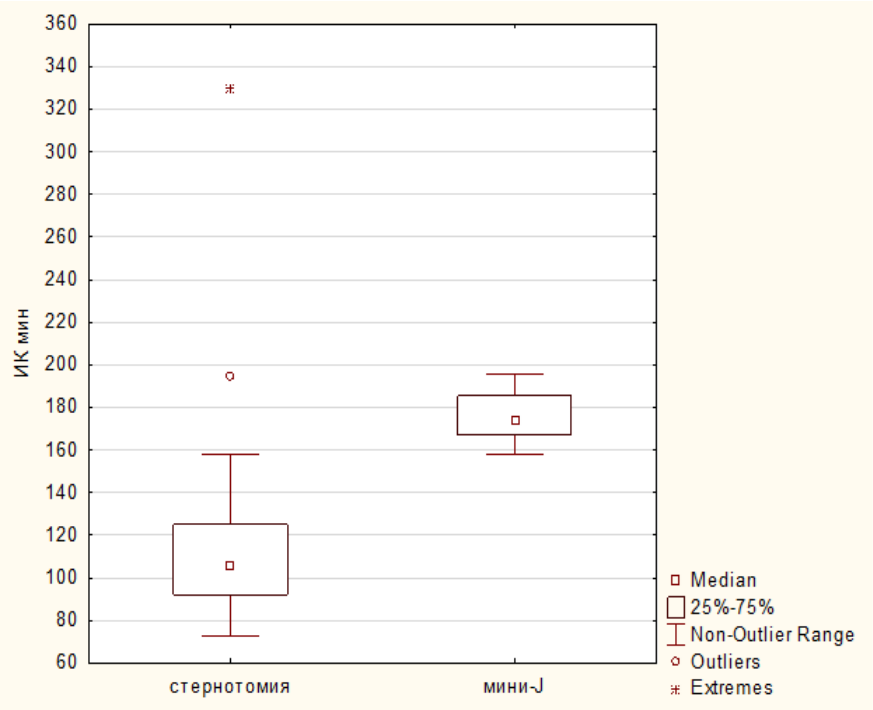

Рисунок 19 – Сравнение длительности искусственного кровообращения между группами

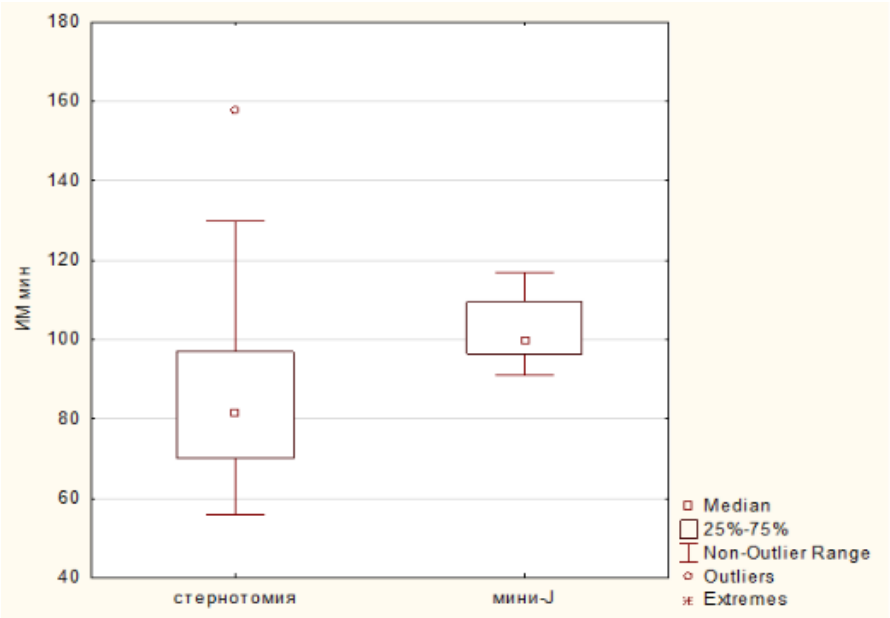

Рисунок 20 – Сравнение длительности ишемии миокарда между группами

Достоверно большая длительность забора перикарда была в группе «мини-J», где использовалась торакоскопическая методика и потребовалось в среднем 29,2 ± 4,2 мин, в группе «стернотомии» выполнялся классический забор перикарда - 5,4 ± 1,5 мин (p < 0,001) «Рисунок 21».

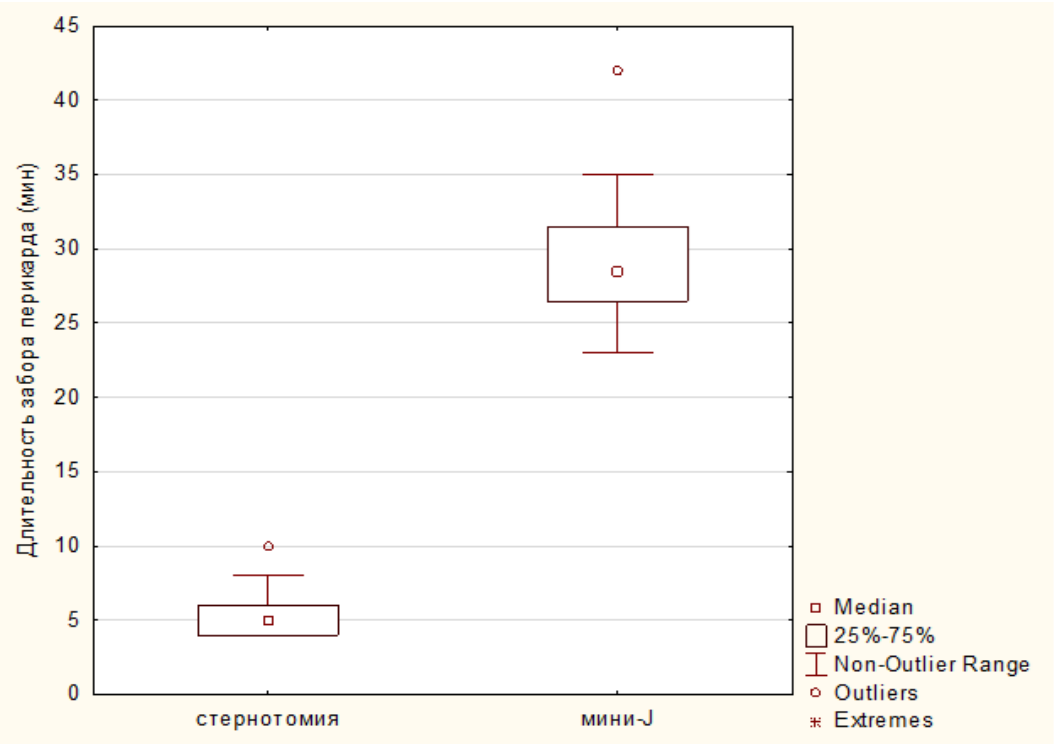

Рисунок 21 – Сравнение длительности забора перикарда между группами

Длительность операции достоверно больше в группе «мини-J»: 316 ± 29,7 мин и 236,3 ± 31,9 мин, соответственно (p < 0,001) «Рисунок 22».

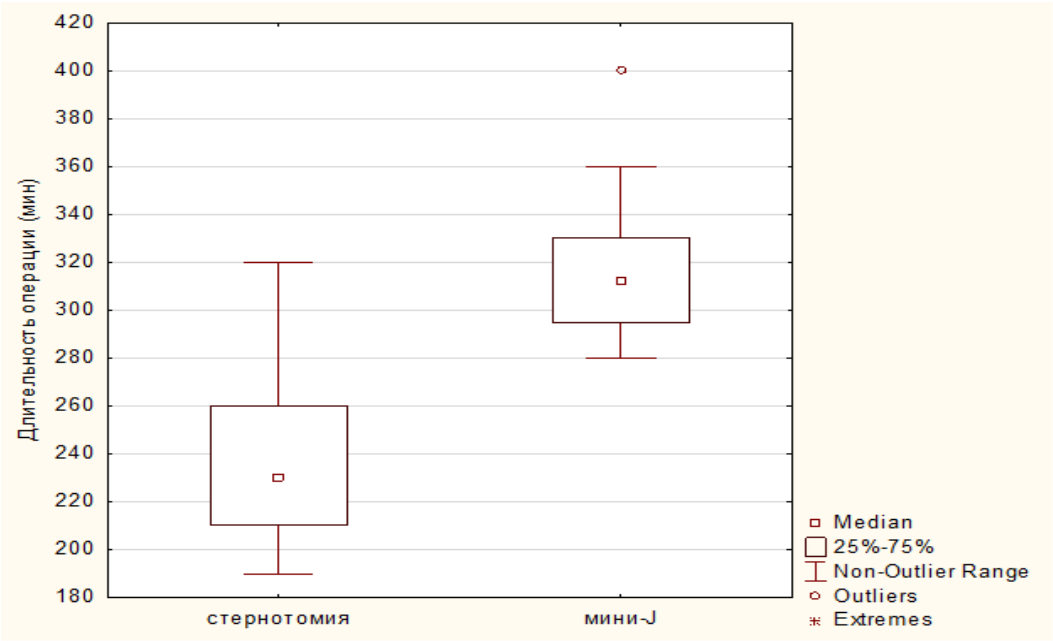

Рисунок 22 – Сравнение длительности операции между группами

В группе «мини-J» отмечалось статистически значимо меньший объем кровопотери: 576 ± 114,7 мл против 763,6 ± 446,7 мл; (p = 0,027) «Рисунок 23».

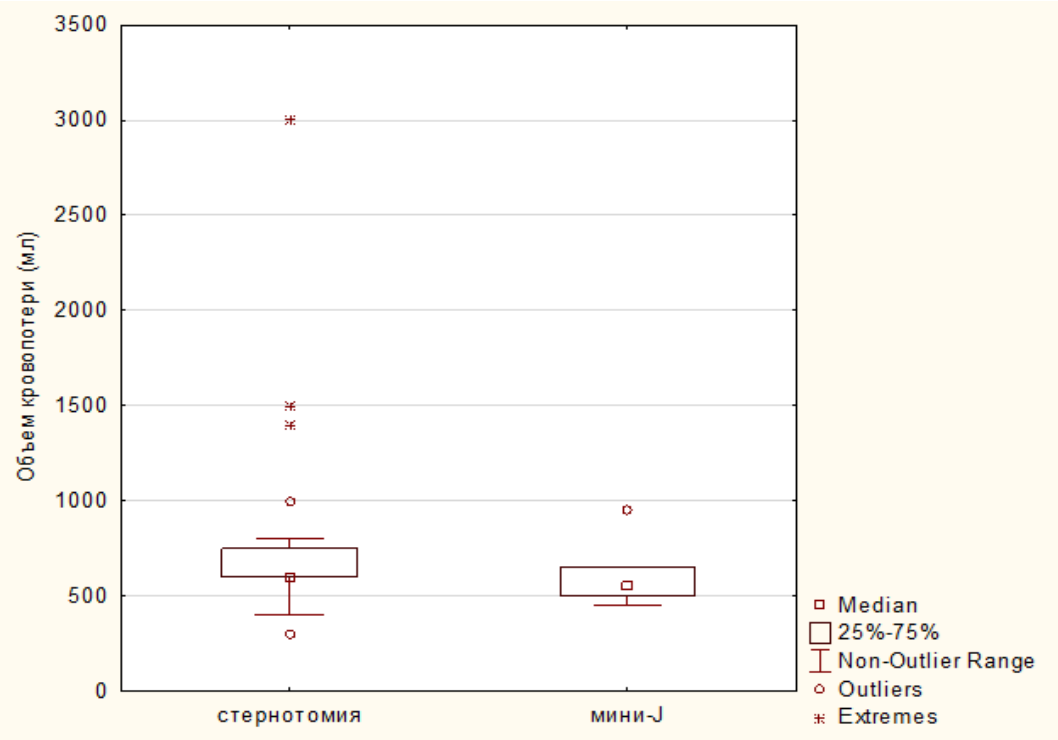

Рисунок 23 – Объем кровопотери в группах сравнения

3.3 Сравнительная оценка послеоперационных показателей

При проведении оценки послеоперационной кровопотери отмечено достоверно меньший объем в группе «мини-J» – 402,5 ± 109,3 мл, по сравнению с группой «стернотомия» – 569 ± 218,5 мл (p = 0,048).

Анализ осложнений в послеоперационном периоде не продемонстрировал достоверной разницы между группами сравнения. Подробные результаты представлены в «Таблице 9».

Таблица 9 – Осложнения в послеоперационном периоде [7]

Осложнение	Группа «мин-J» (n = 20)	Группа «стернотомия» (n = 44)	p (значение)
ОПН, n (%)	0 (0)	1 (2,3)	0,683
ОССН, n (%)	0 (0)	2 (4,5)	0,846
ОДН, n (%)	0 (0)	2 (4,5)	0,846
АВ блокада 2-3 степени, n (%)	1 (5)	1 (2,3)	0,846
Рестернотомия, n (%)	0 (0)	1 (2,3)	0,683

Раневые осложнения в группе «мини-J» не зарегистрированы. В группе «стернотомии» – развились у 2 (4,5 %) пациентов (p = 0,846) «Рисунок 24».

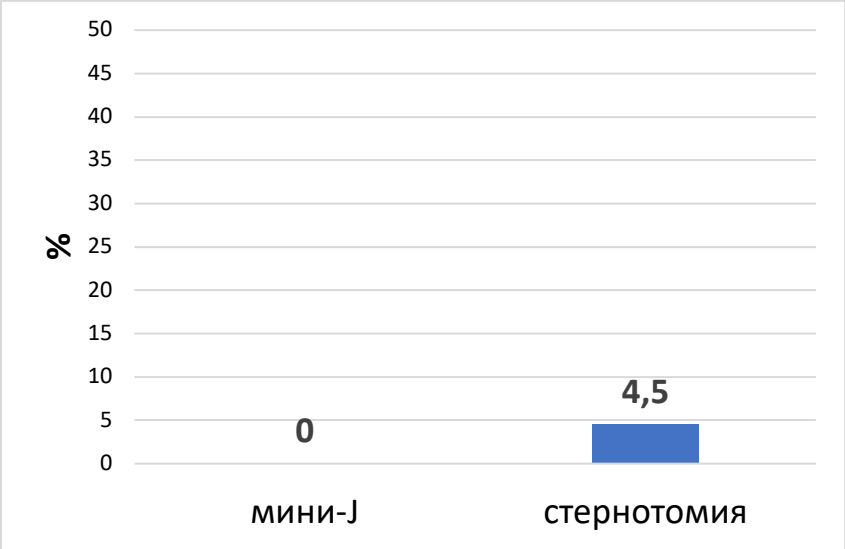

Рисунок 24 – Сравнение раневых осложнений между группами

Летальных исходов в группе «мини-J» не отмечено, в группе «стернотомии» - 1 (2,3 %) случай, что не продемонстрировало достоверной разницы (p = 0,846) «Рисунок 25».

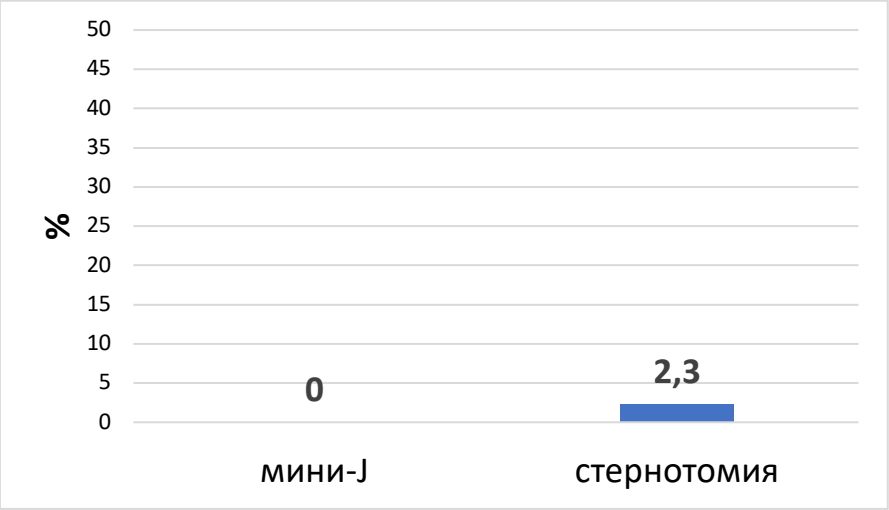

Рисунок 25 – Сравнение летальных исходов между группами

Длительность ИВЛ в послеоперационном периоде достоверно меньше в группе «мини-J» 2,85 ± 2,3 часов, чем в группе «стернотомии» – 5,18 ± 3,9 часов (p < 0,001). Кроме того, в группе «мини-J» в 3 случаях пациенты были экстубированы в операционной и переведены в ОРИТ на самостоятельном дыхании «Рисунок 26» [7].

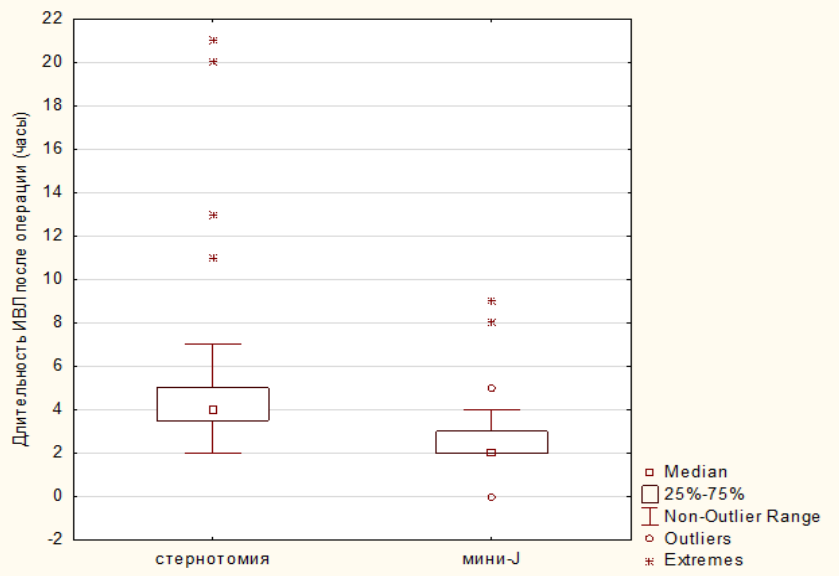

Рисунок 26 – Сравнение длительности искусственной вентиляции легких между группами

Интенсивность болевого синдрома по шкале ВАШ на 2, 3 и 4 сутки после операции была достоверно ниже в группе «мини-J» (4,5 ± 1,15; 4 ± 0,9; 3,9 ± 1 см) по сравнению с группой «стернотомии» (6,76 ± 0,9; 6,3 ± 0,9; 6,2 ± 1 см) ($p < 0,001$, $p < 0,001$, $p < 0,001$) «Рисунок 27» [7].

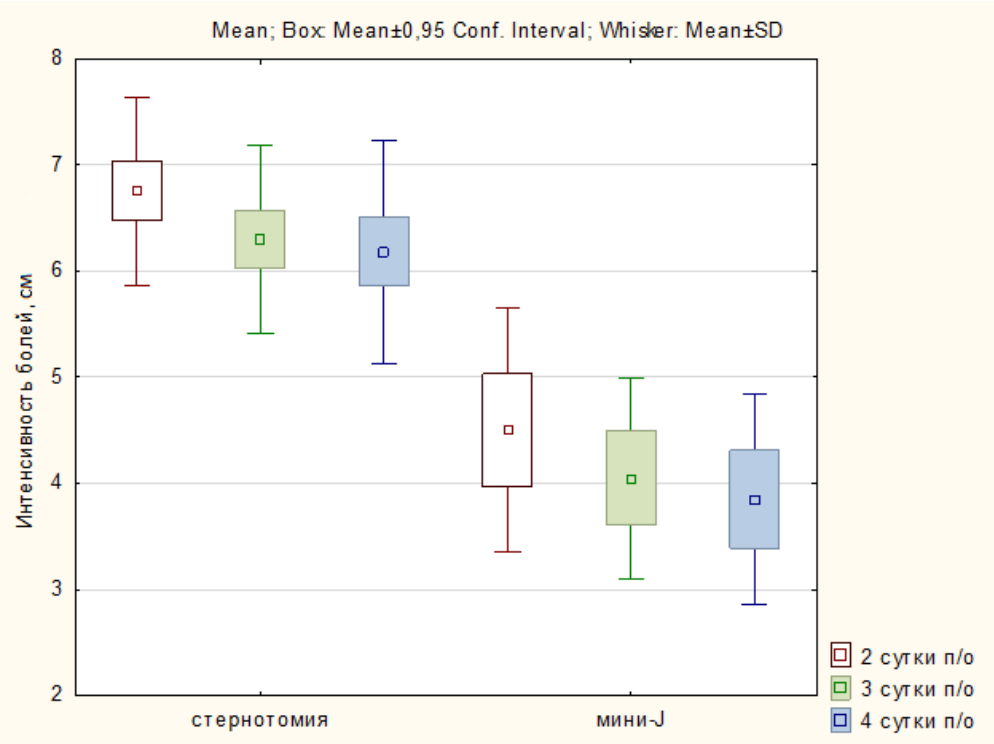

Рисунок 27 – Сравнение интенсивности болевого синдрома по шкале ВАШ на вторые, третьи и четвертые сутки после операции

Длительность пребывания в ОРИТ достоверно не отличалась между группами (1,2 ± 0,5 суток в группе «мини-J» и 1,4 ± 1,3 суток в группе «стернотомии» ($p = 0,965$) «Рисунок 28» [7].

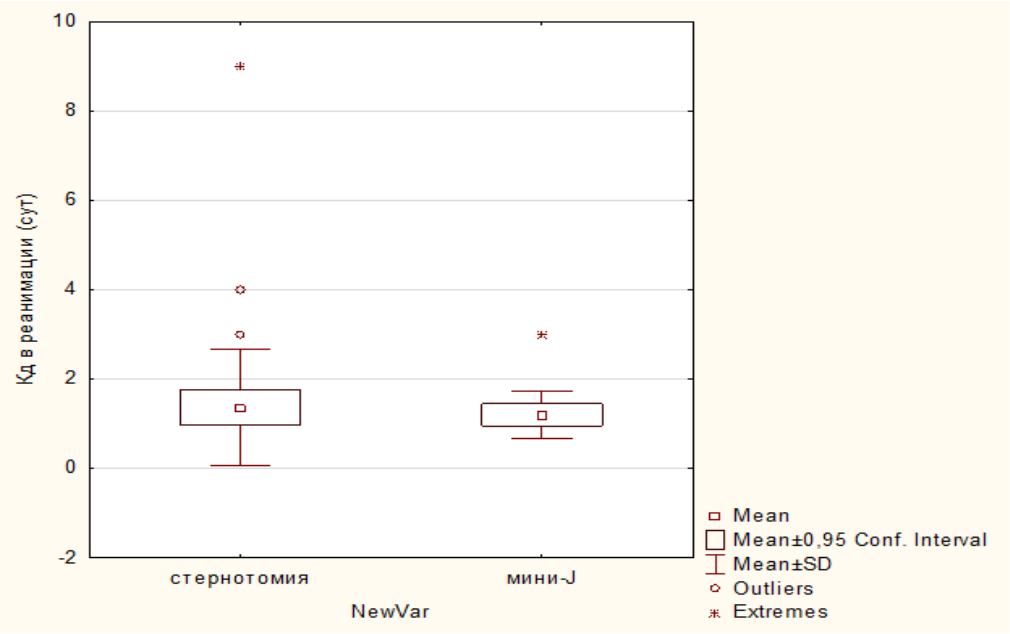

Рисунок 28 – Сравнение длительности пребывания в отделении реанимации и интенсивной терапии между группами

При оценке длительности пребывания в стационаре после операции отмечается достоверное уменьшение количества койко-дней в группе «мини-J» (7,1 ± 3 суток против 13,9 ± 5,5 суток; $p < 0,001$) «Рисунок 29» [7].

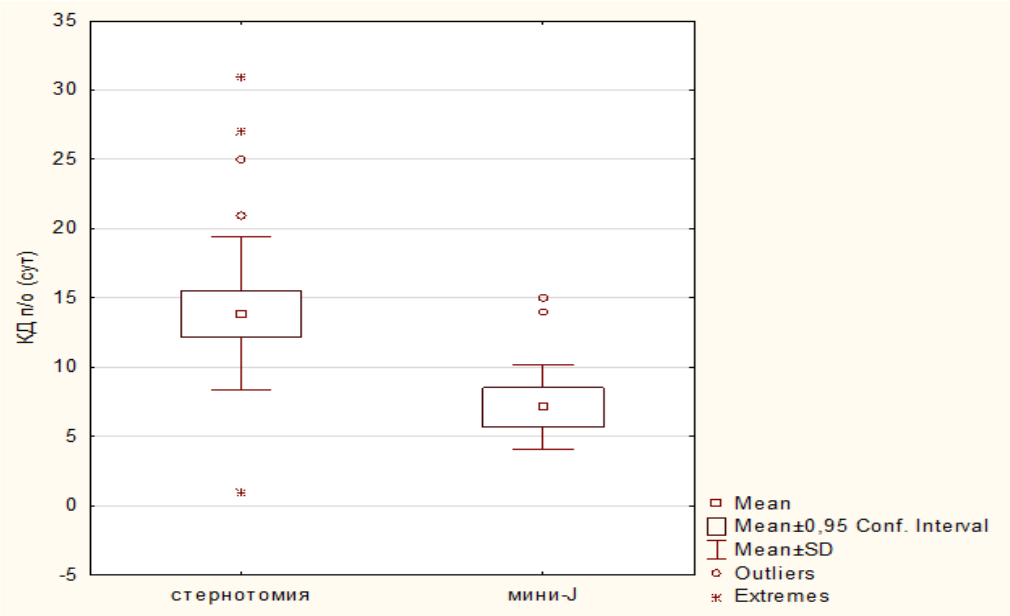

Рисунок 29 – Сравнение длительности пребывания в стационаре после операции между группами

3.4 Оценка среднего градиента и недостаточности на аортальном клапане после оперативного вмешательства

По результатам оценки ЭхоКГ параметров, проведенной аутоперикардиальной неокуспидизации АК, не получено достоверной разницы между двумя группами [7].

Минимальная регургитация (0 - 1 степени) на АК в группах «мини-J» и «стернотомии» зарегистрирована в 100 % случаев (p = 0,876). Более подробное распределение степени регургитации на АК представлена на «Рисунке 30» [7].

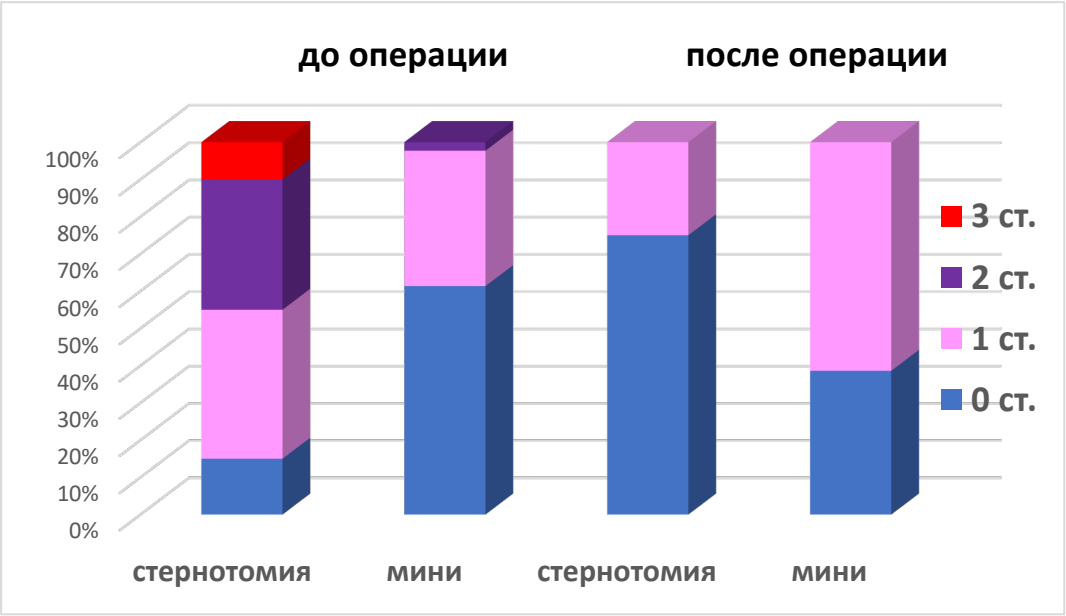

Рисунок 10 – Соотношение недостаточности аортального клапана в группах сравнения до и после коррекции порока аортального клапана

Средний градиент на АК в группе «мини-J» после оперативного вмешательства статистически не отличался при сравнении с группой «стернотомии», 7,29 ± 2,6 мм рт. ст. и 7,9 ± 2,4 мм рт. ст., соответственно (p = 0,361) «Рисунок 31» [7].

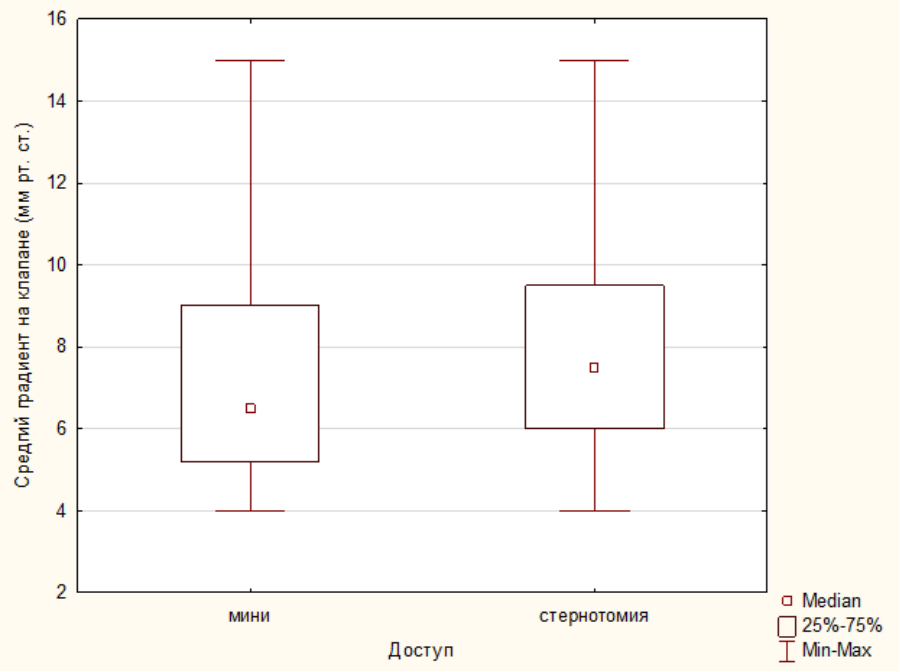

Рисунок 31 – Сравнение среднего градиента на аортальном клапане после аутоперикардиальной неокуспидизации

КЛИНИЧЕСКИЕ СЛУЧАИ

Клинический случай № 1. В клинику поступил пациент Е. 70 лет. Из анамнеза, считает себя больным в течение 3 лет, когда стал отмечать дискомфорт за грудиной при физической нагрузке. При обследовании диагностирован приобретенный порок сердца: сочетанный порок АК, с преобладанием стеноза (средний градиент на АК составил 80 мм рт. ст., эффективная площадь отверстия АК – 0,5 см^2, регургитация – 2 степень, ФК АК – 23 мм). Полости сердца не расширены, ФВ 56 %. У больного также отмечались нарушения проводимости сердца – полная блокада левой ножки пучка Гиса. Со стороны других органов и систем патологий не обнаружено. В связи с наличием изолированного порока АК, пациенту предложено проведение операции аутоперикардиальной неокуспидизации АК из мини-доступа (мини-J стернотомия) с торакоскопическим забором перикарда.

Первым этапом подключен аппарат ИК по схеме бедренная вена / бедренная артерия. Выполнена мини-J стернотомия по 3-му межреберью. Затем установлены

торакоскопические порты в 4-м, 5-м и 6-м межреберьях справа, диаметром 5 мм, 10 мм, 5 мм соответственно. Выполнен торакоскопический забор аутоперикарда «Рисунок 32».

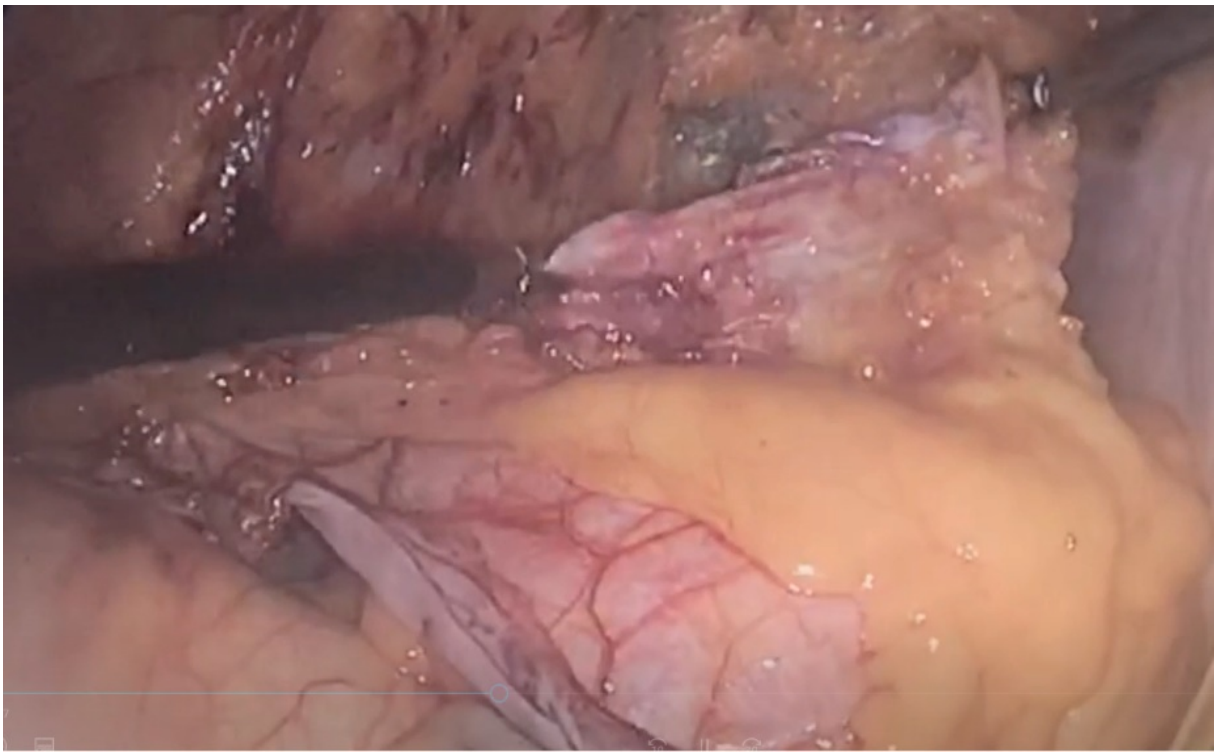

Рисунок 32 – Забранный торакоскопически лоскут перикарда. Интраоперационное фото

Лоскут отсечен через мини-J стернотомию с последующей обработкой в растворе 0,6 % глютаральдегида. Дренаж ЛЖ установлен через правую верхнюю легочную вену. Кардиоплегия осуществлялась селективно, раствором Кустодиола. При ревизии: двухстворчатый АК, массивный кальциноз на створках АК, переходящий на ФК и переднюю створку МК. Подвижность створок резко нарушена. Створки АК иссечены с декальцинацией ФК АК. Измерение ФК – 24 мм, межкомиссуральное расстояние – 27 мм. Из лоскута перикарда по шаблону № 27 выкроены три полулунные неостворки. Выполнена симметричная аутоперикардиальная неокуспидизация АК. При контрольной ЧП ЭхоКГ средний градиент на АК – 6 мм рт. ст., регургитация 0 – 1 степени. Время ИК составило 196

мин, длительность ИМ – 117 мин., кровопотеря – 400 мл. Вид послеоперационного шва представлен на «Рисунке 33».

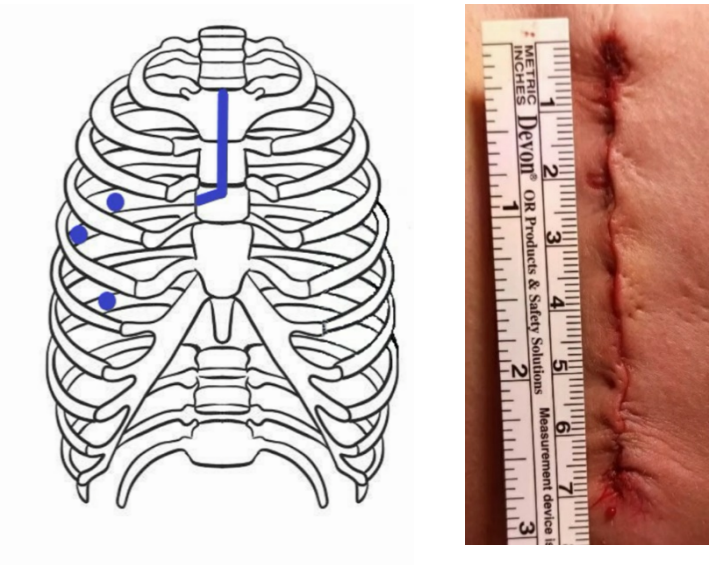

Рисунок 33 – Схема доступа и размер послеоперационной раны на груди. Интраоперационное фото

Пациент переведен в ОРИТ на ИВЛ, без инотропной поддержки. Длительность пребывания в ОРИТ составила 1 сутки. Длительность пребывания в стационаре после операции составила 4 суток. При контрольном ЭхоКГ перед выпиской: средний градиент на АК – 8 мм рт. ст., регургитация 1 степени.

Клинический случай № 2. В клинику поступил пациент М. 20 лет с жалобами на одышку при физической нагрузке. При обследовании диагностирован тяжелый стеноз АК. ЭхоКГ: АК двустворчатый, средний градиент давления на АК – 44 мм рт. ст., эффективная площадь отверстия АК – 0,7 см^2, степень регургитации на АК – 1 - 1,5 степени, ФК АК – 23 мм. Сократительная функция ЛЖ в норме. Патологий других органов и систем не обнаружено. Ввиду наличия изолированного порока АК у больного 20 лет, а также личных предпочтений пациента, принято решение о проведении аутоперикардиальной неокуспидизации АК из мини-доступа (мини-J стернотомия) с торакоскопическим забором перикарда.

Оперативное вмешательство начато с доступа к бедренной артерии и бедренной вене. При ревизии общая бедренная артерия диаметром 1,5 см. Принято решение выполнить центральную канюляцию восходящего отдела аорты. Доступом через мини-J стернотомию по 3-му межреберью подключен аппарат ИК схемой бедренная вена / восходящий отдел аорты. Затем установлено три торакоскопических порта в 4-м, 5-м и 6-м межреберьях справа, диаметром 5 мм, 10 мм, 5 мм соответственно. Начато ИК. Выполнен торакоскопический забор аутоперикарда. Лоскут отсечен с последующей обработкой в растворе 0,6 % глютаральдегида. Дренаж ЛЖ установлен через правую верхнюю легочную вену. Кардиоплегия осуществлялась неселективно раствором Кустодиол. Экспозиция корня аорты «Рисунок 34».

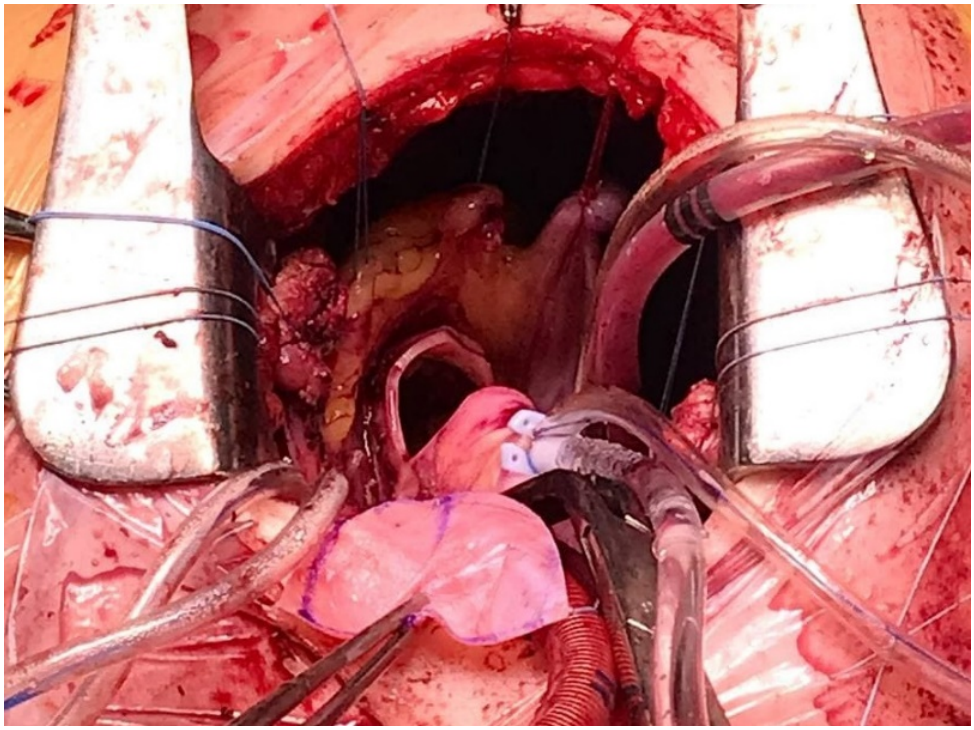

Рисунок 34 – Экспозиция корня аорты. Интраоперационное фото

При ревизии АК – истинно двустворчатый, подвижность створок ограничена за счет склеротических изменений. Створки иссечены. При измерении ФК – 23 мм, межкомиссуральное расстояние – 25 мм. Из лоскута перикарда по шаблону № 27 выкроены три полулунные неостворки. Выполнена симметричная

аутоперикардиальная неокуспидизация АК. При ЧП ЭхоКГ – средний градиент 5 мм рт. ст., регургитация 0 - 1 степени. «Рисунок 35».

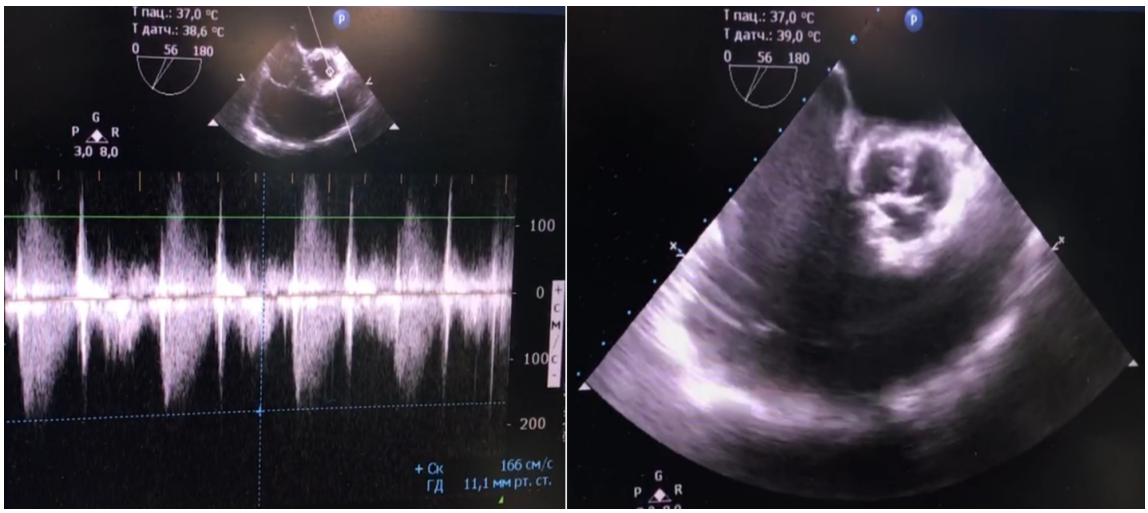

Рисунок 35 – Результаты чреспищеводной эхокардиографии после выполненной неокуспидизации аортального клапана

Время ИК составило 170 мин, длительность ИМ – 113 мин, кровопотеря – 300 мл. Пациент переведен в отделение ОРИТ на ИВЛ, без инотропной поддержки. Длительность пребывания в ОРИТ составила 1 сутки. Длительность пребывания в стационаре после операции – 6 суток. При выписке по данным ЭхоКГ: средний градиент на АК – 6 мм рт. ст., регургитации нет.

ГЛАВА 4. ОБСУЖДЕНИЕ

До настоящего времени приоритетным операционным доступом при кардиохирургических вмешательствах является полная срединная стернотомия. Однако практически весь спектр кардиохирургических операций возможно выполнить и из мини-доступа основной идей применения которого является снижение травматичности хирургического вмешательства, что в результате способствует снижению длительности реабилитации и пребывания пациентов в стационаре [19, 56, 73, 76].

В настоящее время доказано, что безопасность и качество операций с использованием миниинвазивного подхода в хирургии АК сопоставимо с результатами оперативных вмешательств на АК из полной срединной стернотомии и у каждого доступа существуют свои преимущества и недостатки [19, 49, 56, 61, 73, 76, 79, 92]. К 2019 г. в литературе описано более 14000 миниинвазивных протезирований АК [83]. Существует большое количество различных мини-доступов, из которых возможно выполнение вмешательств на АК, однако самой распространенной является мини-J стернотомия. В тоже время развитие технической составляющей и внедрение торакоскопических методик в кардиохирургию расширяет спектр операций, которые возможно выполнить миниинвазивно [9, 65, 85, 87].

Общество торакальных хирургов (Society of Thoracic Surgeons, STS) поддерживает потенциальные преимущества миниинвазивной хирургии, однако не формируют конкретных рекомендаций из-за отсутствия полноценной доказательной базы, так как при проведении мета-анализов исследователи столкнулись с гетерогенностью групп больных и различиями в хирургической технике при сравнении мини-доступов и полной стернотомии [9, 56, 83].

Необходимо отметить, что при аутоперикардиальной неокуспидизации АК, являющейся изученной процедурой с опубликованными отдаленными результатами и являющейся рутинной операцией в целом ряде клиник, до недавнего времени не применялись миниинвазивные доступы в связи с

трудоемкостью забора лоскута перикарда необходимого размера и высокими рисками ятрогенного повреждения камер и сосудов сердца, диафрагмального нерва, а также отсутствия возможности проведения адекватного гемостаза после перикардэктомии и малой распространенности торакоскопических методик среди кардиохирургов [6, 13, 47, 64, 70, 74].

Учитывая наличие большого количества актуальных вопросов, связанных с выбором операционного доступа при вмешательствах на АК, а также описание нами выполнено исследование особенностей, преимуществ и эффективности метода аутоперикардиальной неокуспидизации АК с применением мини-J доступа и торакоскопическим забором перикарда в интра- и раннем послеоперационном периоде по сравнению с методом аутоперикардиальной неокуспидизации АК из классического операционного доступа (полная срединная стернотомия), Исследование носило ретроспективных характер с анализом данных 64 пациентов, оперированных по поводу изолированного порока АК на базе кардиохирургического отделения клиники Факультетской хирургии № 1 Института клинической медицины имени Н.В. Склифосовского ФГАОУ ВО Первый МГМУ имени И.М. Сеченова (Сеченовский университет) в период с 2017 по 2022 гг. Все операции были выполнены одним хирургом – доктором медицинских наук, профессором Комаровым Романом Николаевичем. Все ЭхоКГ исследоваания, как дооперационные, так и послеоперационные были выполнены одним специалистом.

В нашей работе впервые на достаточном клиническом материале описаны особенности техники аутоперикардиальной неокуспидизации АК доступом из мини-J стернотомии с торакоскопическим забором перикарда, а также особенности этапов операции.

К отличительным особенностям техники мини-J стернотомии мы относим возможность обеспечения угла наклона операционного поля сопоставимого с классической срединной стернотомией, а также возможность адекватной визуализации структур корня аорты: створок АК и ФК АК, устьев коронарных артерий.

Торакоскопический подход имеет ряд особенностей, включающих в себя проведение ИК на разгруженном сердце и расстановку троакаров. Необходимость торакоскопического забора перикарда на разгруженном сердце и периферическом ИК по схеме бедренная вена - бедренная артерия или бедренная вена - восходящий отдел аорты связана с необходимостью снижения рисков ятрогенных осложнений, так как на этапе ИК сердце спадается и вероятность ятрогенного повреждения сердца значительно снижается за счет увеличения расстояния между перикардом и миокардом, что позволяет выполнить субтотальную перикардэктомию даже при увеличенном КДО. В то время как, при полной срединной стернотомии применяется стандартное центральное подключение ИК [7].

В литературе нет указаний на идеальный вариант расположения троакаров при выполнении торакоскопической перикардэктомии. В различных публикациях, описывающих технику выполнения торакоскопической субтотальной перикардэктомии, авторы демонстрируют свои собственные предпочтения и варианты расстановок портов. Поэтому при расстановке троакаров нами учитывается ряд факторов – риск возможного конфликта инструментов и обеспечение удобства манипуляций в необходимой зоне сердца и адекватной визуализации. Возможный конфликт инструментов может возникнуть вследствие конструктивных особенностей торакоскопических инструментов, которые в отличие от роботических инструментов являются прямолинейными и не обладают возможностью к сгибанию, вследствие чего при манипуляциях внутри полости возможно ограничение подвижности торакоскопических инструментов из-за столкновения друг с другом [51]. В связи с этим троакары располагаются нами на максимальном расстоянии друг от друга и центральный троакар – это чаще всего эндоскоп, а правый и левый – рабочие инструменты. В тоже время, при установке троакаров нами учитываются анатомические структуры, которые могут ограничивать подвижность и возможность манипуляций, такие как купол диафрагмы или сама грудная клетка. В зависимости от размеров грудной клетки, расположения купола диафрагмы и расположения сердца мы устанавливали троакары для оптимальной визуализации переднего средостения и с целью

безопасного забора перикарда в 4-м, 5-м и 6-м межреберьях: 4 и 6 порты по передней подмышечной линии, 5 – по средней подмышечной линии. А в случаях высокого расположения купола диафрагмы применяли наложение шва на диафрагмальную мышцу с выведением его на переднюю грудную стенку, с целью отведения мышцы в каудальном направлении [7].

Показанием к оперативному вмешательству в нашем исследовании во всех случаях являлся аортальный стеноз со средним градиентом на АК в среднем по группе – 62,2 ± 12,8 мм рт. ст., что соответствует показаниям к проведению оперативного вмешательства на основании как российских, так и зарубежных рекомендаций [88]. Необходимо отметить, что обе анализируемые группы были сопоставимы по предоперационным антропометрическим показателям, клиническим данным, наличию сопутствующих патологий, рискам проведения оперативного вмешательства по EuroSCORE II, ЭхоКГ параметрам [7].

В ранее выполненных исследованиях указывается, что операция аутоперикардиальной неокуспидизации АК требует большего времени, чем стандартное протезирование АК [61, 79, 92], а длительность ИК и ИМ при мини-J стернотомии по сравнению с другими типами доступов статистически не отличаются [49, 56, 73]. В то время как в нашей работе длительность ИК была достоверно больше при мини-J стернотомии с торакоскопическим забором перикарда по сравнению с группой полной срединной стернотомии (175,5 ± 11,6 мин и 114,4 ± 40,6 мин соответственно, $p < 0,001$). Длительность ИМ также была достоверно больше в группе «мини-J»: 102,5 ± 7,8 мин и 84,4 ± 19,9 мин соответственно, $p < 0,001$. Длительность операции также была достоверно больше в группе «мини-J»: 316 ± 29,7 мин и 236,3 ± 31,9 мин соответственно, $p < 0,001$. Нами выявлено, что время забора перикарда ожидаемо выше при торакоскопическом заборе перикарда по сравнению с забором перикарда из полной срединной стернотомии: от момента постановки троакаров до забора готового аутоперикардиального лоскута время забора перикарда в среднем составило 29,2 ± 4,2 мин, а от момента выполнения полной срединной стернотомии до забора готового аутоперикардиального лоскута – 5,4 ± 1,5 мин ($p < 0,001$). В то время как

увеличение длительности операции и длительности ИК при аутоперикардиальной неокуспидизации АК из мини-J стернотомии связано с применением техники торакоскопического забора перикарда, то увеличение времени ИМ мы связываем с большей трудоемкостью аутоперикардиальной неокуспидизации мини-J стернотомии [7].

Нами определено, что в группе «мини-J» объем как интраоперационной, так и послеоперационной кровопотери был достоверно ниже по сравнению с группой «стернотомии» (576 ± 114,7 мл vs 763,6 ± 446,7 мл соответственно, p = 0,027 и 402,5 ± 109,3 мл vs 569 ± 218,5 мл соответственно, p = 0,048), что сопоставимо с ранее опубликованными работами [56, 61, 73, 79, 92]. Такая разница возникает главным образом в связи с меньшей травматичностью и меньшей площадью поверхности операционной раны, а во время торакоскопического забора перикарда четко визуализируются источники кровотечения из перикарда и тканей при его выделении, которые современный инструментарий в большинстве случаев позволяет ликвидировать во время операции.

Обращает на себя внимание и сокращение времени ИВЛ в послеоперационном периоде в группе «мини-J» по сравнению с группой «стернотомии». Так в группе «мини-J» в 3-х случаях была выполнена экстубация на операционном столе и среднее время ИВЛ было достоверно ниже по сравнению с группой «стернотомии» – 2,85 ± 2,3 часов и 5,18 ± 3,9 часов соответственно, p < 0,001 [7].

В исследованиях зарубежных коллег сопоставление результатов мини-доступа и полной срединной стернотомии по длительности пребывания в ОРИТ отмечалась тенденция к уменьшению длительности нахождения в ОРИТ при миниинвазивном подходе без статистически достоверной разницы [49, 56, 73]. Нами получены аналогичные результаты: средняя длительность пребывания в ОРИТ в группе «мини-J» составила 1,2 ± 0,5 суток и 1,4 ± 1,3 суток – в группе «стернотомии», p = 0,965 [7].

Длительность пребывания в стационаре после операции, по нашим данным, в группе «мини-J» была достоверно меньше по сравнению с группой

«стернотомии» – 7,1 ± 3 суток и 13,9 ± 5,5 суток соответственно, $p < 0,001$. Эти данные также соответствуют проведенным ранее исследованиям и метаанализам [49, 56, 61, 73, 79, 92].

Сопоставление эффективности аутоперикардиальной неокуспидизации АК из мини-J стернотомии с торакоскопическим забором перикарда и из полной срединной стернотомии по таким ЭхоКГ показателям, как средний градиент на АК и степень регургитации на АК не выявил достоверных различий между группами. Регургитация на АК не превышала 1 степень в 100 % случаев в обеих группа, а средний градиент давления составил 7,29 ± 2,6 мм рт. ст. в группе «мини-J» и 7,9 ± 2,4 мм рт. ст. в группе «стернотомии» ($p = 0,361$) [7].

В одном случае в группе «мини-J» выполнена конверсия на полную срединную стернотомию. Причиной являлось развитие кровотечения из ПП. Технически ушить дефект представлялось трудоемким, что потребовало расширить доступ до полной срединной стернотомии. Развитие осложнений, требующих конверсии, нивелируют все преимущества мини-доступа в виде уменьшения объема интра- и послеоперационной кровопотери, снижения травматичности операции, длительности ИВЛ, длительности пребывания в ОРИТ, а также вероятность развития летального исхода. В нашем случае послеоперационный период у пациента, которому была выполнена конверсия на полную срединную стернотомию был сопряжен с большей длительностью пребывания в ОРИТ и стационаре. Пациент был выписан в стабильном состоянии на 14-е сутки после операции.

В раннем послеоперационном периоде зарегистрирован единственный летальный исход – у 1 (2,3 %) пациента в группе «стернотомии». Причиной неблагоприятного исхода явилось развитие ОССН на 5-е сутки после операции.

В нашем исследовании не получено достоверной разницы между анализируемыми группами в количестве послеоперационных осложнений, что согласуется с результатами мета-анализа K. Phan (2014), в котором не было продемонстрировало статистически значимых различий по количеству

послеоперационных осложнений при сравнении мини-доступов и полной срединной стернотомии [73].

Согласно публикациям, в которых проводилось сравнение мини-доступа и полной срединной стернотомии, отмечалось уменьшение количества инфекционных осложнений послеоперационных ран [73]. В нашей работе при оценке раневых осложнений данных за статистически значимую разницу между группами не получено: 0 (0 %) при мини-J операционном доступе с торакоскопическом заборе перикарда и 2 (4,5 %) – при полной срединной стернотомии ($p = 0,846$).

Необходимо отметить, что с позиции пациента миниинвазивный доступ ассоциирован как с косметическим эффектом, так и со снижением болевого синдрома. Кроме того, меньшая интенсивность болевого синдрома является критерием, который сопряжен со скоростью возвращения пациента к прежней активности и жизнедеятельсности. Поэтому мы провели оценку ощущения интенсивности боли пациентами в раннем послеоперационном периоде при помощи шкалы ВАШ. Сравнительный анализ результатов двух групп продемонстрировал меньшую интенсивность болевого синдрома в раннем послеоперационном периоде при выполнении операции из мини-J доступа с торакоскопическим забором перикарда ($p < 0,001$).

ЗАКЛЮЧЕНИЕ

Заболевания АК являются самыми распространенными среди клапанных пороков сердца и к настоящему времени разработано большое количество хирургических подходов к коррекции пороков АК, включая наиболее распространенное протезирование АК механическими или биологическими протезами, а также различные виды пластик и протезирование створок АК путем аутоперикардиальной неокуспидизации АК. Протезирование створок аутоперикардом является альтернативной операцией при пороках АК и к основным ее преимуществам относятся восстановление естественной гемодинамики, схожей

с нативным АК и отсутствие необходимости в приеме антикоагулянтов, так как створки АК формируются из собственных тканей организма – аутоперикарда.

Кроме того, до настоящего времени обсуждаются вопросы не только выбора вида хирургической коррекции порока АК, выбора типа протеза при протезировании АК, но и типов операционных доступов.

В хирургии АК все больше публикаций посвящено миниинвазивному подходу, выполняемого с целью снижения травматичности операции, длительности пребывания в стационаре, выраженности болевого синдрома, а также более быстрой реабилитации и достижения лучшего косметического эффекта по сравнению со стандартным кардиохирургическим доступом – полной стернотомией. Миниинвазивные протезирования АК как механическими, так и биологическими протезами в некоторых центрах являются штатными процедурами. В отличие от протезирования АК, аутоперикардиальную неокуспидизацию АК до недавнего времени выполняли исключительно доступом через полную срединную стернотомию. Основной причиной такого подхода считалась трудоемкость забора перикарда из мини-доступа и в мировой литературе есть всего две публикации посвященные миниинвазивной аутоперикардиальной неокуспидизации АК. В результате преимущества миниинвазивной хирургии сердца не изучены и не использованы применительно к аутоперикардиальной неокуспидизации АК.

Забор перикарда из мини-доступа зачастую сопряжен с рисками ятрогенного повреждения камер и сосудов сердца, диафрагмального нерва, а также недостаточного размера забранного перикарда. Для уменьшения рисков ятрогенных осложнений при заборе аутологичного перикарда из мини-J стернотомии в клинике Факультетской хирургии № 1 Института клинической медицины имени Н. В. Склифосовского ФГАОУ ВО Первый МГМУ имени И. М. Сеченова (Сеченовский университет) внедрена методика аутоперикардиальной неокуспидизации АК с применением мини-J доступа и торакоскопическим забором перикарда. Данный подход позволяет выполнять как торакоскопический забор

перикарда, так и использовать мини-J стернотомию для проведения аутоперикардиальной неокуспидизации АК.

Проведенное исследование продемонстрировало безопасность аутоперикардиальной неокуспидизации АК из миниинвазивного доступа - «мини-J». В свою очередь, тораскоскопические технологии позволили выполнить забор необходимого участка перикарда без рисков ятрогенного повреждения структур средостения, а использование коагуляции позволяет избежать повреждения диафрагмального нерва.

Данная технология не только не увеличивает риски аутоперикардиальной неокуспидизации АК, но и сопряжена со снижением объема кровопотери, интенсивности болевого синдрома, более быстрой реабилитацией пациента и укорочением госпитального периода. При наличии стандартного набора для торакоскопии и владения операционной бригады эндоскопическими методиками на базовом уровне, а также опыта в миниинвазивной хирургии аутоперикардиальной неокуспидизации АК операция аутоперикардиальной неокуспидизации АК из мини-J операционного доступа с торакоскопическим забором перикарда является безопасной и воспроизводимой процедурой. Кроме того, при торакоскопическом подходе возможно выполнить субтотальный забор перикарда.

Тем не менее, необходимо продолжение исследований с изучением отдаленных результатов аутоперикардиальной неокуспидизации АК из миниинвазивных операционных доступов, включая предложенную нами методику с применением торакоскопических технологий. Необходима оценка частоты реопераций, безопасности повторной хирургии АК и влияния предшествующего миниинвазивного вмешательства на периоперационные риски реоперации.

ВЫВОДЫ

1. Разработан и внедрен в клиническую практику миниинвазивный подход к аутоперикардиальной неокуспидизации АК через мини-J стернотомию с торакоскопическим забором перикарда.
2. Аутоперикардиальная неокуспидизация АК из мини-J стернотомии с торакоскопическим забором перикарда по сравнению с полной срединной стернотомией демонстрирует увеличение длительности операции (316 ± 29,7 мин и 236,3 ± 31,9 мин; $p < 0,001$), ИК (175,5 ± 11,6 мин и 102,5 ± 7,8 мин; $p < 0,001$) и ИМ (114,4 ± 40,6 мин и 84,4 ± 19,9 мин), что обусловлено обусловленное большей трудоемкостью мини-J стернотомии с применением техники торакоскопического забора перикарда, что не влияет на исход операции и течение раннего послеоперационного периода.
3. Эффективность двух способов аутоперикардиальной неокуспидизации АК (из мини-J стернотомии с торакоскопическим забором перикарда и из полной срединной стернотомии) сопоставимы в интраоперационном и раннем послеоперационном периодах, как по уровню летальности, частоте и структуре осложнений раннего послеоперационного периода, так и по количеству койко-дней пребывая в ОРИТ (1,2 ± 0,5 суток и 1,4 ± 1,3 суток; $p = 0,965$), гемодинамическим параметрам на АК (средний градиент на АК – 7,29 ± 2,6 мм рт. ст. и 7,9 ± 2,4 мм рт. ст., $p = 0,361$; регургитация на АК 0 - 1 степени – 100 % случаев в обеих группах , $p = 0,876$).
4. Аутоперикардиальная неокуспидизация АК из мини-J стернотомии с торакоскопическим забором перикарда показывает свое преимущество по сравнению с аутоперикардиальной неокуспидизацией АК из полной срединной стернотомии не только в меньшей интраоперационной кровопотере (576 ± 114,7 мл и 763,6 ± 446,7 мл; $p = 0,027$), но и меньшем объеме послеоперационной кровопотери (402,5 ± 109,3 мл и 569 ± 218,5 мл; $p = 0,048$), послеоперационной длительности ИВЛ (2,85 ± 2,3 часа и 5,18 ± 3,9 часа; $p < 0,001$), уменьшении

длительности пребывания в стационаре (7,1 ± 3 суток и 13,9 ± 5,5 суток; $p < 0,001$) и интенсивности болевого синдрома по шкале ВАШ на 2-е, 3-и и 4-е сутки после операции (4,5 ± 1,15, 4 ± 0,9, 3,9 ± 1 см, и 6,76 ± 0,9, 6,3 ± 0,9, 6,2 ± 1 см соответственно, $p < 0,001$).

ПРАКТИЧЕСКИЕ РЕКОМЕНДАЦИИ

1. Выполнение процедуры аутоперикардиальной неокуспидизации АК из мини-J стернотомии с торакоскопическим забором перикарда целесообразно у пациентов с изолированным пороком АК.
2. Предоперационную МСКТ необходимо применять для оценки анатомического расположения корня аорты (высоты и глубины) с целью выбора оптимального варианта мини-J стернотомии (3-е или 4-е межреберье).
3. Мини-J стернотомию необходимо выполнять до начала ИК с целью минимизации объема кровопотери до введения расчетной дозировки гепарина.
4. Торакоскопический забор перикарда при аутоперикардиальной неокуспидизации АК необходимо выполнять на параллельном ИК, что обеспечивает оптимальную визуализацию операционного поля.

СПИСОК СОКРАЩЕНИЙ И УСЛОВНЫХ ОБОЗНАЧЕНИЙ

АК – Аортальный клапан

ВАШ – Визуальная аналоговая шкала

ИБС – Ишемическая болезнь сердца

ИК – Искусственное кровообращение

ИМ – Ишемия миокарда

ИМТ – Индекс массы тела

КДО – Конечный диастолический объем

КСО – Конечный систолический объем

ЛЖ – Левый желудочек

ЛП – Левое предсердие

МК – Митральный клапан

МНО – Международное нормализованное отношение

МСКТ – Мультиспиральная компьютерная томография

ОИМ – Острый инфаркт миокарда

ОРИТ – Отделение реанимации и интенсивной терапии

ПЖ – Правый желудочек

ПП – Правое предсердие

СВ – Синусы Вальсальвы

СДЛА – Систолическое давление в легочной артерии

СКФ – Скорость клубочковой фильтрации

ССН – Сердечно-сосудистая недостаточность

СТГ – Синотубулярный гребень

ТК – Трикуспидальный клапан

УЗИ – Ультразвуковое исследование

ФВ – Фракция выброса

ФВД – Функция внешнего дыхания

ФК – Фиброзное кольцо

ФП – Фибрилляция предсердий

ХПН – Хроническая почечная недостаточность

ХСН – Хроническая сердечная недостаточность

ЭКГ – Электрокардиография

Эхо-КГ – Эхокардиография

EuroSCORE II – European System for Cardiac Operative Risk Evaluation – Европейская система для оценки риска при кардиохирургических операциях

TAVI – Transcatheter Aortic Valve Implantation – Транскатетерная имплантация аортального клапана

СПИСОК ЛИТЕРАТУРЫ

1. Аверина, Т. Б. Искусственное кровообращение / Т. Б. Аверина // Анналы хирургии. – 2013. – № 2. – С. 5-12.

2. Бокерия, Л.А. Методы эхокардиографической оценки гемодинамики аортального клапана после протезирования: методы и предостережения / Л.А. Бокерия, Газал Белал // Креативная кардиология. – 2012. – №1. – С. 73-79.

3. Жудро, А.А. Острая боль в хирургической практике и ее количественная оценка / А.А. Жудро // Медицинские новости. – 2007. – №7. – С. 12-18.

4. Иткин, Г.П. Устройства для вспомогательного кровообращения: прошлое, настоящее и будущее непульсирующих насосов / Г.П. Иткин // Вестник трансплантологии и искусственных органов. – 2009. – Т. 11. – № 3. – С. 81-87.

5. Карпантье, А. Реконструктивная хирургия клапанов сердца по Карпантье: от анализа клапана к его реконструкции: перевод с английского / А. Карпантье, Д.Г. Адамс, Ф. Филсури. – Москва: Издательство Логосфера, 2019. – С. 403.

6. Комаров, Р.Н. Аутоперикардиальная неокуспидизация аортального клапана: как это делать? / Р.Н. Комаров, С.В. Чернявский, А.М. Исмаилбаев, А.О. Симонян // Патология кровообращения и кардиохирургия. – 2021. – Т. 25. – № 1. – С. 120-127.

7. Комаров Р.Н. Миниинвазивная аутоперикардиальная неокуспидизация с торакоскопическим забором перикарда / Комаров Р.Н., Огнев О.О., Исмаилбаев А.М. [и др.] // Кардиологический вестник. – 2023. – Т. 18. – № 2. – С. 43–49.

8. Комаров, Р.Н. Процедура БиоБенталл и аутологичные материалы в хирургии корня аорты / Р.Н. Комаров, А.М. Исмаилбаев, С.В. Чернявский [и др.] // Патология кровообращения и кардиохирургия. – 2022. – Т. 26. – № 3. – С. 9-20.

9. Комаров, Р.Н. Современные подходы к минимально инвазивной хирургии аортального клапана / Р.Н. Комаров, О.О. Огнев, А.М. Исмаилбаев [и др.] // Патология кровообращения и кардиохирургия. – 2022. – Т. 26. – № 3. – С. 31-40.

10. Россейкин, Е.В. Операция OZAKI из мини-доступа / Е.В. Россейкин, Е.Е. Кобзев, В.В. Базылев // Ангиология и сосудистая хирургия. – 2019. – Vol. 25. – № 3. – P. 142-148.

11. Харченко, Ю.А. Адекватная оценка боли – залог её успешного лечения / Х.Ю. Алексеевич // Universum: медицина и фармакология. – 2014. – Т. 4. – № 5.

12. Akay, T.H. Triple-valve procedures: impact of risk factors on midterm in a rheumatic population / T.H. Akay, B. Gultekin, S. Ozkan [et al.] // Ann Thorac Surg. – 2006. – Vol. 82. – № 5. – P. 1729-1734.

13. Akiyama, S. Midterm outcome of aortic valve neocuspidization for aortic valve stenosis with small annulus / S. Akiyama, Y. Iida, K. Shimura [et al.] // Gen Thorac Cardiovasc Surg. – 2020. – Vol. 68. – № 8. – P. 762-767.

14. Alsoufi, B. Short- and long-term results of triple valve surgery in the modern era / B. Alsoufi, V. Rao, M.A. Borger [et al.] // Ann Thorac Surg. – 2006. – Vol. 81. – № 6. – P. 2172-2178.

15. Arnaoutakis, G. J. Bicuspid aortic valve repair: systematic review on long-term outcomes / G.J. Arnaoutakis, I. Sultan, M. Siki, J.E. Bavaria // Ann Cardiothorac Surg. – 2019. – Vol. 8. – № 3. – P. 302-312.

16. Bach, D. S. Long-term clinical outcomes 15 years after aortic valve replacement with the freestyle stentless aortic bioprosthesis / D.S. Bach, N.D. Kon // Ann Thorac Surg. – 2014. – Vol. 97. – № 2. – P. 544-551.

17. Bergmann, A. Intraoperative ventilation approaches to one-lung ventilation / A. Bergmann, T. Schilling // Anasthesiol Intensivmed Notfallmed Schmerzther. – 2021. – Vol. 56. – № 5. – P. 329-341.

18. Bernasconi, F. One-lung ventilation for thoracic surgery: current perspectives / F. Bernasconi, F. Piccioni // Tumori. – 2017. – Vol. 103. – № 6. – P. 495-503.

19. Borger, M.A. Introduction: minimally invasive aortic valve surgery supplement / M.A. Borger // Eur J Cardiothorac Surg. – 2018. – Vol. 53. (suppl. 2). – P. ii1-ii2.

20. Burdett, C.L. Manubrium-limited sternotomy decreases blood loss after aortic valve replacement surgery / C.L. Burdett, I.B. Lage, A.T. Goodwin [et al.] // Interact Cardiovasc Thorac Surg. – 2014. – Vol. 19. – № 4. – P. 605-610.

21. Burstow, D.J. Continuous wave Doppler echocardiographic measurement of prosthetic valve gradients. A simultaneous Doppler-catheter correlative study / D.J. Burstow, R.A. Nishimura, K.R. Bailey [et al.] // Circulation. – 1989. – Vol. 80. – № 3. – P. 504-514.

22. Campos, J.H. Hypoxia during one-lung ventilation-a review and update / J.H. Campos, A. Feider // J Cardiothorac Vasc Anesth. – 2018. – Vol. 32. – № 5. – P. 2330-2338.

23. Čečrle, M. Vitamin D for prevention of sternotomy healing complications: REINFORCE-D trial / M. Čečrle, D. Černý, E. Sedláčková [et al.] // Trials. – 2020. – Vol. 21. – № 1. – P. 1018.

24. Chang, C. Minimally invasive approaches to surgical aortic valve replacement: a meta-analysis / C. Chang, S. Raza, S.E. Altarabsheh [et al.] // Ann Thorac Surg. – 2018. – Vol. 106. – № 6. – P. 1881-1889.

25. Chang, Y.S. “I” ministernotomy for aortic valve replacement / Y.S. Chang, P.J. Lin, C.H. Chang [et al.] // Ann Thorac Surg. – 1999. – Vol. 68. – № 1. – P. 40-45.

26. Chirichilli, I. Long-term follow-up of Bentall procedure using the Perimount bioprosthesis and the Valsalva graft / I. Chirichilli, F.G. Irace, S. D’Aleo [et al.] // Interact Cardiovasc Thorac Surg. – 2020. – Vol. 30. – № 5. – P. 679-684.

27. Chivers, S. C. The Ozaki procedure with CardioCel patch for children and young adults with aortic valve disease: preliminary experience - a word of caution / S.C. Chivers, C. Pavy, R. Vaja [et al.] // World J Pediatr Congenit Heart Surg. – 2019. – Vol. 10. – № 6. – P. 724-730.

28. Christ, T. The St. Jude Toronto stentless bioprosthesis: up to 20 years follow-up in younger patients / T. Christ, B. Claus, R. Borck [et al.] // Heart Surg Forum. – 2015. – Vol. 18. – № 4. – P. 129-133.

29. Cohn, L.H. Minimally invasive cardiac valve surgery improves patient satisfaction while reducing costs of cardiac valve replacement and repair / L.H. Cohn, D.H. Adams, G.S. Couper [et al.] // Ann Surg. – 1997. – Vol. 226. – № 4. – P. 421-428.

30. Cork, R. A comparison of the verbal rating scale and the visual analog scale for pain assessment / R. Cork, I. Isaac, A. Elsharydah [et al.] // The Internet Journal of Anesthesiology. – Vol. 8. – № 1.

31. Dalton, M.L. H. Milton: visionary surgeon / M.L. Dalton, S.R. Connallly // Am J Surg. – 1993 – Vol. 165. – № 3. – P. 355-357.

32. Dedeilias, P. Aortic valve replacement in elderly with small aortic root and low body surface area; the Perceval S valve and its impact in effective orifice area / P. Dedeilias, N.G. Baikoussis, E. Prappa [et al.] // J Cardiothorac Surg. – 2016. – Vol. 11. – № 1. – P. 54.

33. Doenst, T. The opportunities and limitations of minimally invasive cardiac surgery / T. Doenst, M. Diab, C. Sponholz [et al.] // Dtsch Arztebl Int. – 2017. – Vol. 114. – № 46. – P. 777-784.

34. Doty, D.B. Full-spectrum cardiac surgery through a minimal incision: mini-sternotomy (lower half) technique / D.B. Doty, G.B. DiRusso, J.R. Doty // Ann Thorac Surg. – 1998. – Vol. 65. – № 2. – P. 573-577.

35. Duran, C.M. Pericardium in valve operations / C.M. Duran // Ann Thorac Surg. – 1993. – Vol. 56. – № 1. – P. 1-2.

36. Durkin, C. Hypoxemia during one-lung ventilation: does it really matter? / C. Durkin, K. Romano, S. Egan, J. Lohser // Curr Anesthesiol Rep. – 2021. – Vol. 11. – № 4. – P. 414-420.

37. Fenton, J.R. Minimally invasive aortic valve replacement surgery through lower half sternotomy / J.R. Fenton, J.R. Doty // J Thorac Dis. – 2013. – Vol. 5. (Suppl. 6). – P. S658-661.

38. Fernandez, F.G. The society of thoracic surgeons national database 2019 annual report / F.G. Fernandez, D.M. Shahian, R. Kormos [et al.] // Ann Thorac Surg. – 2019. – Vol. 108. – № 6. – P. 1625-1632.

39. Fok, M. Aortic valve repair: a systematic review and meta-analysis of published literature / M. Fok, M. Shaw, E. Sancho [et al.] // Aorta (Stamford). – 2014. – Vol. 2. – № 1. – P. 10-21.

40. Franciulli, M. Root remodeling and aortic valve repair for unicuspid aortic valve / M. Franciulli, D. Aicher, T. Rädle-Hurst [et al.] // Ann Thorac Surg. – 2014. – Vol. 98. – № 3. – P. 823-829.

41. Glaser, N. Aortic valve replacement with mechanical vs. biological prostheses in patients aged 50-69 years / N. Glaser, V. Jackson, M.J. Holzmann [et al.] // Eur Heart J. – 2016. – Vol. 37. – № 34. – P. 2658-2667.

42. Gosain, P. Aortic and/or mitral valve surgery in patients with pulmonary hypertension performed via a minimally invasive approach / P. Gosain, M. Larrauri-Reyes, C.G. Mihos [et al.] // Interact Cardiovasc Thorac Surg. – 2016. – Vol. 22. – № 5. – P. 668-670.

43. Head, S.J. Mechanical versus bioprosthetic aortic valve replacement / S.J. Head, M. Çelik, A.P. Kappetein // Eur Heart J. – 2017. – Vol. 38. – № 28. – P. 2183-2191.

44. Heilmann, C. Wound complications after median sternotomy: a single-centre study / C. Heilmann, R. Stahl, C. Schneider [et al.] // Interact Cardiovasc Thorac Surg. – 2013. – Vol. 16. – № 5. – P. 643-648.

45. Hollenberg, S.M. Valvular heart disease in adults: etiologies, classification, and diagnosis / S.M. Hollenberg // FP essentials. – 2017. – Vol. 457. – P. 11-16.

46. Hsiao, C.Y. Less invasive cardiac surgery via partial sternotomy / C.Y. Hsiao, C.P. Ou-Yang, C.H. Huang // J Chin Med Assoc. – 2012. – Vol. 75. – № 12. – P. 630-634.

47. Iida, Y. Early and mid-term results of isolated aortic valve neocuspidization in patients with aortic stenosis / Y. Iida, S. Fujii, S. Akiyama, S. Sawa // Gen Thorac Cardiovasc Surg. – 2018. – Vol. 66. – № 11. – P. 648-652.

48. Ito, T. Right infraaxillary thoracotomy for minimally invasive aortic valve replacement / T. Ito, A. Maekawa, S. Hoshino, Y. Hayashi // Ann Thorac Surg. – 2013. – Vol. 96. – № 2. – P. 715-717.

49. Jahangiri, M. Minimally invasive surgical aortic valve replacement / M. Jahangiri, A. Hussain, E. Akowuah // Heart. – 2019. – Vol. 105. – № 2. – P. 10-15.

50. Johnston, D.R. Long-term durability of bioprosthetic aortic valves: implications from 12,569 implants / D.R. Johnston, E.G. Soltesz, N. Vakil [et al.] // Ann Thorac Surg. – 2015. – Vol. 99. – № 4. – P. 1239-1247.

51. Kamiya, H. Minimally invasive cardiac surgery with thoracoscopy / H. Kamiya // Kyobu geka. – 2018. – Vol. 71. – № 10. – P. 737-741.

52. Kari, F.A. Tirone David valve-sparing aortic root replacement and cusp repair for bicuspid aortic valve disease / F.A. Kari, D.H. Liang, J.P. Escobar Kvitting [et al.] // J Thorac Cardiovasc Surg. – 2013. – Vol. 145. – Suppl. 3. – P. S35-40. e1-2.

53. Karimov, J.H. A technique of an upper V-type ministernotomy in the second intercostal space / J. H. Karimov, F. Santarelli, M. Murzi, M. Glauber // Interact Cardiovasc Thorac Surg. – 2009. – Vol. 9. – № 6. – P. 1021-1022.

54. Kasegawa, H. Right-sided partial sternotomy for minimally invasive valve operation: “open door method” / H. Kasegawa, T. Shimokawa, Y. Matsushita [et al.] // Ann Thorac Surg. – 1998. – Vol. 65. – № 2. – P. 569-570.

55. Katselis, C. Long-term results after modified Bentall operation in 200 patients. / C. Katselis, G. Samanidis, A. Papasotiriou [et al.] // J Heart Valve Dis. – 2017. – Vol. 26. – № 6. – P. 639-645.

56. Kirmani, B.H. Limited versus full sternotomy for aortic valve replacement / B.H. Kirmani, S.G. Jones, S.C. Malaisrie [et al.] // Cochrane Database Syst Rev. – 2017. – Vol. 4. – № 4. – P. CD011793.

57. Komarov, R.N. Simultaneous procedures in patients with cardiac surgical diseases and colorectal cancer / R.N. Komarov, P.V. Tsarkov, S.V. Osminin [et al.]. // Journal International Medical Sciences Academy – 2022. – Vol. 35. – № 2. – P. 96-102.

58. Lamelas, J. Outcomes of minimally invasive valve surgery versus median sternotomy in patients age 75 years or greater / J. Lamelas, A. Sarria, O. Santana [et al.] // Ann Thorac Surg. – 2011. – Vol. 91. – № 1. – P. 79-84.

59. Li, A.E. Evaluation of complications after sternotomy using single- and multidetector CT with three-dimensional volume rendering / A.E. Li, E.K. Fishman // AJR Am J Roentgenol. – 2003. – Vol. 181. – № 4. – P. 1065-1070.

60. Makkar, R.R. Five-year outcomes of transcatheter or surgical aortic-valve replacement / R.R. Makkar, V.H. Thourani, M.J. Mack [et al.] // N Engl J Med. – 2020. – Vol. 382. – № 9. – P. 799-809.

61. Mikus, E. Full sternotomy, hemisternotomy, and minithoracotomy for aortic valve surgery: is there a difference? / E. Mikus, S. Calvi, G. Campo [et al.] // Ann Thorac Surg. – 2018. – Vol. 106. – № 6. – P. 1782-1788.

62. Mookhoek, A. Bentall procedure: a systematic review and meta-analysis / A. Mookhoek, N.M. Korteland, B. Arabkhani [et al.] // Ann Thorac Surg. – 2016. – Vol. 101. – № 5. – P. 1684-1689.

63. Nashef, S.A. EuroSCORE II / S.A. Nashef, F. Roques, L.D. Sharples [et al.] // Eur J Cardiothorac Surg. – 2012. – Vol. 41. – № 4. – P. 734-745.

64. Ngo, H.T. Reconstruction of aortic valve by autologous pericardium (Ozaki's procedure): Single center experience in Vietnam / H.T. Ngo, H.C. Nguyen, T.T. Nguyen [et al.] // Asian Cardiovasc Thorac Ann. – 2021. – Vol. 29. – № 5. – P. 394-399.

65. Nguyen, D.H. Minimally invasive Ozaki procedure in aortic valve disease: The preliminary results / D.H. Nguyen, A.T. Vo, K.M. Le [et al.] // Innovations (Phila). – 2018. – Vol. 13. – № 5. – P. 332-337.

66. Nguyen, T.C. Traditional sternotomy versus minimally invasive aortic valve replacement in patients stratified by ejection fraction / T.C. Nguyen, V.H. Thourani, J.Q. Pham [et al.] // Innovations (Phila). – 2017. – Vol. 12. – № 1. – P. 33-40.

67. Nkomo, V.T. Burden of valvular heart diseases: a population-based study / V.T. Nkomo, J.M. Gardin, T.N. Skelton [et al.] // Lancet. – 2006. – Vol. 368. – № 9540. – P. 1005-1011.

68. Okamoto, K. Mitral valve repair with minimally invasive cardiac surgery approach as routine practice / K. Okamoto, M. Kudo, H. Shimizu // Nihon Geka Gakkai Zasshi. – 2016. – Vol. 117. – № 2. – P. 124-129.

69. Ozaki, S. Aortic valve reconstruction using self-developed aortic valve plasty system in aortic valve disease / S. Ozaki, I. Kawase, H. Yamashita [et al.] // Interact Cardiovasc Thorac Surg. – 2011. – Vol. 12. – № 4. – P. 550-553.

70. Ozaki, S. Midterm outcomes after aortic valve neocuspidization with glutaraldehyde-treated autologous pericardium / S. Ozaki, I. Kawase, H. Yamashita [et al.] // J Thorac Cardiovasc Surg. – 2018. – Vol. 155. – № 6. – P. 2379-2387.

71. Ozaki, S. Ozaki procedure: 1,100 patients with up to 12 years of follow-up / S. Ozaki // Turk Gogus Kalp Damar Cerrahisi Derg. – 2019. – Vol. 27. – № 4. – P. 454-454.

72. Passaroni, A.C. Cardiopulmonary bypass: development of John Gibbon's heart-lung machine / A.C. Passaroni, M.A. de Moraes Silva, W.B. Yoshida // Rev Bras Cir Cardiovasc. – 2015. – Vol. 30. – № 2. – P. 235-245.

73. Phan, K. A meta-analysis of minimally invasive versus conventional sternotomy for aortic valve replacement / K. Phan, A. Xie, M. Di Eusanio, T.D. Yan // Ann Thorac Surg. – 2014. – Vol. 98. – № 4. – P. 1499-1511.

74. Pirola, S. Single center 5-years' experience of Ozaki procedure: mid-term follow-up. / S. Pirola, G. Mastroiacovo, F. Arlati [et al.] // Ann Thorac Surg. – 2020. – Vol. 111. – № 6. – P. 1937-1943.

75. Ram, E. Clinical and echocardiographic outcomes after aortic valve repair surgery / E. Ram, B. Orlov, A. Shinfeld [et al.] // Innovations (Phila). – 2019. – Vol. 14. – № 3. – P. 209-217.

76. Ramlawi, B. Aortic valve surgery: minimally invasive options / B. Ramlawi, K. Bedeir, J. Lamelas // Methodist Debakey Cardiovasc J. – 2016. – Vol. 12. – № 1. – P. 27-32.

77. Rao, P. N. Aortic valve replacement through right thoracotomy. / P. N. Rao, A. S. Kumar // Tex Heart Inst J. – 1993. – Vol. 20. – № 4. – P. 307.

78. Repossini, A. Pericardial stentless valve for aortic valve replacement: long-term results / A. Repossini, T. Fischlein, G. Santarpino [et al.] // Ann Thorac Surg. – 2016. – Vol. 102. – № 6. – P. 1956-1965.

79. Risteski, P. Triple valve surgery through a less invasive approach: early and mid-term results / P. Risteski, N. Monsefi, A. Miskovic [et al.] // Interact Cardiovasc Thorac Surg. – 2017. – Vol. 24. – № 5. – P. 677-682.

80. Salmasi, Y.M. Mini-sternotomy vs right anterior thoracotomy for aortic valve replacement / M.Y. Salmasi, H. Hamilton, I. Rahman [et al.] // J Card Surg. – 2020. – Vol. 35. – № 7. – P. 1570-1582.

81. Schneider, U. Two decades of experience with root remodeling and valve repair for bicuspid aortic valves / U. Schneider, S.K. Feldner, C. Hofmann [et al.] // J Thorac Cardiovasc Surg. – 2017. – Vol. 153. – № 4. – P. 65-71.

82. Semsroth, S. Comparison of two minimally invasive techniques and median sternotomy in aortic valve replacement / S. Semsroth, R. Matteucci Gothe, Y.R. Raith [et al.] // Ann Thorac Surg. – 2017. – Vol. 104. – № 3. – P. 877-883.

83. Svensson, L.G. Aortic valve and ascending aorta guidelines for management and quality measures: executive summary / L.G. Svensson, D.H. Adams, R.O. Bonow [et al.] // Ann Thorac Surg. – 2013. – Vol. 95. – № 4. – P. 1491-1505.

84. Svensson, L.G. Minimal-access “J” or “j” sternotomy for valvular, aortic, and coronary operations or reoperations / L.G. Svensson // Ann Thorac Surg. – 1997. – Vol. 64. – № 5. – P. 1501-1503.

85. Tokoro, M. Totally endoscopic aortic valve replacement via an anterolateral approach using a standard prosthesis / M. Tokoro, S. Sawaki, T. Ozeki [et al.] // Interact Cardiovasc Thorac Surg. – 2020. – Vol. 30. – № 3. – P. 424-430.

86. Totsugawa, T. Anterolateral approach for minimally invasive aortic valve replacement / T. Totsugawa, M. Kuinose, A. Hiraoka [et al.] // Gen Thorac Cardiovasc Surg. – 2014. – Vol. 62. – № 5. – P. 290-295.

87. Ueno, G. Aortic valve approaches in the era of minimally invasive cardiac surgery / G. Ueno, N. Ohno // Surgery today. – 2020. – Vol. 50. – № 8. – P. 815-820.

88. Vahanian, A. 2021 ESC/EACTS guidelines for the management of valvular heart disease: developed by the task force for the management of valvular heart disease of the European society of cardiology (ESC) and the European association for cardio-thoracic surgery (EACTS) / A. Vahanian, F. Beyersdorf, F. Praz [et al.] // Eur Heart J. – 2022. – Vol. 43. – № 7. – P. 561-632.

89. Vola, M. Totally endoscopic aortic valve replacement (TEAVR) / M. Vola, J. F. Fuzellier, S. Campisi [et al.] // Ann Cardiothorac Surg. – 2015. – Vol. 4. – № 2. – P. 196-197.

90. Wang, K. Current surgical strategies and techniques of aortic valve diseases in children / K. Wang, H. Zhang, B. Jia // Transl Pediatr. – 2018. – Vol. 7. – № 2. – P. 83-90.

91. Wang, Q. Early- and long-term outcomes of cardiovascular surgery via minimal right vertical infra-axillary thoracotomy: a 15-year study of 1,126 patients / Q. Wang, J. X. Ye, M. Ge, D. J. Wang // Sci Rep. – 2018. – Vol. 8. – № 1. – P. 4376.

92. Wu, Y. Surgery of ascending aorta with complex procedures for aortic dissection through upper mini-sternotomy versus conventional sternotomy / Y. Wu, W. Jiang, D. Li [et al.] // J Cardiothorac Surg. – 2020. – Vol. 15. – № 1. – P. 57.

93. Yadgir, S. Global, regional, and national burden of calcific aortic valve and degenerative mitral valve diseases, 1990-2017 / S. Yadgir, C.O. Johnson, V. Aboyans [et al.] // Circulation. – 2020. – Vol. 141. – № 21. – P. 1670-1680.

94. Yamazaki, M. Stonehenge technique is associated with faster aortic clamp time in group of minimally invasive aortic valve replacement via right infra-axillary thoracotomy / M. Yamazaki, A. Yoshitake, T. Takahashi [et al.] // Gen Thorac Cardiovasc Surg. – 2018. – Vol. 66. – № 12. – P. 700-706.

СПИСОК ИЛЛЮСТРАТИВНОГО МАТЕРИАЛА

Рисунки

Рисунок 1 – Показания к выбору механического или биологического протеза в зависимости от возраста пациента ……..14
Рисунок 2 – Полная срединная стернотомия ……..18
Рисунок 3 – Раневая инфекция, осложненная диастазом грудины и Медиастинитом ……19
Рисунок 4 – Мини-доступы ……..21
Рисунок 5 – Варианты частичных стернотомий …….....22
Рисунок 6 – Варианты торакотомий ……24
Рисунок 7 – Дизайн исследования ……...37
Рисунок 8 – Визуальная аналоговая шкала интенсивности боли …….....42
Рисунок 9 – Мультиспиральная компьютерная томография пациента, которому выполнена мини-J стернотомия по 3-му межреберью …….....45
Рисунок 10 – Мини-J стернотомия по 3-му межреберью …….....48
Рисунок 11 – Схема расстановки троакаров ……...49
Рисунок 12 – Торакоскопический забор перикарда ……...50
Рисунок 13 – Экспозиция корня аорты при мини-J стернотомии ……51
Рисунок 14 – Окончательный вид аутоперикардиальной неокуспидизации аортального клапана …….....52
Рисунок 15 – Сравнение среднего возраста пациентов между группами ……54
Рисунок 16 – Сравнение среднего риска оперативного вмешательства по калькулятору EuroSCORE II между группами ……..56
Рисунок 17 – Оценка выраженности недостаточности аортального клапана в группах сравнения ……..57
Рисунок 18 – Соотношение схемы искусственного кровообращения в группах ……....58
Рисунок 19 – Сравнение длительности искусственного кровообращения

между группами ……59
Рисунок 20 – Сравнение длительности ишемии миокарда между группами ……...59
Рисунок 21 – Сравнение длительности забора перикарда между группами ….....60
Рисунок 22 – Сравнение длительности операции между группами ……..61
Рисунок 23 – Объем кровопотери в группах сравнения ……61
Рисунок 24 – Сравнение раневых осложнений между группами ……..62
Рисунок 25 – Сравнение летальных исходов между группами ……63
Рисунок 26 – Сравнение длительности искусственной вентиляции легких между группами ……63
Рисунок 27 – Сравнение интенсивности болевого синдрома по шкале ВАШ на вторые, третьи и четвертые сутки после операции ……..64
Рисунок 28 – Сравнение длительности пребывания в отделении реанимации и интенсивной терапии между группами ……...65
Рисунок 29 – Сравнение длительности пребывания в стационаре после операции между группами ……...65
Рисунок 20 – Соотношение недостаточности аортального клапана в группах сравнения до и после коррекции порока аортального клапана ……...66
Рисунок 31 – Сравнение среднего градиента на аортальном клапане после аутоперикардиальной неокуспидизации ……..67
Рисунок 32 – Забранный торакоскопически лоскут перикарда ……68
Рисунок 33 – Схема доступа и размер послеоперационной раны на груди ……..69
Рисунок 34 – Экспозиция корня аорты ……70
Рисунок 35 – Результаты чреспищеводной эхокардиографии после выполненной неокуспидизации аортального клапана ……...71

Таблицы

Таблица 1 – Антропометрические и гендерные характеристики пациентов (n = 64) ……37-38
Таблица 2 – Сопутствующие кардиальная и экстракардиальная

патологии пациентов, включенных в исследование (n = 64) …….38
Таблица 3 – Основные дооперационные эхокардиографические параметры (n = 64) ……39
Таблица 4 – Показатели интра- и послеоперационного периодов (n = 64) …….40
Таблица 5 – Осложнения, летальность в послеоперационном периоде (n = 64) …41
Таблица 6 – Сравнение исходных антропометрических и гендерных данных пациентов …….55
Таблица 7 – Сравнение коморбидных и сопутствующих кардиальных патологий между группами …….55
Таблица 8 – Сравнение исходных эхокардиографических данных между Группами ……..57-58
Таблица 9 – Осложнения в послеоперационном периоде ……....62