

Федеральное государственное бюджетное учреждение
«Национальный медицинский исследовательский центр кардиологии имени
академика Е.И. Чазова» Министерства здравоохранения Российской Федерации

На правах рукописи

ОМАРОВ ЮСУП АБАКАРОВИЧ

Оценка функциональной значимости

**«пограничных» стенозов в коронарных артериях у больных с исходным
диагнозом «острый коронарный синдром» на основании анализа перфузии
миокарда с помощью объемной компьютерной томографии в покое и на фоне
стресс-теста с чреспищеводной электрокардиостимуляцией**

3.1.20 – Кардиология

3.1.25 – Лучевая диагностика

Диссертация

на соискание ученой степени

кандидата медицинских наук

Научные руководители:

доктор медицинских наук Р.М. Шахнович

доктор медицинских наук Т.Н. Веселова

Москва, 2023 г.

ОГЛАВЛЕНИЕ

ВВЕДЕНИЕ	8
Глава 1. ОБЗОР ЛИТЕРАТУРЫ	12
1.1 Введение обзора литературы.....	12
1.2 Неинвазивные методы диагностики ишемии с визуализацией.....	13
1.2.1 Перфузионная компьютерная томография миокарда в сочетании со стресс-тестом.....	13
1.2.2 Стресс-эхокардиография.....	23
1.2.3 Однофотонная эмиссионная компьютерная томография миокарда в сочетании со стресс-тестом.....	28
1.3 Чреспищеводная электрокардиостимуляция.....	33
1.4 Инвазивное измерение фракционного резерва кровотока.....	36
1.5 Заключение обзора литературы.....	41
Глава 2. МАТЕРИАЛЫ И МЕТОДЫ ИССЛЕДОВАНИЯ	43
2.1 Характеристика включенных в исследование больных.....	43
2.2 Критерии включения в исследование.....	44
2.3 Критерии исключения из исследования.....	45
2.5 Дизайн исследования.....	46
2.5 Методы исследования.....	48
2.5.1 Перфузионная компьютерная томография.....	48
2.5.2 Стресс-эхокардиография с велоэргометром.....	51
2.5.3 Однофотонная эмиссионная компьютерная томография миокарда с ^{99m}Tc -МИБИ в покое и при нагрузке.....	53
2.5.4 Коронарная ангиография.....	54
2.5.5. Оценка фракционного резерва кровотока.....	55

2.6	Статистический анализ.....	55
	Глава 3. РЕЗУЛЬТАТЫ ИССЛЕДОВАНИЯ.....	58
3.1	Анализ результатов коронарной ангиографии и измерений фракционного резерва кровотока.....	58
3.2	Протокол проведения перфузионной компьютерной томографии с чреспищеводной электрокардиостимуляцией.....	59
3.3	Анализ результатов перфузионной компьютерной томографии миокарда с чреспищеводной электрокардиостимуляцией.....	61
3.3.1	Оценка диагностической значимости перфузионной компьютерной томографии миокарда с чреспищеводной электрокардиостимуляцией по отношению к измерениям фракционного резерва кровотока.....	62
3.4	Анализ результатов стресс-эхокардиографии с велоэргометром.....	65
3.4.1	Оценка диагностической значимости стресс-эхокардиографии с велоэргометром по отношению к измерениям фракционного резерва кровотока.....	65
3.5	Анализ результатов однофотонной эмиссионной компьютерной томографии миокарда в сочетании со стресс-тестом.....	66
3.5.1	Оценка диагностической значимости однофотонной эмиссионной компьютерной томографии миокарда в сочетании со стресс-тестом по отношению к измерениям фракционного резерва кровотока.....	67
3.6	Сопоставление результатов перфузионной компьютерной томографии миокарда с результатами стресс-эхокардиографии и однофотонной эмиссионной компьютерной томографии миокарда.....	68
3.7	Сравнение диагностической значимости перфузионной компьютерной томографии миокарда и стресс-эхокардиографии по отношению к измерениям фракционного резерва кровотока.....	73
3.8	Клинические примеры.....	77
	Глава 4. ОБСУЖДЕНИЕ РЕЗУЛЬТАТОВ ИССЛЕДОВАНИЯ.....	90

4.1	Протокол проведения перфузионной компьютерной томографии с чреспищеводной электрокардиостимуляцией.....	91
4.2	Диагностическая значимость перфузионной компьютерной томографии миокарда с чреспищеводной электрокардиостимуляцией по отношению к измерениям фракционного резерва кровотока.....	93
4.3	Сравнение результатов перфузионной компьютерной томографии миокарда со стресс-эхокардиографией и однофотонной эмиссионной компьютерной томографией миокарда.....	97
4.4	Дальнейшие перспективы метода перфузионной компьютерной томографии со стресс-тестом.....	102
	ВЫВОДЫ.....	103
	ПРАКТИЧЕСКИЕ РЕКОМЕНДАЦИИ.....	105
	СПИСОК ЛИТЕРАТУРЫ.....	106

СПИСОК СОКРАЩЕНИЙ

АВ-блокада	атриовентрикулярная блокада
АКА	Американская кардиологическая ассоциация
АОЭ	Американское общество эхокардиографии
АТК	артерия тупого края
АТФ	аденозинтрифосфат
БЛНПГ	блокада левой ножки пучка Гиса
ВСУЗИ	внутрисосудистое ультразвуковое исследование
ДА	диагональная артерия
ДЭКТ	двухэнергетическая компьютерная томография
ЕОК	Европейское общество кардиологов
ЖТ	желудочковая тахикардия
ИБС	ишемическая болезнь сердца
КАГ	коронарная ангиография
КА	коронарная артерия; коронарные артерии
КТ	компьютерная томография
КТА	компьютерная томографическая ангиография
КТ-ФРК	компьютерная томография с определением фракционного резерва кровотока
ЛЖ	левый желудочек
мЗв	миллизиверт
МРТ	магнитно-резонансная томография
ОА	огибающая артерия

ОКСбпST	острый коронарный синдром без подъема сегмента ST
ОИМ	острый инфаркт миокарда
ОНМК	острое нарушение мозгового кровообращения
ОЭКТ	однофотонная эмиссионная компьютерная томография
ПКА	правая коронарная артерия
ПО	программное обеспечение
ПЦПР	предсказательная ценность положительного результата
ПЦОР	предсказательная ценность отрицательного результата
РКК	резерв коронарного кровотока
РФ	Российская федерация
РФП	радиофармакологический препарат
СКФ	скорость клубочковой фильтрации
ССЗ	сердечно-сосудистые заболевания
Стресс-ЭхоКГ	стресс-эхокардиография
Стресс-ОЭКТ	однофотонная эмиссионная компьютерная томография в сочетании со стресс-тестом
США	Соединенные Штаты Америки
УЗ	ультразвуковой (ая, ой)
ФЖ	фибрилляция желудочков
ФП	фибрилляция предсердий
ФРК	фракционный резерв кровотока
ЧКВ	чрескожное коронарное вмешательство
ЧПЭС	чреспищеводная электрокардиостимуляция
ЧПЭКГ	чреспищеводная электрокардиография;

	электрокардиограмма
ЧСС	частота сердечных сокращений
ЭКГ	электрокардиография; электрокардиограмма
ЭхоКГ	эхокардиография
ЭКС	электрокардиостимулятор
HU	шкала единиц Хаунсфилда
TPR	английский: transmural perfusion ratio, русский перевод: коэффициент трансмуральной перфузии
^{99m}Tc -МИБИ	^{99m}Tc Технеция-метокси-изобутил изонитрил
^{201}Tl -хлорид	^{201}Tl Таллия-хлорид

ВВЕДЕНИЕ

Компьютерная томография (КТ) является одной из основных визуализирующих методик, которые используются в диагностике острого коронарного синдрома (ОКС). С помощью КТ с использованием контрастного вещества (КТ-ангиография, КТА) можно оценить как коронарную анатомию, так и функцию левого желудочка (ЛЖ), состояние миокарда [1]. Наибольшую диагностическую значимость КТА представляет в тех случаях, когда исходный диагноз ОКС не очевиден и требует подтверждения. Речь идет, в основном, о ситуациях, когда отсутствуют ишемические изменения на электрокардиограмме (ЭКГ), уровень маркеров повреждения миокарда не повышен. КТА позволяет быстро и неинвазивно уточнить диагноз. Согласно современным клиническим рекомендациям Европейского общества кардиологов (ЕОК), КТА является предпочтительным инструментальным методом диагностики у больных с подозрением на ОКС без подъема сегмента ST (ОКСбпST) и ишемическую болезнь сердца (ИБС) с низкой или средней предтестовой вероятностью [2, 3]. Проспективные клинические исследования показали, что у больных с подозрением на ИБС использование КТА ассоциировано с лучшими клиническими исходами по сравнению с использованием диагностических тестов, направленных только на выявление ишемии миокарда [4, 5]. В случае выявления стенозов с помощью КТА коронарных артерий (КА) практически важно определить функциональную значимость этих изменений, особенно когда стенозы характеризуются как «пограничные» – 50-75%. Для определения гемодинамической значимости стенозов и показаний к реваскуляризации миокарда часто приходится дополнительно проводить нагрузочные тесты с визуализацией миокарда – эхокардиографию (ЭхоКГ), однофотонную эмиссионную компьютерную томографию (ОЭКТ), магнитно-резонансную томографию (МРТ), что продлевает период обследования, иногда на несколько дней. Одним из методов выявления ишемии миокарда является перфузионная компьютерная томография (ПКТ) [6]. Проведение оценки перфузии миокарда возможно с использованием объемной КТ,

которая позволяет за один сердечный цикл, без движения стола, получить 640 томографических срезов всей области сердца. Комбинация методов ПКТ миокарда и КТА КА позволяет одновременно проводить морфологическую и функциональную оценку коронарного атеросклероза с высокой точностью. При исследовании ПКТ, как правило, используют фармакологические стресс-агенты, чаще всего агонисты аденозина, относящиеся к вазодилаторам [7]. Применение большинства фармакологических стресс-агентов невозможно на территории Российской Федерации ввиду отсутствия их регистрации. Альтернативным безопасным и эффективным методом нагрузочного теста является чреспищеводная электрокардиостимуляция (ЧПЭС) [8]. При проведении ЧПЭС частота сердечных сокращений восстанавливается сразу после прекращения стимуляции, а индуцированная ишемия миокарда обычно сохраняется не более минуты, что может проявляться депрессией сегмента ST на ЭКГ в нескольких комплексах после прекращения ЧПЭС. Эти особенности позволяют использовать ЧПЭС при проведении ПКТ. На сегодняшний день, возможности применения и диагностическая точность ПКТ в сочетании со стресс-тестом ЧПЭС не изучены.

В настоящее время «золотым стандартом» определения функциональной значимости стеноза в коронарной артерии является инвазивное измерение фракционного резерва кровотока (ФРК) [9]. ФРК отражает градиент между средним коронарным давлением за местом стеноза и средним аортальным давлением. В ряде исследований было продемонстрировано, что ФРК-ориентированный подход к реваскуляризации ассоциируется со снижением риска развития больших нежелательных сердечно-сосудистых событий, включающих острый инфаркт миокарда (ОИМ) и кардиальную смерть [10]. Исходя из этого, для более точной и объективной оценки диагностических возможностей ПКТ с ЧПЭС, в качестве референтной методики представляется целесообразным использование измерения ФРК.

Цель исследования: изучить возможности ПКТ со стресс-тестом ЧПЭС в диагностике и определении функциональной значимости «пограничных» стенозов у больных с исходным диагнозом «ОКС».

Задачи исследования

1. Разработать оптимальный протокол проведения ПКТ со стресс-тестом ЧПЭС для оценки перфузии миокарда;
2. Провести визуальную и полуколичественную оценку перфузии миокарда по данным ПКТ миокарда со стресс-тестом ЧПЭС у больных с исходным диагнозом «ОКС» с «пограничными» стенозами (50-75%) в КА;
3. Определить чувствительность, специфичность, прогностическую ценность положительного и отрицательного результатов, а также общую диагностическую точность метода ПКТ миокарда со стресс-тестом ЧПЭС у больных с исходным диагнозом «ОКС» с «пограничными» стенозами (50-75%) в КА с использованием инвазивного измерения ФРК в качестве референтной методики;
4. Сравнить диагностическую значимость ПКТ миокарда со стресс-тестом ЧПЭС, стресс-ЭхоКГ и стресс-ОЭКТ миокарда у больных с исходным диагнозом «ОКС» с «пограничными» стенозами (50-75%) в КА с использованием инвазивного измерения ФРК в качестве референтной методики.

Научная новизна

Впервые разработан протокол проведения ПКТ со стресс-тестом ЧПЭС для анализа состояния коронарных артерий и перфузии миокарда у больных с исходным диагнозом «ОКС». Впервые определена информативность метода ПКТ с ЧПЭС в оценке функциональной значимости стенотического поражения коронарных артерий в случае «пограничных» стенозов (50-75%) в сравнении с результатами стресс-Эхо-КГ, ОЭКТ миокарда с нагрузкой с использованием инвазивного измерения ФРК в качестве референтной методики у больных с исходным диагнозом «ОКС».

Практическая значимость

На основании данных, полученных в работе, создан и внедрен в клиническую практику новый алгоритм обследования у больных с ОКС и ИБС с помощью КТ.

Использование ПКТ со стресс-тестом с ЧПЭС позволяет одновременно произвести оценку КА, и, при выявлении стенозов, исключить или подтвердить наличие преходящей ишемии.

Положения, выносимые на защиту

1. Метод ПКТ с ЧПЭС имеет высокую диагностическую значимость в оценке гемодинамической значимости «пограничных» стенозов в КА у больных с исходным диагнозом «ОКС», сопоставимую с инвазивным измерением ФРК и другими рутинно используемыми неинвазивными методами выявления ишемии миокарда.

2. Использование визуальной оценки перфузии миокарда имеет более высокую диагностическую точность, чем полуколичественная оценка перфузии.

Внедрение результатов исследования

Основные результаты исследования внедрены в практику отдела неотложной кардиологии и отдела томографии НИИ клинической кардиологии им. А.Л. Мясникова ФГБУ «НМИЦ кардиологии» Минздрава России. Внедрение осуществлялось в форме разработки алгоритма обследования больных с исходным диагнозом «ОКС» с «пограничными» стенозами в КА.

Степень достоверности и апробация результатов

Достоверность результатов диссертации основана на использовании современных клинических, лабораторных и инструментальных методов, применении стандартных статистических тестов, включении достаточного количества пациентов.

Апробация диссертационной работы состоялась на совместной научной межотделенческой конференции НИИ клинической кардиологии им. А.Л. Мясникова ФГБУ «НМИЦ кардиологии» Минздрава России 17 августа 2021 года (протокол № 76). Диссертация рекомендована к защите.

Глава 1. ОБЗОР ЛИТЕРАТУРЫ

1.1. Введение обзора литературы

ИБС остается одной из главных причин заболеваемости и смертности во всем мире [11]. Ранняя диагностика и выявление ишемии миокарда являются определяющим фактором у этой категории больных. Введение новых стратегий обследования больных с подозрением на ИБС (шкалы оценки риска смертности, кардиоспецифические маркеры повреждения) позволили своевременно проводить лечение у больных из группы высокого риска [12, 13]. Однако оценка ишемии миокарда у больных с низким и промежуточным риском/вероятностью ИБС продолжает оставаться диагностической проблемой. Так, Patil с соавт. [14] показали, что лишь у трети больных без известного коронарного анамнеза, перенесших плановую коронарную ангиографию (КАГ) как первичный метод диагностики, диагностировалась ИБС. В свою очередь, пациенты с положительным результатом неинвазивного стресс-теста имели более высокую вероятность наличия ИБС.

На сегодняшний день отсутствует универсальный метод оценки ишемии миокарда. Оценка значимости стенозов КА только по данным КАГ обладает рядом ограничений. Так, визуальная оценка степени стеноза недостаточно точная: до 30% ангиографических оценок оказываются ошибочными [15]. Хотя часть этой проблемы может быть устранена с помощью программного обеспечения для количественной оценки стенозов, остаются ограничения, связанные с пространственным и временным разрешением, а также невозможностью учесть внепросветные аномалии, выраженную извилистость сосудов и асимметрию поражения [16]. С целью визуализации КА также используется КТА. Данная методика может применяться для исключения ИБС, но точность также падает при известной ИБС [4, 5]. Факторы, ограничивающие применение КТА КА, включают выраженную кальцификацию (высокий кальциевый индекс), высокую частоту сердечных сокращений. Также необходим высокий уровень квалификации

специалистов [17].

Диагностика в случае «пограничного» поражения КА (50%-75%) является актуальной и может быть затруднительной, так как далеко не каждый «пограничный» стеноз ассоциирован с ишемией. Так, в исследовании FAME было показано, что из 600 с лишним коронарных артерий с «пограничными» стенозами, 65% не являлись гемодинамически значимыми [18]. Согласно современным клиническим рекомендациям, необходима верификация ишемии при наличии стеноза в КА вплоть до 90% [3]. С этой целью могут применяться как инвазивные, так и неинвазивные методы диагностики. Среди неинвазивных методов наибольшее распространение в клинической практике получили стресс-ЭхоКГ, ОЭКТ миокарда с нагрузкой. Перспективной методикой оценки ишемии миокарда является ПКТ. Показатель ФРК, установленный на основании прямого измерения градиента давления, является инвазивным методом с наибольшей диагностической точностью [9].

1.2. Неинвазивные методы диагностики ишемии с визуализацией

1.2.1. Перфузионная компьютерная томография миокарда в сочетании со стресс-тестом

В понимании патофизиологических процессов, происходящих при ИБС, большое значение имеют представления о коронарной микроциркуляции. В 1974 г. K.L. Gould и соавт. ввели понятие резерва коронарного кровотока (РКК) [19]. РКК определяется степенью увеличения миокардиального, или коронарного, потока выше своего исходного значения в ответ на фармакологическую гиперемию [20]. Другими словами, РКК — это отношение объема коронарного кровотока во время стресса к объему в покое. РКК взаимосвязан с понятием миокардиальной перфузии, отражающей коронарную микроциркуляцию, нарушения которой приводят к ишемии миокарда. Существуют инвазивные и неинвазивные методы исследования перфузии миокарда [20]. ПКТ – вариант неинвазивного метода [21].

Перфузия миокарда представляет собой строго регулируемый процесс,

непосредственное влияние на который оказывают эндотелий, дистальное сосудистое русло и его сопротивление [22]. При атеросклеротическом поражении КА и возникновении стенозов адекватное кровоснабжение миокарда сохраняется за счет снижения дистального сосудистого сопротивления. В исследованиях было продемонстрировано, что стенозы должны превышать от 85 до 90% диаметра просвета сосуда, прежде чем произойдет значительное снижение кровотока в покое. Однако при стресс-тестах с вазодилататорами коронарный кровоток снижается при стенозе около 45% [22]. Вазодилатация приводит к увеличению кровотока в миокарде в 3-4 раза. Расширение артериол в субэпикардальных слоях миокарда сопровождается падением перфузионного давления на уровне стеноза и существенным снижением давления в дистальных отделах. Развивается синдром «вертикального обкрадывания» с гипоперфузией субэндокардиальных участков миокарда и развитием ишемии» [23]. Такая гетерогенность кровотока при визуализации проявляется дефектами перфузии.

В «классическом» ишемическом каскаде перфузионные нарушения возникают перед метаболическими изменениями, нарушениями движений стенок желудочков, изменениями на ЭКГ и появлением симптомов. В ряде работ продемонстрирована более высокая чувствительность стресс-тестов, оценивающих перфузию миокарда, при сравнении с другими методами исследования, основанными на оценке сократимости миокарда и изменений на ЭКГ [24].

Впервые оценка перфузии миокарда с помощью КТ была выполнена еще в 80-х годах прошлого века [25, 26], однако ввиду недостаточного тканевого разрешения томографов того времени данный метод не нашел клинического применения. С появлением томографов с 64-рядным детектором и более мощных возобновился интерес к ПКТ [27, 28, 29].

При проведении ПКТ используют фармакологические стресс-агенты, агонисты аденозина, относящиеся к вазодилататорам, так называемым «прямым» стрессовым агентам [6]. Механизм действия вазодилататоров основан на феномене меж- и интракоронарного «обкрадывания», который возникает при повышении концентрации эндогенного аденозина. Введение препарата индуцирует ишемию в

бассейне пораженной артерии за счет преимущественного расширения интактных артерий и увеличения кровотока в здоровых участках миокарда [30].

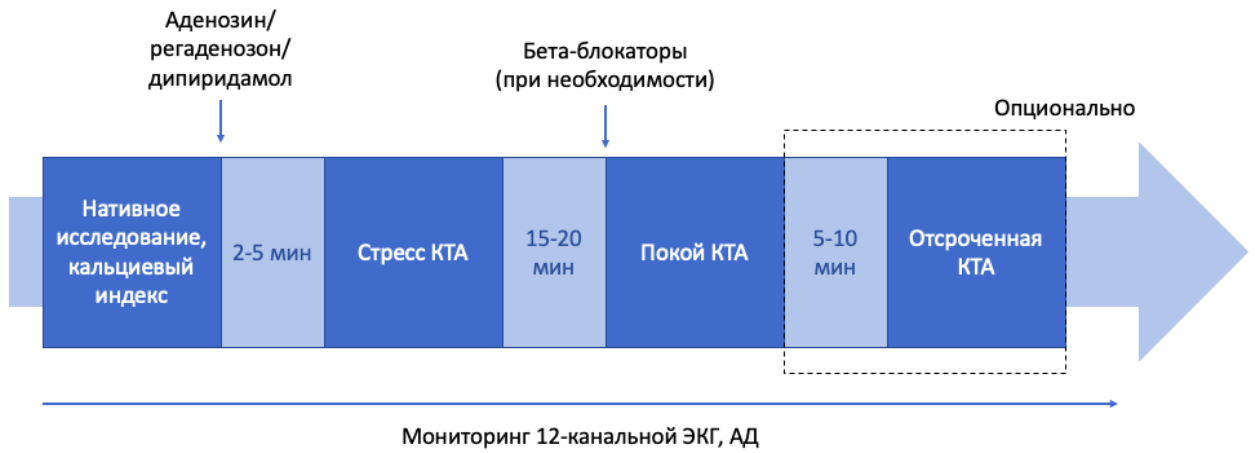
Аденозин воздействует на аденозиновые рецепторы всех 4 подтипов: А1, А2А, А2В и А3. Его вводят в виде непрерывной инфузии в дозе 140 мкг/кг/мин как минимум в течение 2 мин, так как он имеет очень короткий период полураспада, составляющий несколько секунд. Дипиридамо́л вызывает вазодилатацию, ингибируя обратный захват аденозина, тем самым повышая его эндогенный уровень. По эффектам и механизмам он подобен аденозину. Дипиридамо́л также вводят с помощью инфузии, однако за счет более длинного периода полураспада, в отличие от аденозина, для прекращения его действия и купирования симптомов ишемии может потребоваться использование антагониста аденозиновых рецепторов — аминофиллина, поэтому дипиридамо́л используется реже [6].

Регаденозон является селективным агонистом рецепторов А2А и поэтому имеет преимущество в использовании у пациентов с бронхиальной астмой или хронической обструктивной болезнью легких. Корректировка дозы на массу тела не проводится. Благодаря более длительному периоду полувыведения регаденозон можно вводить однократно болюсно, при этом пиковая вазодилатация развивается через 2-4 мин [6].

В настоящее время дипиридамо́л (раствор для инъекций), аденозин и регаденозон не зарегистрированы в РФ. Соболева Г.Н. и соавт. исследовали диагностические возможности ПКТ на фоне введения аденозинтрифосфата натрия (АТФ) [31], однако методика пока не нашла широкого применения.

На практике используются два протокола проведения ПКТ, состоящих из двух фаз: фаза покоя и фаза стресса с внутривенным введением одного из фармакологических стресс-агентов, описанных ранее (рисунок 1).

А



Б

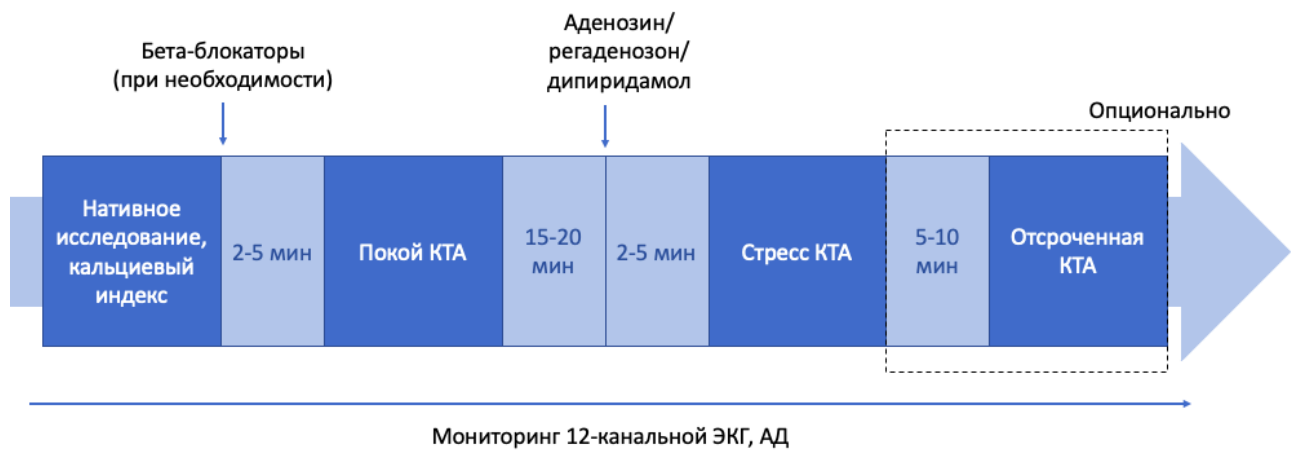


Рисунок 1. Протоколы проведения ПКТ: стресс/покой (А) и покой/стресс (Б).
КТА — компьютерная томографическая ангиография

Протоколы различаются очередностью проведения фаз покоя и стресса. Интервал между проведением фаз составляет 15-20 мин. Анализ перфузии осуществляется после введения йодного контрастного препарата в каждую фазу путем визуализации миокарда левого желудочка (ЛЖ) во время первого прохождения болюса контрастного препарата. Однако необходимо помнить, что при анализе перфузии у больных с перенесенным ИМ в зоне нежизнеспособного миокарда накапливается контрастный препарат (так называемый эффект «отсроченного контрастирования»), что может повлиять на оценку истинной зоны преходящей ишемии, вызывая ее «маскировку» [32].

Так, протокол покой/стресс применим для пациентов с низкой и промежуточной предтестовой вероятностью ИБС. Отсутствие коронарного атеросклероза по данным КТА в покое позволяет исключить фазу стресса, а именно дополнительную лучевую нагрузку и введение йодсодержащего контрастного вещества.

Протокол стресс/покой имеет более высокую чувствительность в выявлении ишемии и больше применим для больных с высокой предтестовой вероятностью. Этот подход позволяет достоверно дифференцировать зоны преходящей ишемии от зон нежизнеспособного миокарда. Кроме того, исследование перфузии во время стресса проводится на «чистом фоне», без приема бета-адреноблокаторов, что снижает вероятность недооценки ишемии. В свою очередь, во время проведения фазы покоя возможно применение бета-адреноблокаторов для купирования тахикардии и снижения вероятности возникновения артефактов при анализе состояния КА [33].

Третья фаза исследования может быть использована в обоих протоколах для оценки «отсроченного контрастирования», т.е. для обнаружения зон жизнеспособного миокарда. Сканирование проводится приблизительно через 5—10 мин после завершения второй фазы. Однако диагностическая значимость и необходимость такого подхода в настоящее время до конца не установлены, так как достоверная оценка возможна лишь при получении изображения хорошего качества, в отличие от того же исследования с использованием магнитно-

резонансной томографии (МРТ) [34].

В настоящее время существует два разных подхода к оценке перфузии миокарда: статическая и динамическая ПКТ.

Статическая ПКТ позволяет визуально и полуколичественно оценить изображения, охватывающие весь миокард ЛЖ, полученные во время пика прохождения через него йодсодержащего контрастного вещества.

Анализ изображений проводится так же, как при ОЭКТ и перфузионной МРТ. Выявление дефекта перфузии миокарда при стресс-тесте, частично или полностью обратимого в покое, указывает на наличие преходящей ишемии и, наоборот, соответствующий дефект перфузии в покое указывает на наличие зоны некроза/рубца. Кроме того, для полуколичественной оценки может использоваться коэффициент трансмуральной перфузии (transmural perfusion ratio — TPR), который определяется как отношение изменения плотности одного сегмента субэндокарда к изменению плотности всего субэпикардального слоя. Данное соотношение обратно пропорционально степени стеноза в КА [35].

Динамическая ПКТ дает возможность провести более точную, количественную оценку перфузионных нарушений миокарда. Такая оценка основана на измерениях миокардиального кровотока, его отношении к объему крови с помощью математических моделей, применимых к кривым затухания во времени [36]. Сканирование начинается за 4-6 с до появления контрастного вещества в грудном отделе аорты и продолжается в течение 30 с. Анализируются изображения, полученные в систолу ЛЖ. Для исследования используют компьютерные томографы с 256-, 320-рядным детектором и двухэнергетические КТ. Однако у данного метода есть важный недостаток: относительно высокая лучевая нагрузка. Доза облучения при динамической ПКТ в разной степени зависит от многочисленных факторов, таких как индекс массы тела, сердечный выброс, ЧСС, тип используемого протокола КТ и непосредственно самого томографа. Анализ исследований показал, что лучевая нагрузка динамической ПКТ в среднем составляет 9,23 мЗв по сравнению с 5,93 мЗв для статической ПКТ [37]. Хотя в настоящее время есть сообщения, что при оптимизации протокола исследования и

использовании последних технических улучшений возможно снижение лучевой нагрузки вплоть до 2,64 мЗв [38]. К ограничениям метода стоит отнести необходимость продолжительной задержки дыхания, что может быть затруднено у пациентов с патологией дыхательной системы и сердечной недостаточностью.

Сопоставление данных ПКТ миокарда с коронарной анатомией позволяет определить, соответствует ли дефект перфузии области, кровоснабжаемой исследуемой артерией. Таким образом можно судить о гемодинамической значимости стеноза. Кроме того, преходящие дефекты перфузии могут быть локализованы в зонах артерий без гемодинамически значимого стеноза, что может свидетельствовать о дисфункции микрососудов и/или эндотелия [39].

А. Kurata и соавт. впервые оценили возможность выявления преходящей ишемии миокарда по данным ПКТ с использованием фармакологического стресс-теста с АТФ [40]. В исследование включили 12 пациентов, сканирование проводили на компьютерном томографе с 16-рядным детектором. Несмотря на невысокое качество получаемых изображений, данный метод продемонстрировал хорошую сопоставимость результатов при сравнении с ОЭКТ миокарда со стресс-тестом. Совпадение зон с дефектами перфузии миокарда по данным двух методов наблюдалось в 83% случаев. R.T. George и соавт. в экспериментальных исследованиях оценивали различия региональной перфузии миокарда у собак на фоне инфузии аденозина [41, 42]. Эти исследования показали, что ПКТ с аденозиновым стресс-тестом позволяет провести визуальную и полуколичественную оценку перфузии миокарда при первом прохождении контрастного вещества. В дальнейшем возможности данного метода были подтверждены в клинических исследованиях. R.T. George и соавт. опубликовали работу, в которой оценивались анатомия КА и перфузия миокарда на фоне стресс-теста с аденозином на томографах с 64- и 256-рядным детектором [35]. В качестве референтных методик также выступили КАГ и ОЭКТ. Пациентам с выявленными преходящими дефектами перфузии миокарда по данным ОЭКТ были выполнены ПКТ с аденозиновым стресс-тестом и КТА КА на томографах с 64- или 256-рядным детектором, ряду больных впоследствии была проведена КАГ. Особенностью

данного исследования являлась полуколичественная оценка перфузии с помощью коэффициента трансмуральной перфузии (TPR). Комбинированный анализ (включая оба типа компьютерных томографов) показал, что чувствительность, специфичность, предсказательная ценность положительного результата (ПЦПР) и предсказательная ценность отрицательного результата (ПЦОР), полученных при комбинации КТА КА и ПКТ для обнаружения стенозов, вызывающих нарушение перфузии, в сравнении с комбинацией КАГ и ОЭКТ в качестве референтных методик составили 86, 92, 92 и 85% при проведении анализа по пациентам, и 79, 91, 75 и 92% при анализе по артериям/зонам кровоснабжения соответственно.

С появлением томографов с широким детектором (16 см) появилась возможность проводить исследование всей области сердца без движения стола при первом прохождении контрастного вещества.

Проведенные исследования послужили предпосылкой к многоцентровому международному исследованию CORE 320 (n=381) [43]. Дизайн исследования предполагал проведение КТА КА, ПКТ с аденозиновым стресс-тестом. ОЭКТ и КАГ служили референтными методиками. Протокол КТА КА и ПКТ использовался по аналогии с ранее опубликованными работами, перфузия миокарда оценивалась визуально и полуколичественными методами. Гемодинамически значимый стеноз определялся как наличие $\geq 50\%$ стеноза в КА по данным количественной оценки КАГ с соответствующим дефектом перфузии по данным ОЭКТ [44]. При проведении анализа по пациентам чувствительность КТА в выявлении гемодинамически значимых стенозов КА составила 93%, специфичность — 54%, ПЦПР — 55%, ПЦОР — 93%. При комбинации методов КТА/ПКТ чувствительность составила 78%, специфичность 73%, ПЦПР — 64%, ПЦОР — 85%. При анализе по артериям отмечалась та же тенденция: после комбинации методов чувствительность снизилась с 83 до 70%, однако специфичность увеличилась с 58 до 86%. Результаты были сопоставимы у пациентов с известной ИБС и без ранее диагностированной ИБС. Таким образом, исследование подтвердило, что использование КТА КА в комбинации с ПКТ осуществимо в клинической практике и имеет более высокую диагностическую значимость:

специфичность и общая точность были выше, чем при использовании только КТА.

В другом рандомизированном многоцентровом исследовании ПКТ (n=110), выполненном R.C. Cury и соавт. на 6 различных типах компьютерных томографов с использованием регаденозона в качестве стресс-агента, продемонстрирована высокая диагностическая точность ПКТ в сочетании с КТА в выявлении ишемии миокарда по сравнению с ОЭКТ [45]. Пациенты были распределены на 2 группы в зависимости от очередности проведения исследований ПКТ и ОЭКТ. Визуализация с помощью ПКТ повышала диагностическую точность КТА КА с 69 до 85% в основном за счет снижения частоты ложноположительных результатов КТА КА.

В мета-анализе, включающем 1188 пациентов в 19 исследованиях, показано, что результаты, полученные при статической ПКТ, хорошо коррелируют с результатами ОЭКТ и перфузионной МРТ со стресс-тестом в выявлении ишемии миокарда с чувствительностью и специфичностью 85 и 81% соответственно [46]. При сравнении КТА и ее комбинации с ПКТ с использованием в качестве эталонных методов КАГ с ОЭКТ или ФРК специфичность увеличилась с 62 до 84% без значительного снижения чувствительности. Аналогичные результаты были получены в мета-анализе R.A. Takx и соавт. [47]. Авторы сообщили, что эффективность оценки визуализации перфузии со стресс-тестом методом КТ была сопоставима с эффективностью позитронно-эмиссионной томографии и МРТ, и существенно выше, чем при ОЭКТ и стресс-ЭхоКГ, при использовании КАГ с ФРК в качестве эталонного метода.

Для обнаружения дефектов перфузии миокарда исследовались двухэнергетические компьютерные томографы. S.M. Ko и соавт. у 45 пациентов оценили точность перфузионной ДЭКТ в выявлении преходящей ишемии миокарда. Чувствительность и специфичность составили 89 и 78% соответственно при сравнении с перфузионной МРТ в качестве референтного метода [48]. Позднее те же авторы сообщили об увеличении диагностической точности в обнаружении гемодинамически значимых стенозов комбинации перфузионной ДЭКТ и КТА КА по сравнению с использованием только КТА у пациентов с подтвержденной ИБС [49]. В других исследованиях [50, 51] обнаружена сопоставимая точность в

обнаружении гемодинамически значимых стенозов при сравнении с КАГ и перфузионной МРТ.

Первые экспериментальные работы, посвящённые применению динамической КТ для оценки перфузии миокарда, показали перспективность данной методики, что впоследствии подтвердилось в клинических исследованиях. А.Н. Mahnken и соавт. продемонстрировали способность динамической ПКТ миокарда обнаруживать дефекты перфузии у животных при гемодинамически значимых стенозах [52]. К.Т. Но и соавт. сообщили, что динамическая ПКТ на фоне стресс-теста и в покое позволяет обнаружить дефект перфузии миокарда с хорошей диагностической точностью при сопоставлении с результатами ОЭКТ [53]. В многоцентровом исследовании F.G. Meinel и соавт. проанализировали перфузию миокарда по всему объёму ЛЖ у 146 пациентов, указав, что глобальная оценка перфузии миокарда имеет высокую диагностическую значимость при оценке многососудистого поражения КА [54]. М. Lubbers и соавт. в многоцентровом рандомизированном исследовании оценили эффективность и безопасность динамической ПКТ по сравнению с нагрузочным ЭКГ-тестом [55]. Динамическая ПКТ оказалась эффективной альтернативой нагрузочному тесту: через 6 мес первичная конечная точка — частота выполнения КАГ без последующей реваскуляризации — была ниже в группе ПКТ, чем в группе нагрузочного стресс-теста. В недавно опубликованном исследовании Y. Li и соавт. сравнивали динамическую ПКТ с основанным на машинном обучении неинвазивным измерением КТ-ФРК в выявлении гемодинамически значимых стенозов у больных со стабильной стенокардией [56]. В качестве эталонного метода использовалась КАГ с измерением ФРК. Динамическая ПКТ миокарда с высокой точностью позволяла выявить гемодинамически значимые стенозы, а анализ миокардиального кровотока оказался более точен в выявлении ишемии, чем КТ-ФРК: специфичность и диагностическая точность составили 93 и 68, 94 и 78% соответственно.

Таким образом, очевидным преимуществом метода ПКТ/КТА КА является возможность одномоментной оценки степени стенозов и их функциональной значимости, т.е. достоверная диагностика ИБС и определение показаний к

инвазивному вмешательству. Клинические исследования демонстрируют высокую точность метода. Однако, несмотря на положительные результаты исследований, существуют ряд диагностических ограничений метода и необходимость его усовершенствования. Статическая ПКТ выявляет дефекты перфузии миокарда на основании различия контрастирования зон с ишемией и без ишемии. Так, при многососудистом поражении миокарда и снижении его глобальной сократимости может произойти недооценка гипоперфузии. Динамическая ПКТ, в свою очередь, за счет возможности количественной оценки перфузии миокарда позволяет глобально оценивать перфузию и выявлять микрососудистую дисфункцию. Однако ее применение ограничено более высокой дозой облучения, а также в случае проблем с задержкой дыхания.

К ограничениям проведенных исследований следует отнести широкий спектр исследуемых групп больных и отсутствие стандартизации метода вследствие применения различных типов компьютерных томографов, протоколов исследования, алгоритмов анализа и параметров обработки изображений. Кроме того, ни одно крупное многоцентровое исследование не продемонстрировало положительное влияние использования ПКТ на течение и исход заболевания, а также экономическую выгоду применения этой методики по сравнению с другими функциональными тестами.

Следует также отметить, что использование большинства применяемых в мире агонистов аденозина в РФ невозможно ввиду отсутствия их регистрации. Дальнейшее изучение этой методики, использование других стрессовых агентов для проведения ПКТ могло бы способствовать ее более широкому применению.

1.2.2. Стресс-эхокардиография

Стресс-ЭхоКГ - широко используемый неинвазивный метод диагностики пациентов с подозрением на ИБС, имеет высокий класс (I) и уровень доказательности (B) в рекомендациях ЕОК по лечению ОКСбпST от 2020г [2]. Наряду с обнаружением преходящей ишемии миокарда, возможна оценка

систолической функции ЛЖ и правого желудочка (ПЖ), диастолической дисфункции ЛЖ, порока клапанов сердца и гипертрофической обструктивной кардиомиопатии [57].

Оценка ишемии основывается на выявлении различных аномалий движения стенок миокарда посегментно и соотношении их с коронарной анатомией. Анализируются глобальный и региональные размеры, сократимость ЛЖ. В норме в ответ на нагрузку размер ЛЖ становится меньше, увеличивается подвижность эндокарда и происходит утолщение стенки. Ишемическим ответом на нагрузку считается преходящее ухудшение сократительной функции сегментов миокарда ЛЖ от нормокинеза до гипокинеза, акинеза или дискинеза, как минимум, в двух смежных сегментах. В свою очередь, длительное сохранение нарушение сократимости стенок, падение фракции выброса и увеличение объема ЛЖ на пике нагрузки может указывать на тяжелую ИБС [58]. При анализе используется 17-ти сегментная модель миокарда Американского общества кардиологов (АОК) [59].

Стресс-ЭхоКГ может выполняться в сочетании с нагрузочными тестами (беговая дорожка или велосипед) [60]. При невозможности выполнения физических нагрузок пациентом, могут использоваться фармакологические агенты, такие как добутамин, дипиридамол или аденозин [61, 62]. Кроме того, пациентам с постоянным электрокардиостимулятором (ЭКС) может проводиться стресс-тест, путем увеличения частоты стимуляции [63]. С этой же целью, у больных без ЭКС, может быть использована ЧПЭС [8].

Добутамин является агонистом адренергических рецепторов, главным образом бета₁-адренорецепторов. В низких дозах (5-10 мг/кг/мин) добутамин оказывает на миокард инотропное влияние и вызывает коронарную вазодилатацию. Инфузионное введение добутамина в таких дозах используется при проведении тестов для выявления «жизнеспособного» миокарда. Высокие дозы добутамина (20-40 мг/кг/мин) оказывают значительный положительный хронотропный эффект и приводят к системной вазодилатации, возникает несоответствие потребления и доставки кислорода, что приводит к ишемии миокарда, и, как следствие, к нарушению локальной сократимости. Получается, так

называемый, двухфазный ответ. [64].

Главным достоинством фармакологических проб с использованием агонистов аденозина (аденозин, дипиридамола) является получение наиболее качественных изображений сердца, ввиду отсутствия прямого влияния на ЧСС. Недостатком является частое возникновение во время пробы различных нарушений ритма сердца и колебаний АД [65].

Методы стресс-теста с ЭКС и ЧПЭС основаны на ступенчатом увеличении частоты сердечных сокращений (ЧСС) до достижения целевых значений или других критериев остановки пробы [8, 63]. Увеличение ЧСС, в случае наличия стенозов в КА, может приводить к несоответствию между потребностью миокарда в кислороде и его доставкой. Преимуществом данных видов стресс-тестов является безопасность, отсутствие побочных явлений. К минусам можно отнести более низкую чувствительность, а в случае с ЧПЭС, не всегда удается установить зонд, навязать стимуляцию.

В рекомендациях Американского общества эхокардиографии (АОЭ) по стресс-ЭхоКГ говорится о высокой точности метода для выявления ИБС при сравнении с КАГ в качестве «золотого» стандарта [66]. По данным многочисленных исследований приводится средняя чувствительность 88% и средняя специфичность 83%. Так, в метаанализе, включающем в себя 55 исследований с 3714 пациентами, стресс-ЭхоКГ с физическими нагрузками, добутамином, дипиридамолом и аденозином показала чувствительность 83, 81, 72, 79% и специфичность 84, 84, 95, 91% соответственно в выявлении ИБС [67]. При анализе отдельных работ, взятых для расчета этих показателей, становится очевидным, что значения чувствительности существенно варьируют (45-96%) в зависимости от степени стенозирования КА, используемого стрессового агента, количества включенных пациентов. При проведении анализа подгрупп пациентов с различной степенью стенозирования в КА, чувствительность стресс-ЭхоКГ для выявления стенозов более 70% оказалась существенно выше, чем для стенозов 50-69% [68]. В частности, в исследовании COMPRESS проводилась оценка функциональной значимости «пограничных» коронарных стенозов при сравнении

с показателями измерений ФРК. Чувствительность и специфичность стресс-ЭхоКГ составили 67% и 77% соответственно [69].

Таким образом, стресс-ЭхоКГ, основанная на визуальной оценке сократимости стенок ЛЖ, имеет ряд ограничений при оценке функциональной значимости «пограничных» стенозов КА. Для улучшения диагностической точности метода и расширения его возможностей, на сегодняшний день предлагается использование различных модификаций.

Использование контрастного усиления при проведении стресс-ЭхоКГ позволяет оценить перфузию миокарда за счет введения газонаполненных микросфер (микропузырьков), что увеличивает чувствительность метода [70, 71]. Помимо этого, микропузырьки дополнительно определяют границу эндокарда, что облегчает интерпретацию стресс-теста, особенно у пациентов с плохим УЗ-окном. В исследовании с участием 220 пациентов использование контрастной эхокардиографии улучшило выявление ишемии в зоне кровоснабжения передней нисходящей артерии (ПНА) и при многососудистом поражении по сравнению со стандартной стресс-ЭхоКГ [72]. Литературные данные говорят о том, что чувствительность контрастной ЭхоКГ в выявлении стрессовых нарушений перфузии миокарда и ишемии миокарда может быть выше чувствительности ФРК. Это связывают с возможностью измерения скорости и объема капиллярной крови, стрессовые нарушения которых могут появляться раньше прогностически значимого снижения ФРК [73, 74].

Оценка количественной миокардиальной деформации возможна с помощью тканевой доплерографии, либо с помощью двухмерного спекл-трекинга. Такой подход позволяет произвести количественную оценку и повысить диагностическую точность стресс-ЭхоКГ. Так, в группе из 76 пациентов (34 пациента с многососудистым поражением КА и 42 пациента контрольной группы без ИБС) миокардиальная деформация и ее скорость при промежуточных и максимальных дозах добутамина были значительно ниже у пациентов с тяжелой ИБС [75]. Аналогичным образом, в исследовании, куда было включено 102 пациента, которым выполняли добутаминовую стресс-ЭхоКГ и КАГ, было

показано, что комбинация оценки деформации миокарда и визуальной оценки сократимости ЛЖ имела большую чувствительность, специфичность и точность (100%, 87,5% и 96,3% соответственно), чем использование этих методик отдельно [76]. Тем не менее, рекомендации АОЭ предполагают возможность использования этих методов в клинической практике, однако указывают на необходимость их дальнейшего изучения, проведения многоцентровых исследований. Также важна стандартизация протоколов. [77].

Двухмерная визуализация является надежной и информативной составляющей эхокардиографии. Однако, для точной оценки сократительной способности ЛЖ, необходимо получение изображения с использованием нескольких положений УЗ-датчика и плоскостей в течение короткого периода времени на пике нагрузки. Использование трехмерной визуализации дает возможность предоставить все эти данные в пределах одного или нескольких сокращений сердца. Таким образом, становится возможна оценка сразу нескольких сегментов с разных плоскостей из одного положения УЗ-датчика. Поскольку алгоритмы обработки продолжают развиваться, трехмерная оценка ЛЖ может быть выполнена быстрее, чем при использовании двухмерной визуализации [78]. К недостаткам можно отнести более низкое пространственное разрешение и более низкую частоту кадров [79]. В работе, включающей 25 пациентов, которым была проведена трехмерная стресс-ЭхоКГ, было показано, что трехмерная визуализация имела преимущества в визуализации базальных отделов передней и переднебоковой стенки ЛЖ, тогда как двухмерная визуализация была лучше в визуализации средних сегментов нижней и нижнеперегородочной стенок [66]. Данное исследование продемонстрировало, что интегрированный протокол двух- и трехмерной визуализации, а также дальнейшие технические улучшения внесут положительный вклад в будущее стресс-ЭхоКГ.

Высокая прогностическая значимость стресс-ЭхоКГ при стратификации риска у больных ИБС подтверждена множеством исследований. Отсутствие ишемии по данным стресс-ЭхоКГ ассоциируется с ежегодным риском сердечно-сосудистых событий (смерть и ИМ) 0,4–0,9% - на основании анализа более 11000

пациентов [80]. Однако данных о прогностическом значении наличия «пограничных» стенозов в КА немного [66]. Так, в исследовании Giesler T. с соавт. в течение 22 месяцев проводилось наблюдение за 47 пациентами с «пограничными» стенозами в коронарных артериях [81]. Частота сердечно-сосудистых событий у больных в группе с отрицательным результатом стресс-ЭхоКГ, продолживших консервативное лечение, и в группе пациентов с положительным результатом теста, которым впоследствии было проведено стентирование, равнялась нулю.

Использование стресс-ЭхоКГ имеет множество преимуществ, включая большую доказательную базу, широкую доступность, относительно низкую стоимость и отсутствие ионизирующего излучения [82]. Наличие исходных зон нарушения локальной сократимости, а также большая зависимость метода от опыта оператора ограничивают диагностическую точность. Кроме того, возможно неудовлетворительное качество изображения из-за конституциональных особенностей, плохого УЗ-окна, сопутствующих заболеваний легких. Точность метода падает при изучении «пограничных» стенозов в КА. В перспективе, техническое совершенствование УЗ-аппаратов, достижения в визуализации миокардиальной деформации и трехмерной ЭхоКГ будут способствовать дальнейшему совершенствованию этой методики.

1.2.3. Однофотонная эмиссионная компьютерная томография миокарда в сочетании со стресс-тестом

ОЭКТ – это методика получения томографических изображений исследуемой области после введения радиофармпрепаратов (РФП), при распаде испускающих фотоны. ОЭКТ выполняется на томографах, оснащенных гамма-камерами. Полученные томосцинтиграммы подвергаются компьютерной обработке и реконструкции изображений по специальному алгоритму [83].

Базовые знания об активных и пассивных транспортных механизмах для концентрации одновалентных катионов в клетках миокарда привели к исследованию применения радиоизотопов калия, таллия, рубидия и аммиака для

неинвазивной оценки регионарной перфузии и жизнеспособности миокарда *in vivo* [84]. Впоследствии меченые ^{201}Tl -хлорида (^{201}Tl - хлорида), а затем $^{99\text{m}}\text{Tc}$ -метокси-изобутил-изонитрила ($^{99\text{m}}\text{Tc}$ -МИБИ), которые связываются с митохондриальными мембранами, стали оптимальными агентами для визуализации миокарда методом ОЭКТ [85, 86]. Данные, полученные при проведении ОЭКТ с в/в введением РФП, позволяют оценивать состояние перфузии миокарда на уровне микроциркуляции, что, в свою очередь, позволяет выявлять преходящую ишемию миокарда на самых ранних этапах её возникновения [87].

Для получения томографического изображения необходимы множественные проекции под углом 180° . Ограничение ОЭКТ связано с ослаблением фотонов, а именно взаимодействием гамма-лучей с тканями тела, вызывающим уменьшение обнаружения фотонов из-за поглощения лучей. Эти ограничения также отрицательно сказываются на специфичности метода, потенциально увеличивая необходимость проведения дополнительных тестов. Разработка алгоритмов комбинирования ОЭКТ с КТ-коррекцией улучшила качество изображения, а некоторые данные указывают на повышение точности метода [88]. Кроме того, получение изображения с ЭКГ-синхронизацией характеризует региональную сократимость миокарда, что позволяет специалисту различать истинный рубец и артефакт и, таким образом, увеличивает специфичность методики. Совершенствование программного обеспечения позволило стандартизовать ряд количественных параметров нарушения перфузии миокарда [89].

Основными клиническими показаниями к проведению ОЭКТ миокарда со стресс-тестом является диагностика ИБС, стратификация риска, а также выявление жизнеспособного миокарда.

По данным многочисленных исследований совокупная чувствительность метода составляет 87% со специфичностью 73% при сравнении данных с КАГ [90]. Такое сравнение методов не совсем корректно, так как анатомическая оценка стеноза не всегда коррелирует с его гемодинамической значимостью. Так, по данным мета-анализа, в котором оценивалась диагностическая точность неинвазивных методов диагностики ишемии в сравнении с показателями ФРК,

чувствительность и специфичность ОЭКТ составили 74% и 79% соответственно [47]. С другой стороны, при наличии ишемии без обструкции коронарных артерий - микрососудистой дисфункции, выявленная ишемия по данным ОЭКТ будет расценена как ложноположительный результат, что снижает специфичность метода.

При анализе отдельных исследований, где сравнивалась ОЭКТ с КАГ, отмечается, что при использовании ЭКГ-синхронизации или КТ-коррекции, специфичность увеличивалась до 78 и 81% соответственно. Сравнение таких РФП, как ^{201}Tl - хлорида и $^{99\text{m}}\text{Tc}$ -МИБИ не выявило различий: чувствительность составила 88% и 84%, соответственно, специфичность 70% против 71% соответственно, хотя сравнение было косвенное и между исследованиями наблюдается значительная гетерогенность [90]. Примечательно, что не было значительных различий между использованием различных видов стресс-тестов: тестов с физической нагрузкой и фармакологическими пробами.

Роль ОЭКТ при первичном обследовании больных, поступающих в приемное отделение с подозрением на ОКС, была проспективно оценена на 2475 пациентах. Исследование показало, что ОЭКТ сокращает количество ненужных госпитализаций без снижения количества госпитализированных больных с впоследствии подтвержденной ОКС [91].

Отсутствие ишемии по данным ОЭКТ миокарда обуславливает хороший прогноз. Эти данные основаны на метаанализе более 39 000 пациентов со средним периодом наблюдения 2,3 года, при этом общая частота нежелательных явлений (сердечно-сосудистая смерть и ОИМ) составила 0,6% [92]. Показано, что выявление дефектов перфузии предсказывает нежелательные события и кардиальную смерть пропорционально характеру преходящих дефектов перфузии: легкий, умеренный или тяжелый, в зависимости от суммарной оценки, а также степени ишемии и других характеристик [93].

Пациенты с отрицательным результатом, которым проводился фармакологический стресс-тест, имеют более высокую ежегодную частоту сердечно-сосудистых событий (1,78%), чем пациенты с отрицательным

результатом стресс-теста с физической нагрузкой [94]. Это связано с тем, что пациенты, которые неспособны выполнять физические нагрузки, относятся к группе более высокого риска (например, пожилые люди с более выраженными заболеваниями периферических сосудов, хроническими заболеваниями почек, сахарным диабетом). В объединенном анализе 69655 пациентов, у которых определялись дефекты перфузии по данным ОЭКТ, частота сердечно-сосудистых событий (кардиальная смерть и ОИМ) составила 5,9% в год (средний период наблюдения 2,3 года) [92].

Другие параметры, помимо дефектов перфузии, могут быть использованы для получения дополнительной информации, например, поглощение легкими РФП [95, 96], а также транзиторная ишемическая дилатация ЛЖ [97, 98]. Оба показателя указывают на ухудшение функции ЛЖ во время стресса, что часто (но не всегда) связано с более тяжелой ишемией [87].

За время существования метода стресс-ОЭКТ миокарда, были предложены различные протоколы проведения исследования, которые позволяют повысить производительность метода, сохраняя при этом диагностическую значимость и прогностическую ценность. В начале 1990-х Worsley и соавт. в проспективном исследовании предложили использовать только фазу стресса [99]. Более 40% исследуемой группы без предшествующего ИМ не нуждались в визуализации в покое, поскольку изображения в фазу стресса не обнаруживали дефекты перфузии.

В более поздних опубликованных исследованиях также сообщалось об успешном использовании только фазы стресса. Chang и соавт. сообщили о ретроспективном анализе большой когорты из 16854 пациентов, у которых исключалась ИБС по данным исследования по протоколу «стресс» и «стресс/покой» [100]. После корректировки исходных клинических характеристик не было замечено значительных различий в смертности пациентов между двумя протоколами визуализации, а группа, обследованная по протоколу стресса, получила дозу радиофармпрепарата на 61% ниже. Независимые предикторы худшей выживаемости включали возраст, мужской пол, диабет, ишемическую болезнь сердца в анамнезе и неспособность выполнять физические упражнения. В

другом исследовании изучалась ПЦОР протокола «стресса» среди пациентов с низкой предтестовой вероятностью наличия ИБС [101]. Среди 1673 пациентов среднегодовая смертность от всех причин составила <1% в течение среднего периода наблюдения 40 месяцев. Результаты оказались схожими для больных, для которых использовался традиционный протокол «стресс/покой».

У многих пациентов с ишемической кардиомиопатией выявляется гибернированный миокард, что является причиной дисфункции ЛЖ. Как правило, нарушение кровоснабжения такого участка миокарда является следствием хронической окклюзии артерии. При реваскуляризации артерии, кровоснабжающей жизнеспособный участок миокарда, как правило, отмечается улучшение сократимости сердца, с соответствующим увеличением фракции выброса (ФВ) ЛЖ, обратное ремоделирование миокарда, снижение функционального класса по классификации Нью-Йоркской кардиологической ассоциации, и увеличение выживаемости [102]. Выявление жизнеспособного миокарда можно проводить с помощью ОЭКТ в две фазы: «покоя» и «отсроченной» (3 часа) визуализацией. В фазу «покоя» фиксируются дефекты перфузии гибернированного миокарда, тогда как в «отсроченную» фазу отмечается накопления РФП в этой зоне. Перераспределение РФП происходит, когда участок миокарда жизнеспособен, но кровоснабжается недостаточно [103]. Так, в мета-анализе, включающем 17 исследований с 3088 пациентами, было показано, что у больных с выявленным жизнеспособным миокардом различными методами, в том числе ОЭКТ, частота кардиальной смертности после реваскуляризации составила 3,2 % по сравнению с 16% в группе, получающих только медикаментозное лечение.

Факторами, снижающими чувствительность ОЭКТ, являются однососудистое поражение КА, «пограничные» стенозы, недостижение целевой ЧСС при стресс-тестах с физической нагрузкой, а также снижение глобальной перфузии при многососудистом поражении КА [104, 105]. Специфичность метода снижается вследствие плохого качества получаемого изображения, когда артефакты принимаются за дефекты перфузии. Наличие блокады левой ножки пучка Гиса (БЛНПГ) также может привести к ложноположительным результатам

при использовании стресс-теста с физической нагрузкой. В данном случае, наличие дефектов передней и верхушечной локализации в дополнение к нарушению перфузии межжелудочковой перегородки будет говорить скорее в пользу ишемии, а не артефактов [106].

В свою очередь, точность метода повышается при использовании количественного анализа перфузии с использованием различного программного обеспечения (ПО). Также важен опыт специалиста, оценивающего полученные изображения и диагностические возможности используемого томографа.

Таким образом, визуализация перфузии миокарда с помощью ОЭКТ обеспечивает достаточно точную оценку наличия ИБС и прогноза, позволяет выявлять жизнеспособный миокард. Метод ОЭКТ непрерывно совершенствуется в техническом плане. Однако, в сравнении с другими неинвазивными методами, ОЭКТ миокарда требует больших временных затрат, особенно при использовании двухдневного протокола. В связи с высоким технологическим уровнем исследования методика применяется лишь в крупных медицинских центрах и поэтому не так распространена, как стресс-ЭхоКГ. Относительным ограничением метода можно назвать лучевую нагрузку и необходимость введения РФП, хотя протокол, использующий только фазу стресса у пациентов низкого риска, позволяет снизить лучевую и радиационную нагрузку [107].

1.3. Чреспищеводная электрокардиостимуляция

ЧПЭС получила широкое распространение в диагностике нарушений ритма сердца и ИБС благодаря своей эффективности и простоте.

Необходимость усовершенствовать неинвазивные методы диагностики и лечения аритмий привела к значительному технологическому прогрессу. В 1906 Max Cremer впервые записал чреспищеводную ЭКГ (ЧПЭКГ) через зонд-электрод, введенный в пищевод под контролем рентгеноскопии [108]. Шестьдесят лет спустя, McNally и соавт. прибегли к этой технике для стимуляции сердца [109]. Также успешно использовали данную методику Burack и Furman в 1969 г. [110].

Для проведения ЧПЭС необходим зонд-электрод, электрокардиостимулятор, непрерывное ЭКГ-мониторирование. Исследование проводится натошак. В положении больного лежа электрод вводят через нос или через рот. Дистальный полюс электродов проводится в пищевод на 40-50 см. Под постоянным контролем ЧПЭКГ электрод устанавливают в позиции, обеспечивающей регистрацию максимальной положительной амплитуды зубца Р, что соответствует уровню нижней части левого предсердия. После установления длительности импульсов и их частоты, на 10-20 превышающей собственную ЧСС пациента, путем постепенного повышения амплитуды электрических импульсов добиваются стабильного навязывания искусственного ритма сердца.

Увеличивающаяся частота стимуляции предсердий приводит к уменьшению диастолического компонента коронарного кровотока и одновременно к возрастанию потребности миокарда в кислороде, что при наличии стенозов, ограничивающих кровотоков в КА, ведет к недостаточному кровоснабжению в соответствующем участке миокарда [111]. Индуцированная ишемия может быть диагностирована в соответствии с клиническими и ЭКГ-критериями (боли в груди, смещение сегмента ST). Сопоставление результатов ЧПЭС и КАГ продемонстрировало высокую точность метода в диагностике ИБС: чувствительность составила 75%, специфичность - 88%, ПЦПР – 90%, ПЦОР – 72% [112]. Диагностическая значимость процедуры может быть улучшена путем визуализации миокарда с помощью эхокардиографии или радионуклидных методов [113, 114]. ЭхоКГ в сочетании с ЧПЭС успешно применяется в рутинной клинической практике, ввиду доступности и высокой информативности обеих методик. Так, в исследовании Shaul Atar и соавт. стресс-ЭхоКГ с ЧПЭС была проведена 54 пациентам с подозрением на ИБС. Впоследствии всем больным была проведена КАГ. Стресс-ЭхоКГ с ЧПЭС выявила гемодинамически значимые стенозы, определяемые как $\geq 75\%$ с чувствительностью, специфичностью и общей диагностической точностью 95%, 87% и 92% соответственно [115].

Наиболее распространенный стандартный протокол ЧПЭС представляет собой дискретное прерывистое ступенчатое увеличение частоты стимуляции на 10-

20 импульсов каждые 2 минуты до субмаксимального возрастного предела. При этом начальная частота ритма, как правило, составляет 100-110 имп/мин или превышает собственный ритм на 10 имп./мин. Продолжительность исследования составляет 12-20 мин. Саидовой М.А. и соавт. был предложен модифицированный протокол стимуляции, позволяющий, по сравнению со стандартным, провести исследование в более щадящем для пациента режиме за счет уменьшения продолжительности пробы при достоверном увеличении диагностической точности исследования [116]. При модифицированном протоколе инициируется стимуляция, начиная с частоты на 20 ударов меньше субмаксимальной ЧСС. В дальнейшем, каждую минуту, не прекращая стимуляции, дискретно увеличивают частоту ритма на 10 имп./мин. (в течение 3 минут) до достижения субмаксимальной ЧСС, после чего продолжают стимуляцию с максимальной ЧСС в течение 3 минут. В итоге суммарное время стимуляции составляет 6 мин. Так, 101 пациенту было проведено исследование стресс-ЭхоКГ с ЧПЭС. Больные были поделены на две группы: первой группе, в которую было включено 50 пациентов, проводилась оценка скрытой коронарной недостаточности с использованием стандартного протокола. Второй группе, состоящей из 51 пациента – с помощью модифицированного протокола. В последующем всем пациентам была проведена КАГ. Использование модифицированного протокола ЧПЭС при проведении стресс-ЭхоКГ для выявления преходящих нарушений локальной сократимости миокарда ЛЖ позволило повысить чувствительность метода до 86 %, специфичность – до 91% и точность – до 93%, по сравнению с традиционным стандартным протоколом 76%, 84 %, 79%, соответственно.

ЧПЭС является безопасным видом нагрузочной пробы. На сегодняшний день в литературе не описано случаев развития жизнеугрожающих состояний, связанных с ее проведением. Проведение ЧПЭС возможно у пациентов с высокой артериальной гипертонией (из-за относительного постоянства АД), у лиц с заболеваниями опорно-двигательного аппарата, сосудов нижних конечностей (перемежающая хромота, варикозное расширение вен, тромбофлебит), органов дыхания, нервной системы, у детренированных лиц, лежачих больных.

Вместе с тем, у методики имеются свои недостатки. ЧПЭС может субъективно плохо переноситься пациентом, ввиду повышенного рвотного рефлекса, стимуляции диафрагмального нерва, сопровождающееся возникновением одышки. Возможно появление чувства жжения в грудной клетке и болезненной пульсации. Также не всегда удастся навязать стабильный ритм ЭКС. Помимо этого, поскольку АД при стимуляции изменяется незначительно, потребление кислорода миокардом возрастает не так существенно, как при физической нагрузке. Поэтому считается, что ишемия, возникающая при ЧПЭС, носит менее выраженный и кратковременный характер.

1.4. Инвазивное измерение фракционного резерва кровотока

На сегодняшний день прямое инвазивное измерение ФРК является «золотым» стандартом для определения гемодинамической значимости стенозов в КА. Данный метод имеет высокий класс (I) и уровень доказательности (A) в рекомендациях ЕОК по реваскуляризации миокарда [9]. ФРК отражает градиент между средним коронарным давлением за местом стеноза и средним аортальным давлением. Измерение ФРК выполняется при помощи интракоронарного датчика с введением лекарственных препаратов, вызывающих гиперемию (максимальный ток крови). Перед началом исследования интракоронарно вводят 200 мкг нитроглицерина с целью устранения спазма коронарных артерий. Интракоронарный датчик для измерения давления подводится к кончику направляющего катетера для нормализации давления (измерение значения P_a). Далее датчик проводится дистальнее места стеноза. Для достижения гиперемии во время измерения ФРК вводят папаверин, АТФ или аденозин, после чего измеряется давление дистальнее места стеноза (P_d) и рассчитывается значение ФРК [117].

При максимальной гиперемии во время введения лекарственного препарата, когда коронарное сопротивление минимально, кровоток приблизительно линейно связан с коронарным давлением в физиологическом диапазоне давления коронарной перфузии. Поскольку стеноз в крупной коронарной артерии вызывает

падение давления из-за трения и разделения потока, можно получить различное давление проксимальнее и дистальнее стеноза, и в состоянии гиперемии этот градиент давления можно считать прямо пропорциональным потоку. [118]

В отличие от других инвазивных методов визуализации (например, внутрисосудистого УЗИ, оптической когерентной томографии) [119], ФРК позволяет соотнести степень сужения в артерии с региональной перфузией миокарда, поскольку данный фактор может влиять на коронарный кровоток, скорость и, следовательно, падение давления при стенозе. Так, анатомически схожие стенозы могут совершенно по-разному влиять на гемодинамические показатели на различных участках разных артерий [120]. Кроме того, измерение ФРК также учитывает наличие коллатералей, как отходящих, так и поступающих к изучаемой КА [121].

В эксперименте достоверность определения относительного кровотока (т. е. ФРК) по измерениям давления, полученным при гиперемии, первоначально была исследована на модели собаки [122]. В ходе первой клинической валидации с участием 45 пациентов ФРК сравнивали с тремя неинвазивными стресс-тестами, исследуя различные аспекты ишемического каскада: электрический (стресс-тест ЭКГ с физической нагрузкой), перфузию (ОЭКТ) и нарушение сократимости (стресс-ЭхоКГ с добутамином) [118]. У пациентов с ФРК $>0,75$ у 21 из 24 пациентов не было признаков преходящей ишемии по результатам всех трех стресс-тестов.

Измерение ФРК имеют очень высокую точность и воспроизводимость с низкой вариабельностью [123]. В нестенозированных субэпикардальных КА практически отсутствует снижение давления во время максимальной гиперемии, и, предполагается, что теоретическое нормальное значение ФРК будет равно или очень близко к 1. Диффузный атеросклероз может способствовать общему сопротивлению коронарных артерий максимальному кровотоку, что приводит к значениям ФРК ниже 1 даже при отсутствии значимых по степени сужения стенозов. В ранних исследованиях значение ФРК=0,75 использовали как пороговое, что указывает на то, что исследуемый стеноз способен снизить

максимальный кровоток на 25%. Так, в одном из крупнейших исследований по этому вопросу, DEFER, было включено 325 пациентов, направленных на ЧКВ [124]. Пациенты с ФРК $\geq 0,75$ были рандомизированы на две группы: медикаментозного лечения ($n=91$) и группу ЧКВ ($n=90$). Суммарная частота конечных точек исследования — кардиальная смерть и ОИМ достоверно не различалась при сравнении групп исследования: 3,3% и 7,9%, соответственно, ($p=0,21$). Эти данные свидетельствуют о том, что пациенты с отрицательными значениями ФРК (определенными как $\geq 0,75$) не получили пользы от ЧКВ по сравнению с медикаментозным лечением. Через 15 лет наблюдения не осталось значительных различий в уровне смертности пациентов с функционально незначимыми поражениями (ФРК $\geq 0,75$). Отмечалась более низкая частота ИМ в группе медикаментозной терапии по сравнению с группой ЧКВ (2,2% против 10,0%, $p = 0,03$) [125].

Однако, в дальнейшем, разделяющим значением уровнем измерения ФРК было принято значение 0,8. Два наиболее крупных исследования по этому вопросу DEFINE-FLAIR [126] и iFR- SWEDENEART [127] использовали пороговое значение ФРК=0,8 для определения значимости стенозов и получили подтверждающие данные (при анализе частоты конечных точек в группах) за период наблюдения в течение 1 года.

В клинической практике пациенты со значениями ФРК близкими к пороговому, то есть 0,81–0,85, имеют более высокую вероятность будущих серьезных неблагоприятных кардиальных событий по сравнению с пациентами с почти нормальным значением ФРК, то есть 0,96–1,0 [120]. Следовательно, пациенты с высоким профилем риска согласно измеренной ФРК могут потребовать более агрессивных стратегий вторичной профилактики.

Следом за DEFER [124], клинические исследования по сравнению ФРК с КАГ (FAME) [128] и ЧКВ с измерением ФРК по сравнению с медикаментозной терапией при стабильной ИБС (FAME-2) [129] установили ФРК как эталонный метод, для решения вопроса о проведении эндоваскулярного лечения.

В исследовании FAME проверили гипотезу о том, что ЧКВ на основании

измерения ФРК у пациентов со стабильной стенокардией и многососудистой ИБС (определяемой как стеноз $>50\%$ в ≥ 2 основных субэпикардальных артериях) изменит подход к лечению таких больных и улучшит прогноз. После принятия решения о проведении ЧКВ на основании КАГ, 1005 пациентов были рандомизированы на группу ЧКВ под контролем ФРК (ЧКВ выполняли, если ФРК $\leq 0,8$) и группу ЧКВ, ориентированного только на основании данных КАГ. Совокупный первичный исход - смерть, ИМ или повторная реваскуляризация через 1 год - был ниже в группе ЧКВ под контролем ФРК, чем в группе под контролем КАГ (13,2% и 18,3%, $p = 0,02$). Эта разница сохранялась через 2 года наблюдения [130]. Через 5 лет наблюдения не было различий в первичных конечных точках между группами ЧКВ под контролем ФРК и КАГ (28% и 31%, $p = 0,3$), но абсолютная разница в событиях сохранялась, и это было обусловлено разницей в кардиальной смерти [131].

В FAME-2 было включено 1220 пациентов со стабильной ИБС, которым предполагалось проведение ЧКВ по поводу одного или нескольких значимых стенозов по данным КАГ [132]. В подгруппе пациентов со стенозами с ФРК $\leq 0,80$, которым впоследствии было выполнено ЧКВ ($n=888$), была проведена рандомизация (1:1) на проведения ЧКВ всех пораженных участков с последующей медикаментозной терапией и медикаментозную терапию без ЧКВ. Пациенты с поражениями с ФРК $>0,80$ не были рандомизированы, но включены в регистр последующего наблюдения, включающий только консервативную тактику ведения. По рекомендации Комитета по мониторингу данных и безопасности исследование было преждевременно остановлено из-за статистически значимого сокращения повторных госпитализаций для проведения срочной ЧКВ в группе медикаментозной терапии. [133].

Диагностическая значимость ФРК была поставлена под сомнение у пациентов с ОКС. Это связано с тем, что достижение максимальной гиперемии может быть непредсказуемым из-за динамичного характера поражения КА и ассоциированной острой микроваскулярной дисфункцией. В результате ФРК может быть завышен, а гемодинамическая значимость стеноза недооценена [134].

Тем не менее, по имеющимся данным, измерение ФРК надежно для оценки стеноза в инфаркт/симптом-несвязанных артерий.

В исследовании FAMOUS-NSTEMI [135] 350 пациентов с ОИМбпST были рандомизированы на две группы: тактика лечения определялась по данным КАГ, либо по показателю ФРК. Результаты измерений ФРК сообщались оператору в группе пациентов ФРК-ориентированного лечения (n=176). Измерения ФРК были проведены, однако результаты не сообщались в группе КАГ-ориентированного подхода (n=174). Первичным результатом была межгрупповая разница в доле пациентов, которым была назначена только оптимальная медикаментозная терапия, и это происходило чаще в группе ФРК по сравнению с группой КАГ (22,7% против 13,2%; $p = 0,022$). Другими словами, использование ФРК уменьшило долю реваскуляризаций. Разницы в сердечно-сосудистых событиях между группами не было. Раскрытие результатов измерений ФРК привело к смене тактики лечения между медикаментозной терапией, ЧКВ или операции аортокоронарного шунтирования у 38 (21,6%) пациентов.

В другом исследовании было включено 627 пациентов с ИМпST и >1 ангиографически-значимым стенозом, помимо инфаркт-связанной артерии [136]. Пациенты были рандомизированы на группы реваскуляризации только инфаркт-связанной артерии, или на полную реваскуляризацию под контролем ФРК. При среднем сроке наблюдения 27 месяцев была отмечена большая частота первичной конечной точки (смертность от всех причин, нефатальный повторный ИМ и необходимость ЧКВ в инфаркт-несвязанных артериях) в группе ЧКВ только инфаркт-связанной артерии по сравнению с группой полной реваскуляризации под контролем ФРК (22% и 13%, $p = 0,004$).

Несмотря на то, что ФРК является надежным методом с высокой воспроизводимостью, у него также имеются ограничения и недостатки. Ошибки в измерениях связаны с техническими аспектами, неопытностью оператора. Возможны затруднения в проведении максимальной гиперемии. Измерение ФРК не позволяет выявить ишемию у больных с микрососудистой дисфункцией. Сложности возникают у больных с гипертрофией левого желудочка, тяжелым

аортальным стенозом и высоким давлением в правом предсердии, поскольку показатели ФРК могут быть завышены, что приводит к недооценке тяжести исследуемого стеноза.

Осложнения методики в основном связаны с побочными эффектами фармакологических препаратов. Так, при введении аденозина возможно развитие брадикардии или нарушений проводимости, бронхоспазма и тяжелой гипотензии [137]. При интракоронарном введении папаверина возможно удлинение интервал QT, которое способно привести к индукции полиморфной желудочковой тахикардии (ЖТ) и фибрилляции желудочков (ФЖ) [138, 139].

1.5. Заключение обзора литературы

Современные неинвазивные диагностические методы оценки ишемии с визуализацией обеспечивают высокую диагностическую значимость и прогностическую ценность, при этом существует разница в стоимости, доступности и специфические ограничения. Такие методики, как стресс-ЭхоКГ, стресс-ОЭКТ позволяют обследовать пациентов с высокой предтестовой вероятностью наличия ИБС, в том числе, на предмет наличия жизнеспособного миокарда, для определения показаний к проведению инвазивных вмешательств. КТА КА, в свою очередь, является надежным инструментом для исключения ИБС. При выявлении стенозов по данным КТА, для определения их гемодинамической значимости, может использоваться ПКТ. По данным многочисленных исследований ПКТ имеет высокую точность в выявлении ишемии. Комбинированная оценка перфузии миокарда и состояния КА при проведении ПКТ потенциально делает данную методику универсальной для обследования больных прежде всего с «пограничными» стенозами КА. Применение ПКТ на территории РФ ограничено отсутствием регистрации ряда фармакологических стресс-агентов. Представляется актуальным поиск иных стресс-агентов для индуцирования ишемии и оценка диагностической значимости такого подхода. В частности, возможно использование ЧПЭС, известной как эффективный и безопасный вид стресс-теста, позволяющий выполнять пробу в условиях лаборатории КТ.

Большой объем данных, полученный в ходе проведения крупных исследований, свидетельствует в пользу улучшения результатов коронарной реваскуляризации путем ФРК-ориентированного подхода. ФРК представляет собой один из немногих диагностических инструментов, способных повлиять на тактику ведения пациента, повышая эффективность процедуры по сравнению с ангиографической оценкой стеноза. На текущий момент, данная методика является «золотым» стандартом определения гемодинамической значимости стенозов, хотя и у нее имеются ограничения, описанные ранее. Для валидации новых методов, направленных на оценку ишемии при наличии «пограничных» коронарных стенозов, целесообразно сравнение результатов именно с показателями ФРК.

Глава 2. МАТЕРИАЛЫ И МЕТОДЫ ИССЛЕДОВАНИЯ

2.1. Характеристика включенных в исследование больных

В период с февраль 2019 по апрель 2021 в исследование были включены 40 пациентов, поступивших в блок реанимации и интенсивной терапии, из которых 28 пациента с подозрением на ОКС и выявленным пограничным (50-75%) стенозом в КА по данным КТА и 12 пациентов с ОИМ, у которых выявлялся пограничный стеноз в инфаркт-несвязанных артериях при проведении КАГ. Все пациенты были информированы о предполагаемом обследовании, получено их добровольное согласие. Предварительно проводился опрос больных с целью исключения противопоказаний к проведению планируемых диагностических исследований. Количество мужчин составило 29 (73%), женщин – 11 (27%). Средний возраст пациентов $63 \pm 8,6$ лет. Боли в грудной клетке носили типичный для стенокардии характер у 11 (28%) пациентов и нетипичный - у 31 (72%). Постинфарктный кардиосклероз имелся в анамнезе у 14 (35%) пациентов, ранее проведенное ЧКВ – у 18 (45%) больных. Диагноз артериальная гипертония был установлен 34 (85%) больным, сахарный диабет 2 типа – 10 (25%). Острое нарушение мозгового кровообращения (ОНМК) в анамнезе имелось у 1 (3%) пациента. Из прочих факторов риска ИБС гиперхолестеринемия была отмечена у 27 (68%) больных, курение - у 19 (48%), отягощенный семейный анамнез по сердечно-сосудистым заболеваниям (ССЗ) – у 15 (37%). Среднее значение уровня креатинина в крови у пациентов до проведения ПКТ составило $80,4 \pm 15,6$ ммоль/л, после - $85,3 \pm 16,7$ ммоль/л, значение скорости клубочковой фильтрации (СКФ) по СКД-ЕПІ до исследования ПКТ – $79,2 \pm 14,5$ мл/мин/1,73 м², после - $75,6 \pm 15,1$ мл/мин/1,73 м². Клиническая характеристика пациентов, включенных в исследование, представлена в таблице 1.

Таблица 1. Клиническая характеристика пациентов с подозрением на острый коронарный синдром (n=28) и острым инфарктом миокарда (n=12)

Характеристика	Больные с подозрением на ОКС и ОИМ	
	абс. число	%
Общее число пациентов	40	100
Средний возраст, годы	63±8,6	
Пол, м/ж	29/11	73/27
Постинфарктный кардиосклероз	14	35
ЧКВ в анамнезе	18	45
Артериальная гипертония	34	85
Сахарный диабет	8	27
ОНМК в анамнезе	1	3
Гиперхолестеринемия	27	68
Курение	19	48
Отягощенная наследственность	15	37
Уровень креатинина до ПКТ, ммоль/л	80,4±15,6	
Уровень креатинина после ПКТ, ммоль/л	85,3±16,7	
СКФ по СКД EPI до ПКТ, мл/мин/1,73 м ²	79,2±14,5	
СКФ по СКД EPI после ПКТ, мл/мин/1,73 м ²	75,6±15,1	

Примечания: ОКС – острый коронарный синдром; ОИМ – острый инфаркт миокарда; ОНМК – острое нарушение мозгового кровообращения; ПКТ – перфузионная компьютерная томография; СКФ – скорость клубочковой фильтрации

2.2. Критерии включения в исследование:

В исследование включены 2 категории больных: больные с подозрением на ОКС, у которых по данным КТА выявлен «пограничный» стеноз (50-75 %) в одной

из основных коронарных артериях, и больные с ОИМ, у которых выявлялся пограничный стеноз в инфаркт-несвязанных артериях при проведении КАГ.

Диагностические критерии ОКС:

1. Критерии диагноза ИМ (четвертое универсальное определение ИМ, 2018г) [140]:

Выявление повышения и/или последующего снижения уровня маркеров повреждения миокарда (предпочтительнее тропонина) более 99-го перцентиля верхней границы нормы и хотя бы один из следующих признаков ишемии:

- клинические симптомы ишемии;
- ЭКГ признаки ишемии (динамика сегмента ST или полная БЛНПП);
- появление патологического зубца Q;
- уменьшение массы жизнеспособного миокарда по данным визуализирующих методов или появление новых зон нарушений «локальной сократимости».

2. Критерии нестабильной стенокардии (адаптированная классификация Hamm С и Braunwald E.)

- стенокардия в покое (> 20 минут)
- впервые возникшая (<28 дней) стенокардия напряжения
- прогрессирующая стенокардия – учащение приступов стенокардии, снижение толерантности к нагрузке, соответствующее повышению функционального класса по Канадской классификации, но не менее 3 класса.
- постинфарктная стенокардия

2.3. Критерии исключения из исследования:

- наличие более одного стеноза в исследуемой артерии >50 %
- наличие «свежего» очагового поражения или постинфарктного «рубца» в бассейне исследуемой артерии
- почечная недостаточность (снижение СКФ менее 30 мл/мин/1,73 м²);
- аллергические реакции на йодсодержащие препараты в анамнезе;
- беременность и период кормления грудью;
- тяжелые сопутствующие заболевания: печеночная недостаточность (АЛТ> 200 ЕД/л), злокачественные новообразования и т.д.

- наличие противопоказаний к проведению стресс-теста с ЧПЭС: постоянная и пароксизмальная форма фибрилляции предсердий (ФП); АВ-блокада и другие пароксизмальные нарушения ритма сердца; синдром WPW; пороки сердца с выраженным нарушением внутрисердечной (по данным ЭхоКГ) и центральной гемодинамики (клиническая картина сердечной недостаточности выше 2 стадии или выше 2-го функционального класса, декомпенсированная сердечная недостаточность); дилатация полостей сердца; аневризма сердца; острая стадия любого заболевания; заболевания пищевода: опухоль, дивертикулез, стриктуры, ахалазия, эзофагит в стадии обострения, варикозное расширение вен; артериальная гипертензия $\geq 160/90$ мм.рт.ст.; опухоли сердца; внутрисердечный тромбоз; перикардит.
- клаустрофобия;
- отказ пациента от проведения исследования.

2.4. Дизайн исследования

Скрининг проводился среди больных, госпитализированных в палату реанимации и интенсивной терапии с направительным диагнозом «ОКС». В исследование включено 40 больных.

Первая группа (n=28) - больные с подозрением на ОКС - нетипичной клинической картиной, неинформативной ЭКГ и отрицательным тропониновым тестом. Для оценки состояния коронарного русла в течение 24 часов проводилась КТА КА. В исследование включены больные с выявленными «пограничными» стенозами (50-75%) по данным КТА КА. Методом КТА этим больным проводилась оценка перфузии миокарда в покое и на фоне стресс-теста с ЧПЭС. На 2-5 сутки госпитализации выполнялась стресс-ЭхоКГ с ВЭМ, 25 пациентам ОЭКТ миокарда с нагрузкой. На 3-7-й день госпитализации проводилась КАГ с измерением ФРК. При наличии показаний к реваскуляризации по результатам ФРК одномоментно выполнялось ЧКВ.

Вторая группа (n=12) – больные с острым коронарным синдромом -

инфарктом миокарда или нестабильной стенокардией, у которых при проведении первичного ЧКВ со стентированием инфаркт/симптом-связанной артерии выявлен «пограничный» стеноз в другой артерии. Включенным в исследование больным после эндоваскулярного лечения инфаркт/симптом-связанной артерии проводилось измерение ФРК исследуемого стеноза.

На 7-10 сутки заболевания проводилась ПКТ с ЧПЭС, стресс-ЭхоКГ с ВЭМ, 25 пациентам ОЭКТ миокарда с нагрузкой. При наличии показаний к реваскуляризации по результатам проведенного обследования в плановом порядке проводилось ЧКВ.

На рисунке 2 представлен схематичный протокол обследования пациентов.

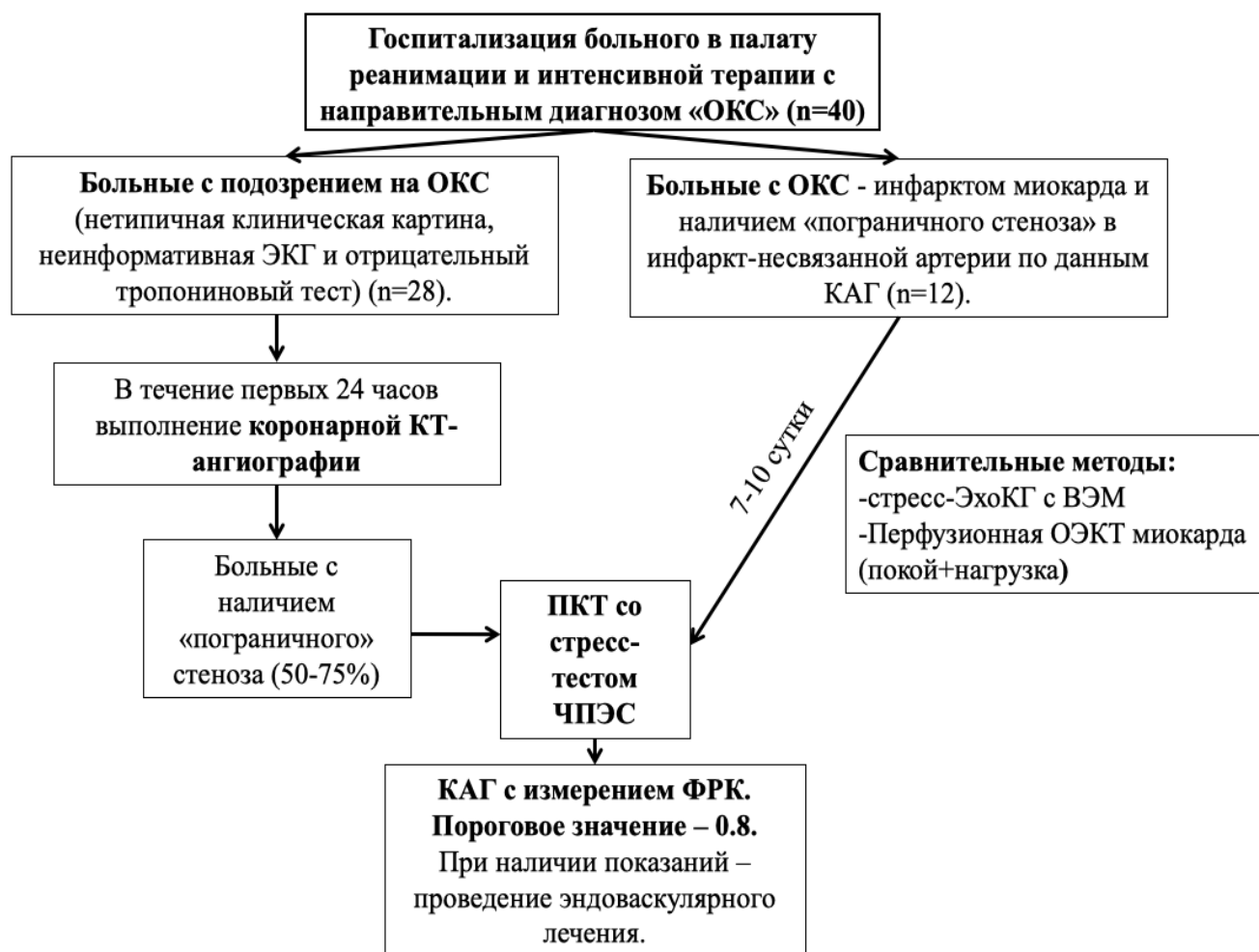

Рисунок 2. Протокол включения и обследования пациентов

ВЭМ – велоэргометрия; КТ – компьютерная томографическая; КАГ – коронарная

ангиография; ПКТ – перфузионная компьютерная томография; ОКС – острый коронарный синдром; ОЭКТ – однофотонная эмиссионная компьютерная томография; ФРК – фракционный резерв кровотока ЧПЭС – чреспищеводная электрокардиостимуляция, ЭКГ – электрокардиограмма, ЭхоКГ – эхокардиография.

2.5. Методы исследования

Всем больным проводилось стандартное клинико-инструментальное обследование, включавшее сбор жалоб и анамнеза, физикальное исследование, общий клинический и стандартные биохимические анализы крови, общий анализ мочи, ЭКГ, ЭхоКГ, рентгенографию органов грудной клетки, ультразвуковое дуплексное сканирование лучевых артерий.

Всем исследуемым проведены ПКТ на томографе с 320-рядным детектором в сочетании со стресс-тестом ЧПЭС, стресс-ЭхоКГ с ВЭМ, КАГ с инвазивным измерением ФРК. ОЭКТ миокарда с нагрузкой была проведена 25 пациентам.

Прием антиангинальных препаратов, включая бета-адреноблокаторы, был прекращен за 48 ч до проведения стресс-тестов.

2.5.1. Перфузионная компьютерная томография

Протокол проведения исследования включал две фазы: КТА, выполненная на фоне стресс-теста ЧПЭС (фаза стресса), и в покое, с одинаковыми параметрами томографии и дозами контрастного вещества. КТА проводилась на томографе с 320-рядным детектором (Aquilion 640, «Canon», Япония). За один оборот рентгеновской трубки, продолжительностью 0,275 с, одновременно выполнялось 640 томографических срезов толщиной 0,5 мм с внутривенным введением 50—70 мл (в зависимости от массы тела больного) контрастного препарата (с концентрацией 350—370 мг йода/мл). Напряжение на рентгеновской трубке составляло 100 кВ при индексе массы тела (ИМТ) <25 кг/м² (120 кВ при ИМТ ≥ 25 кг/м²). После выполнения томограммы грудной клетки проводили разметку зоны

интереса от уровня на 1 см выше корня аорты и до уровня диафрагмы. Контрастный препарат вводили внутривенно со скоростью 5 мл/с автоматическим шприцем. Артериальная фаза исследования начиналась автоматически при достижении пиковой концентрации контрастного препарата в просвете корня аорты. Использовалась проспективная ЭКГ-синхронизация в диапазоне интервала R—R от 75 до 95%. При ЧСС >65 уд/мин применяли пероральный или внутривенный бета-адреноблокатор.

У пациентов, включенных в исследование на основании данных КТА КА, при проведении ПКТ выполняли только фазу стресса, а оценку перфузии миокарда в покое проводили на основании изображений, полученных при первичной КТ. Стресс-тест с ЧПЭС выполняли по модифицированному протоколу [116], с помощью чреспищеводного электрокардиостимулятора Эзотест ДМС. Исследование проводили натощак, исключая прием пищи за 3-4 ч. Описание разработанного протокола проведения ПКТ с ЧПЭС представлено в главе «Результаты».

Полученные изображения КТА были проанализированы опытным специалистом. Визуально оценивалась степень стеноза каждого коронарного сегмента. При наличии одного стеноза 50-75% и отсутствии других стенозов в артерии $\geq 50\%$ больного включали в исследование.

С помощью реконструкций полученных изображений выбирали фазу с наименьшим количеством артефактов. Изображения анализировались на рабочей станции Vitrea Fx 6.2 (Vital Images, Minnetonka, Minnesota, США; рисунок 3) в соответствии с 17-сегментной моделью Американской кардиологической ассоциации [59], исключая верхушку ЛЖ. Каждый из 16 сегментов миокарда оценивали по отсутствию или наличию дефекта контрастирования миокарда (дефекта перфузии) при визуальной оценке. Дефектом контрастирования считали более «темный» участок пониженной рентгеновской плотности миокарда по отношению к остальным сегментам ЛЖ. Наличие дефекта перфузии в фазу стресса при его отсутствии в покое расценивалось как преходящая ишемия. В свою очередь, дефект перфузии, сохраняющийся как в фазу покоя, так и фазу стресса,

был определен как постинфарктный рубец.

Для полуколичественной оценки проводилось автоматическое измерение TPR в каждом сегменте в состоянии покоя и в фазе стресса. Пятицветная полярная карта помогает определить выраженность дефекта перфузии с помощью цветового кодирования, основанного на значениях TPR.

Для каждого цвета используются следующие пороговые значения дефекта перфузии:

0 (Синий) – 2,5-0,99 – норма;

1 (Зеленый) – 0,99-0,97 – умеренный;

2 (Желтый) – 0,97-0,94 – умеренно выраженный;

3 (Оранжевый) – 0,94-0,60 – выраженный;

4 (Красный) – 0,60-0,20 – перфузия отсутствует/инфаркт;

Все значения TPR >1 были отмечены как 1. Сегмент с наименьшим значением TPR в зоне кровоснабжения исследуемой артерии был выбран для статистического анализа.

На каждом срезе ЛЖ, реконструированном по короткой оси, зону дефекта перфузии обводили курсором с последующим автоматическим вычислением объема дефекта перфузии в процентах по отношению к объему миокарда ЛЖ с помощью функции “Defect Score”. В ранее опубликованных работах с ПКТ объем дефекта перфузии не оценивался. Подобные измерения, для оценки объема ишемии, используются в ОЭКТ. Так, по данным крупных исследований, объем ишемии >10% имеет прогностически неблагоприятное значение [141].

Также определялась рентгеновская плотность миокарда в зоне дефекта, измеренная в единицах Хаунсфилда (HU).

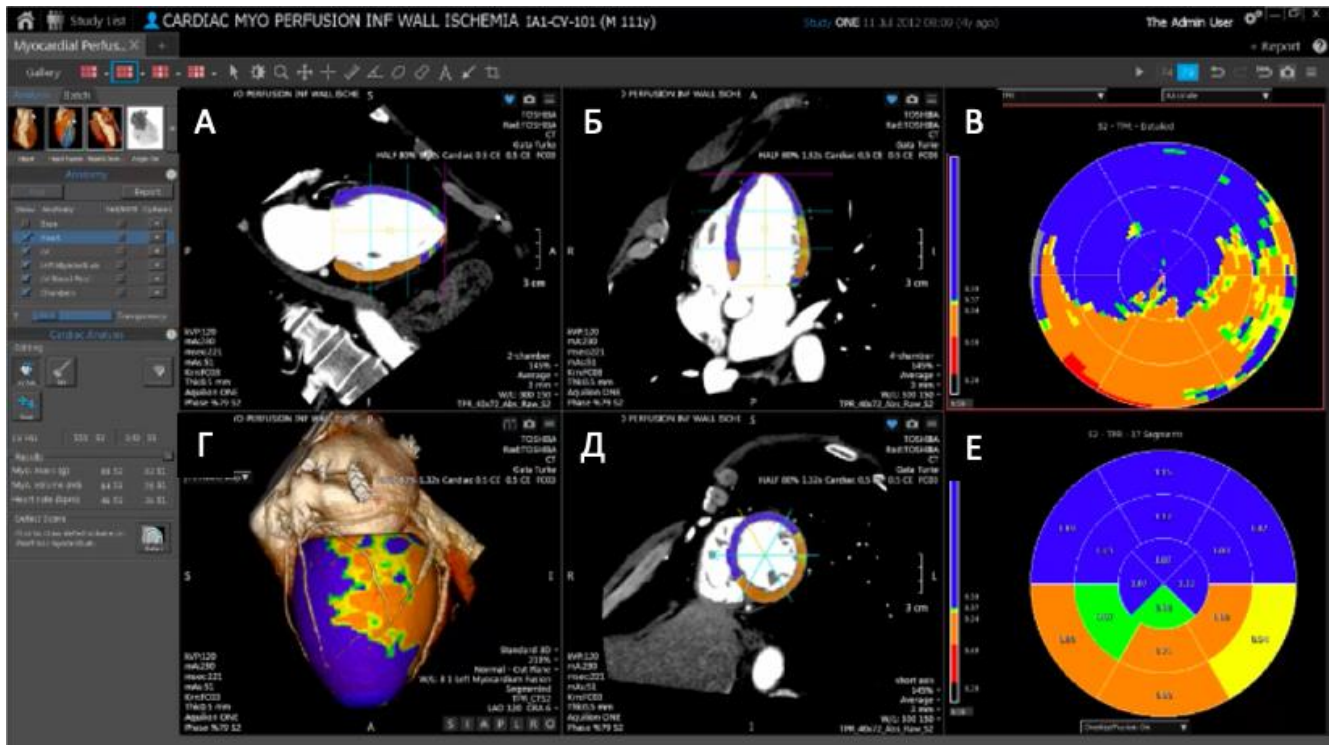

Рисунок 3. Пример реконструкций КТ-изображений сердца, выполненных на рабочей станции Vitrea

На изображениях сердца по длинной (А, Б) и короткой (Д) осям ЛЖ, трехмерной реконструкции сердца (Г) и полярных картах (В, Е) отображаются по сегментные значения с цветовым картированием показателей TPR.

2.5.2. Стресс-эхокардиография с велоэргометром

Для проведения стресс-ЭхоКГ использовались ультразвуковой прибор экспертного класса iE 33 (Philips - Германия), полугоризонтальный велоэргометр, автоматизированный комплекс "Кардио ЭФИ - Астрокард" (Медитек, Россия).

Исходно проводилась запись эхокардиографических изображений из стандартных позиций (парастернальный доступ: по короткой и длинной осям ЛЖ; апикальный доступ: четырехкамерная, двухкамерная и трехкамерная позиции). Далее выполнялась нагрузочная проба по стандартному протоколу велоэргометрии с начальной нагрузкой 25 Вт и ступенчатым приростом нагрузки на 25 Вт каждые 2 минуты до достижения критериев прекращения пробы. В течение всего

исследования проводилась непрерывная запись ЭКГ, измерение АД на каждой ступени, контроль клинического состояния пациента. На максимуме нагрузки повторно проводилась запись изображений из стандартных позиций, как показано выше.

Критериями прекращения пробы являются:

- Достижение субмаксимальной ЧСС (75-80% от рассчитанной по возрасту и полу максимальной ЧСС);
- Появление новых зон нарушения локальной сократимости или усугубление исходных;
- Мышечная усталость;
- Появление пресинкопальных состояний, тяжелого ангинального приступа;
- Высокая артериальная гипертензия (более 220/120 мм рт.ст.) или симптомная гипотония;
- Возникновение значимых нарушений ритма сердца: ЖТ, частых одиночных или парных желудочковых экстрасистол, симптомной ФП.

Для определения выраженности и распространенности ишемии миокарда использовались 16-сегментарная модель левого желудочка (рисунок 4) и качественная четырехбалльная шкала оценки сократимости анализируемых сегментов, где 1- нормальная сократимость, 2 - гипокинезия, 3 - акинезия, 4 - дискинезия.

Путем деления суммы качественной оценки всех визуализированных сегментов на их количество, было получено значение индекса асинергии ЛЖ. Параметр рассчитывался как в покое, так и при нагрузке. Параметр дельта (Δ) индекса асинергии ЛЖ вычисляется как разница между значениями при нагрузке и в покое, и является полуколичественной оценкой преходящей ишемии.

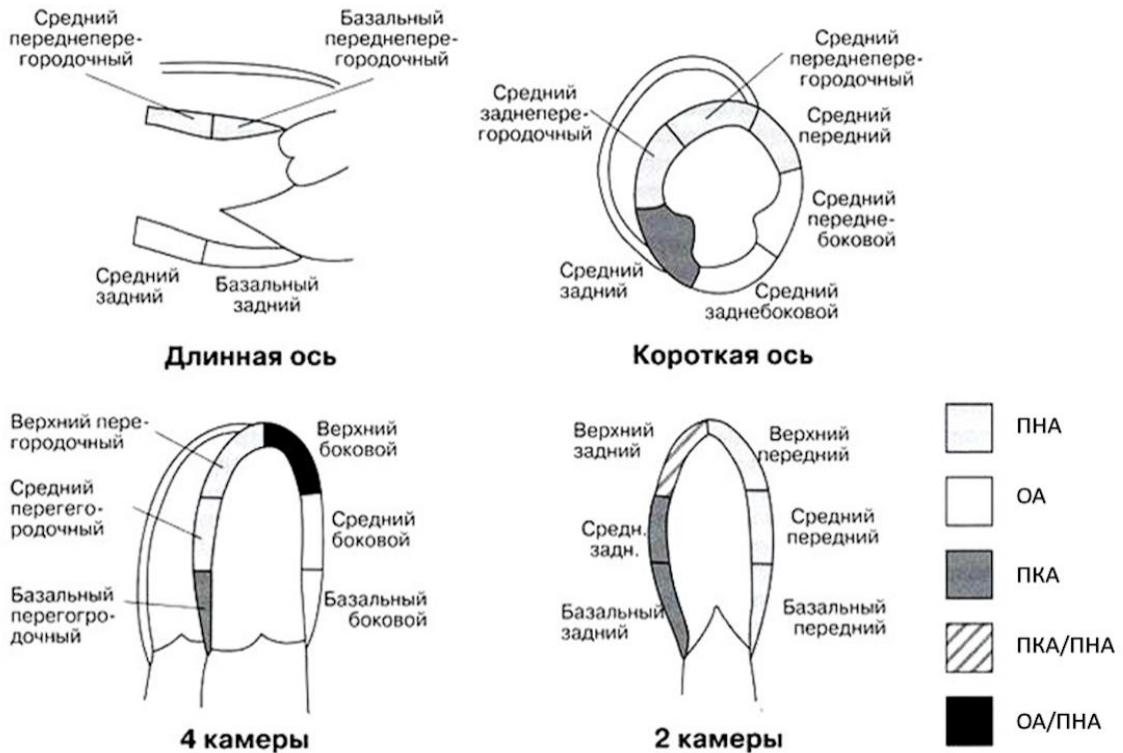


Рисунок 4. Сегменты миокарда для оценки локальной сократимости при проведении стресс-ЭхоКГ и их кровоснабжение.

ПНА – передняя нисходящая артерия; ОА – огибающая артерия; ПКА – правая коронарная артерия

2.5.3. Однофотонная эмиссионная компьютерная томография миокарда с ^{99m}Tc -МИБИ в покое и при нагрузке

Исследования выполнялись на однофотонном эмиссионном компьютерном томографе, совмещенном с компьютерным томографом, Philips BrightView XCT (Голландия). В качестве РФП использовался ^{99m}Tc -МИБИ «Технетрил». Использовался двухдневный протокол исследования: в первый день проводилась фаза нагрузки, на второй – фаза покоя. Суммарная лучевая нагрузка на пациента составляла 6,2 мЗв

Для оценки локализации дефектов перфузии ЛЖ использовалась стандартная 17-сегментная схема миокарда (рисунок 5). Проба считалась положительной при наличии минимальных признаков ишемии в зоне кровоснабжения исследуемой артерии.

Также проводилась полуколичественная оценка дефектов перфузии с помощью показателей SRS (summed rest score), SSS (summed stress score) и SDS (summed difference score), определяемых как разница SRS и SSS. Данные показатели рассчитывались автоматически. В зависимости от степени нарушения перфузии, присваивалось значение от 0 (нормальная перфузия) до 4 (отсутствие перфузии).

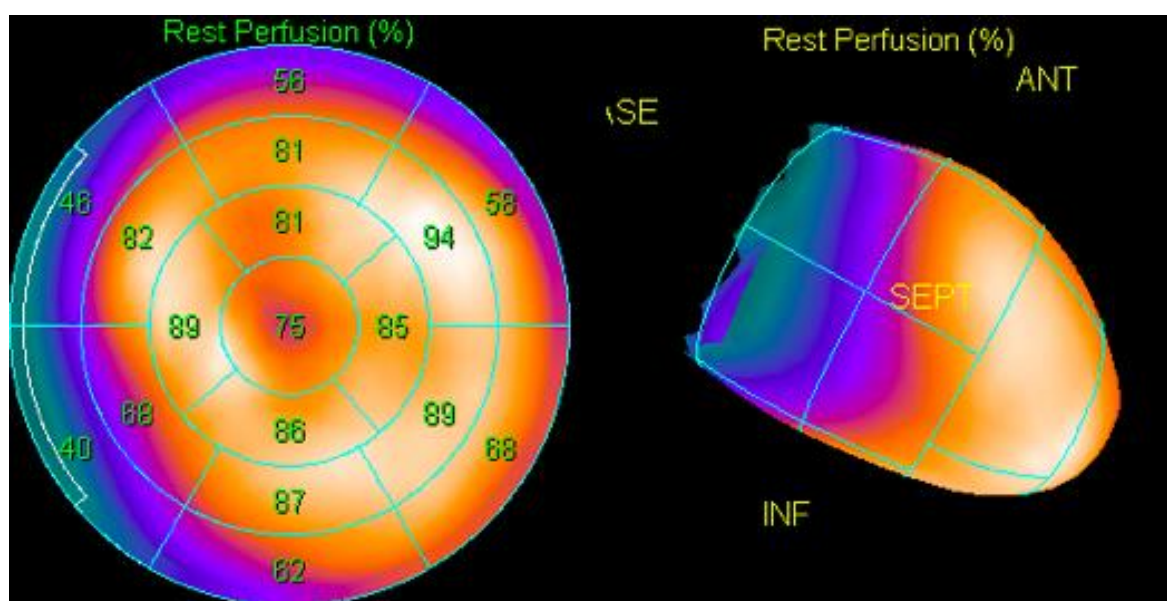


Рисунок 5. 17-ти сегментная модель миокарда ЛЖ в режиме полярной карты.

2.5.4. Коронарная ангиография

КАГ выполняли на аппарате Allura Xper FD-10 с применением катетера диаметром 6F, который устанавливается в устье КА лучевым доступом. Для контрастирования КА использовали неионные йодсодержащие контрастные препараты. В качестве антикоагулянта применялся нефракционированный гепарин. Для системы левой коронарной артерии ангиография проводилась в 4-5 проекциях, для системы правой коронарной артерии – в 3-4. Во время процедуры проводился стандартный гемодинамический мониторинг в виде контроля АД и ЭКГ.

Количественный анализ ангиограмм проводили визуально и автоматически с помощью системы Xcelera.

2.5.5. Оценка фракционного резерва кровотока

Для измерения ФРК с целью достижения дилатации эпикардиальных артерий интракоронарно вводили 250 мкг нитроглицерина. Затем интракоронарный датчик для измерения давления подводили к кончику направляющего катетера для измерения давления в проксимальной части коронарного русла. После нормализации кривых давления интракоронарный датчик проводили дистальнее стеноза в КА. Максимальная гиперемия достигалась путем введения в артерию папаверина (для левой коронарной артерии 20 мг, для правой - 12 мг). После этого измеряли ФРК с последующей мануальной обратной тракцией датчика по направлению к устью артерии для определения гемодинамической значимости атеросклеротической бляшки на различных уровнях КА. При ФРК $\geq 0,80$ констатировали гемодинамически незначимое, при ФРК $< 0,80$ - гемодинамически значимое поражение артерии.

2.6. Статистический анализ

Статистический анализ данных проводился с использованием языка программирования R, v.3.6.0. Непрерывные показатели представлялись с использованием среднего и стандартного отклонения или, при отсутствии нормальной распределённости признака, с использованием медианы и интерквартильного размаха.

Проверка гипотезы об отсутствии статистически значимых различий между группами диагностируемого фактора по изучаемым непрерывным предикторам проводилась с использованием непараметрического критерия Манна-Уитни. В ходе проведения ROC-анализа вычислялся показатель AUC (Area Under Curve), оценивающий меру предсказательной способности предиктора по отношению к фактору. 95% доверительный интервал для AUC оценивался методом Делонга (DeLong, 1988). Также определялись следующие отрезные пороговые значения: точка Юдена (точка максимума суммы чувствительности и специфичности) и точка

баланса (точка минимума модуля разности между чувствительностью и специфичностью). Для получаемых отрезных значений также оценивались прогностические чувствительность и специфичность вместе с 95% доверительным интервалом (оценивался с применением бутстрапа).

Корреляция между полученными значениями объема преходящей ишемии, TPR, Δ индекса асинергии ЛЖ и ФРК, определялась с использованием непараметрического критерия Спирмена (коэффициент корреляции Спирмена – Spearman's rank correlation coefficient).

Чувствительность, специфичность, ПЦПР и ПЦОР рассчитывали для прогнозирования способности неинвазивных методик подтвердить или исключить ишемию в зоне кровоснабжения исследуемой артерии, при сравнении с результатами измерений ФРК. Чувствительность определялась как отношение истинно положительных случаев к сумме истинно положительных и ложноотрицательных случаев. Специфичность – отношение истинно отрицательных случаев к сумме истинно положительных и ложноотрицательных. ПЦПР рассчитывалась как отношение истинно положительных случаев к сумме истинно положительных и ложноположительных случаев, умноженное на 100 %. ПЦОР – отношение истинно отрицательных случаев к сумме истинно отрицательных и ложноотрицательных, умноженное на 100 %. В свою очередь, общая диагностическая точность рассчитывалась как отношение суммы истинно-положительных и ложноотрицательных случаев к сумме всех случаев, умноженное на 100 %.

Множественные парные сравнения по чувствительности и специфичности тестов проводились с использованием критерия Мак-Немара с поправкой на непрерывность. Множественные парные сравнения по ПЦПР и ПЦОР проводились с использованием модели, предложенной Московицем (Moskowitz) и Пепе (Pepe), которая основана на оценке относительных прогностических значений ($r_{\text{ПЦПР}}$ и $r_{\text{ПЦОР}}$). В завершение проводимых сравнений всех упомянутых характеристик тестов также применялась поправка Бенджамин-Хохберга на множественные сравнения.

При сравнении ПКТ миокарда со стресс-ЭхоКГ и ОЭКТ миокарда на уровне сегментов проводился расчет в скольких сегментах: ишемию выявляет ПКТ, ишемию выявляет стресс-ЭхоКГ/ОЭКТ, в скольких сегментах отмечалось совпадение. Анализировались сегменты в покое, на нагрузке, по протоколу «нагрузка/покой». При анализе данных стресс-ЭхоКГ по всем пациентам (n=40), суммарно в каждую фазу (покой, нагрузка) оценивались 640 сегментов. При анализе данных ПКТ из расчета были исключены 16 сегментов ввиду наличия артефактов, суммарное количество сегментов для расчета составило 624. При анализе данных ОЭКТ по всем пациентам (n=25), суммарно в каждую фазу (покой, нагрузка) оценивались 425 сегментов. При анализе данных ПКТ из расчета были исключены 9 сегментов ввиду наличия артефактов, суммарное количество сегментов для расчета составило 416.

Глава 3. РЕЗУЛЬТАТЫ ИССЛЕДОВАНИЯ

3.1. Анализ результатов коронарной ангиографии и измерений фракционного резерва кровотока

КАГ была выполнена 40 больным. Подтвердились наличие и степень сужения ранее выявленных стенозов по данным КТА КА. У 22 (55%) пациентов пограничный стеноз был локализован в ПНА, у 6 (15%) в правой КА (ПКА) и у 6 (15%) в огибающей артерии (ОА), у 4 (10%) - в артерии тупого края (АТК) и у 2 пациентов (5%) - в диагональной артерии (ДА) (рисунок 6). У 5 пациентов степень стеноза составила 50-59%, у 10 пациентов - 60-69%, у 25 пациентов - 70-75%.

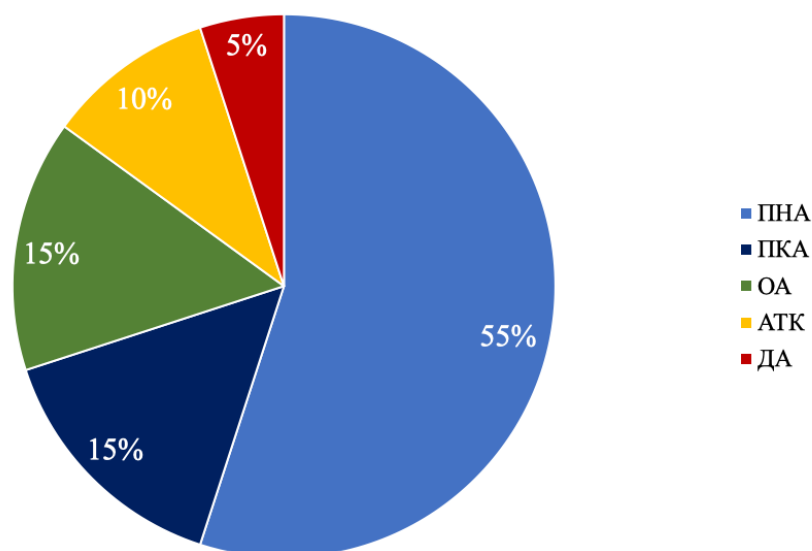


Рисунок 6. Соотношение локализации стенозов по артериям

Всем 40 больным было проведено измерение ФРК исследуемых стенозов. Распределение полученных значений ФРК представлено на рисунке 7. Диапазон значений ФРК составил от 0,5 до 0,97. Медиана и интерквартильный размах составили 0,82 [0,73; 0,84] соответственно.

У 21 (53%) пациентов показатели ФРК указывали на гемодинамическую значимость стеноза. В случае 50-59% стенозов показатель значения ФРК $<0,8$ был у 2 из 5 (40%), 60-69% - у 5 из 10 (50%) и 70-75% - у 14 из 25 (56%) пациентов.

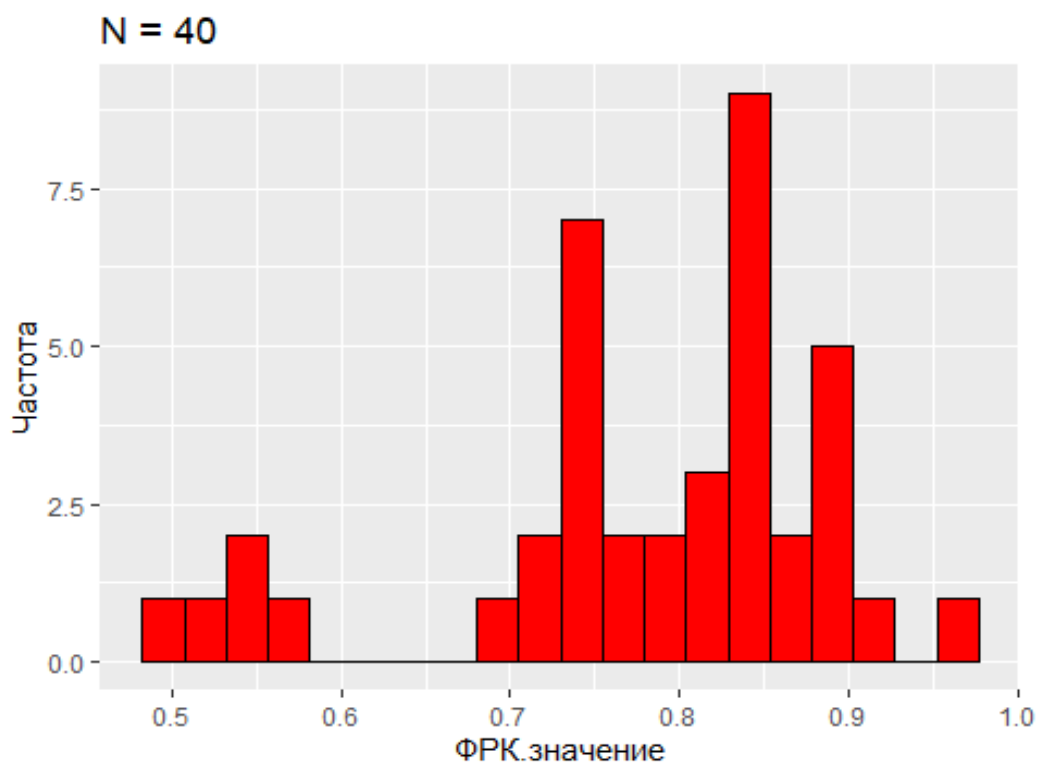


Рисунок 7. Гистограмма распределения полученных значений ФРК.

3.2. Протокол проведения перфузионной компьютерной томографии с чреспищеводной электрокардиостимуляцией

Разработан протокол проведения ПКТ со стресс-тестом с ЧПЭС, включающий фазу «стресса» и фазу «покоя».

Фаза стресса. В начале исследования выполняли топограмму в боковой и прямой проекциях, по которой устанавливали границы зоны исследования (от бифуркации трахеи и до нижней границы сердца). После этого начинали стресс-тест: во время нахождения пациента на столе компьютерного томографа под контролем параметров 12-канальной ЭКГ, артериального давления (АД) инициировали ЧПЭС, начиная с частоты на 20 имп/мин меньше субмаксимальной ЧСС, рассчитанной по формуле: $0,75 \cdot (220 - \text{возраст пациента})$. В дальнейшем каждую минуту, не прекращая стимуляции, дискретно увеличивали частоту ритма на 10 имп/мин в течение 3 мин до достижения субмаксимальной ЧСС, по минуте на каждой ступени. При возникновении атриовентрикулярной блокады II степени

с периодами Самойлова—Венкебаха внутривенно вводили 1 мг атропина сульфат. Последнюю ступень стимуляции выполняли при максимальной ЧСС в течение 3 мин. Суммарное время стимуляции составляло 6 мин. В конце 6-й минуты стимуляции через периферический венозный катетер начиналось автоматическое введение контрастного вещества, и при достижении его пиковой концентрации в проекции корня аорты одномоментно прекращалась стимуляция и проводилась КТА. Средняя ЧСС после прекращения стимуляции составила 64 уд/мин.

Фаза покоя. Исследование в покое проводили через 20 мин после фазы стресса. При ЧСС >65 уд/мин применяли бета-адреноблокатор перорально.

Протокол проведения исследования схематично изображен на рисунке 8.

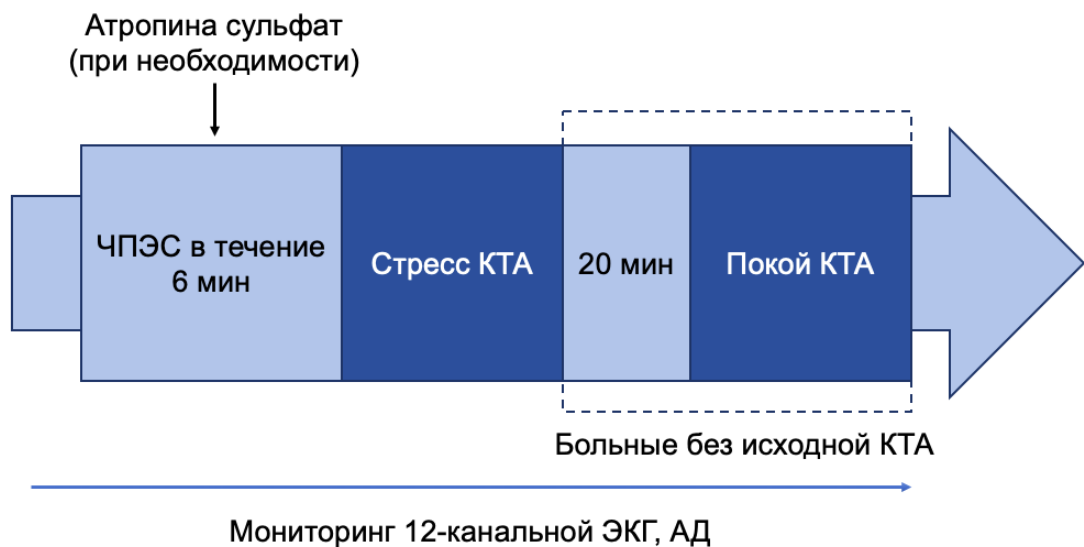


Рисунок 8. Протокол проведения перфузионной компьютерной томографии ЧПЭС – чреспищеводная электрокардиостимуляция; КТА – компьютерная томографическая ангиография.

3.3. Анализ результатов перфузионной компьютерной томографии миокарда с чреспищеводной электрокардиостимуляцией

ПКТ с ЧПЭС выполнена 40 больным. Продолжительность навязывания искусственного ритма составила 6 мин. Введение атропина сульфата во время проведения фазы стресса с ЧПЭС потребовалось 4 пациентам. У троих больных на последней ступени стимуляции отмечался дискомфорт в грудной клетке, у одного – с ишемической динамикой на ЭКГ. Болевой синдром купировался самостоятельно, в течение одной минуты после прекращения стимуляции. Средняя ЧСС до стресс-теста составила $61 \pm 4,2$, после - $65 \pm 6,4$. Суммарная лучевая нагрузка фаз покоя/стресса на пациента составила $16,2 \pm 6,4$ мЗв.

По результатам визуальной оценки ПКТ отмечено 12 (30%) положительных и 28 (70%) отрицательных результатов. В 9 случаях при положительном результате степень исследуемого стеноза составила 70-75%, в 3 случаях – 60-69%. В 16 случаях при отрицательном результате степень исследуемого стеноза составила 70-75%, в 7 случаях – 60-69% и в 5 случаях – 50-59%.

При полуколичественном анализе перфузии, 16 изучаемых стенозов (40%) имели значение TPR $< 0,99$, а 24 стеноза (60%) имели значение ≥ 1 . В 11 случаях при значении TPR $< 0,99$ степень исследуемого стеноза составила 70-75%, в 3 случаях – 60-69% и в двух – 50-59%. В 14 случаях при значении TPR ≥ 1 степень исследуемого стеноза составила 70-75%, в 7 случаях – 60-69% и в 3 случаях – 50-59%.

Диапазон значений TPR составил от 0,83 до 1. Медиана значений - 1 [0,95; 1,00].

Значение рентгеновской плотности в зоне ишемии при нагрузке составило $76,95 \pm 13,37$ HU, при оценке в покое в той же зоне - $108,73 \pm 8,82$ HU. Средняя плотность здорового миокарда составила $117,61 \pm 9,24$, что статистически значимо отличалось от средней плотности миокарда в зоне ишемии ($p = 0,000$)

Максимальный объем преходящей ишемии составил 14%, минимальный - 6%.

3.3.1. Оценка диагностической значимости перфузионной компьютерной томографии миокарда с чреспищеводной электрокардиостимуляцией по отношению к измерениям фракционного резерва кровотока

Сравнительная оценка данных ПКТ с ЧПЭС в сравнении со значениями ФРК проводилась у всей группы пациентов (n=40)

Дефекты перфузии по данным визуальной оценки ПКТ у 11 из 19 пациентов были истинно-положительными, у 20 из 21 пациентов – истинно-отрицательными (таблица 2).

Таблица 2. Сопоставимость наличия дефекта перфузии по данным визуальной оценки ПКТ со значениями ФРК.

ПКТ \ ФРК	<0,8	≥0,8
дефект перфузии есть	11 (ИП)	1 (ЛП)
дефекта перфузии нет	8 (ЛО)	20 (ИО)

Примечания: ПКТ – перфузионная компьютерная томография; ФРК – фракционный резерв кровотока; ИП – истинно положительный; ЛП – ложноположительный; ЛО – ложноотрицательный; ИО – истинно отрицательный.

Чувствительность визуальной оценки ПКТ составила 58%, специфичность – 95%, ПЦПР – 92%, ПЦОР – 71%, а общая диагностическая точность – 77%.

При помощи ROC-анализа была определена диагностическая значимость полуколичественного анализа данных ПКТ – TPR. По результатам анализа площадь под ROC-кривой для TPR составила – 0,665 [0,510; 0,821] (рисунок 9). Полученные значения площади под ROC-кривой для TPR указывают на умеренную диагностическую значимость метода при использовании ФРК в качестве референтной методики.

Была проведена попытка определить пороговое значение TPR с наилучшими диагностическими показателями. При определении порогового значения TPR в точке Юдена значение составило «0,935», в точке баланса – «0,99». Чувствительность и специфичность для порогового значения «0,935» составили 42% и 95% соответственно, для «0,99» – 53% и 71% соответственно. Таким образом, пороговое значение $TPR=0,99$ характеризуется наилучшими показателями диагностической значимости, обладая меньшей суммой чувствительности и специфичности, но с более сбалансированной разницей между ними. ПЦПР и ПЦОР составили 62%.

Полученное значение TPR соответствует данным ранее опубликованных исследований, где также использовалось пороговое значение «0,99».

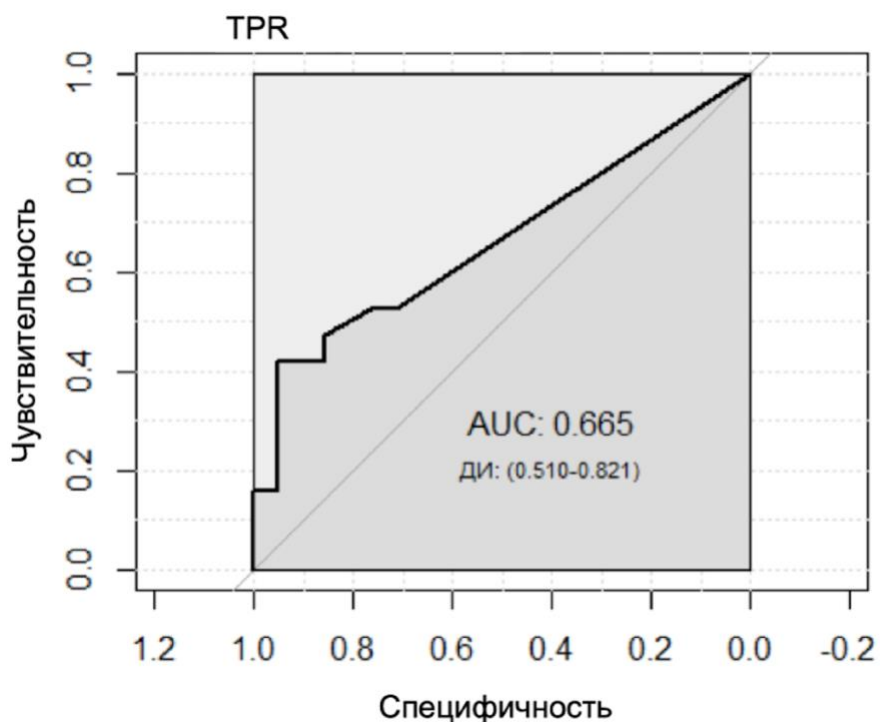


Рисунок 9. ROC-кривая по значениям TPR с использованием ФРК в качестве референтной методики.

Далее была определена корреляционная зависимость между TPR и ФРК. Коэффициент корреляции Спирмена составил 0,362 при $p = 0,022$, что говорит об умеренной, статистически значимой корреляции (рисунок 10, А).

В случае объема переходящей ишемии и ФРК, выявлена обратная, статистически значимая корреляционная зависимость, значение коэффициента корреляции Спирмена составило $-0,533$ при $p < 0,000$ (рисунок 10, Б).

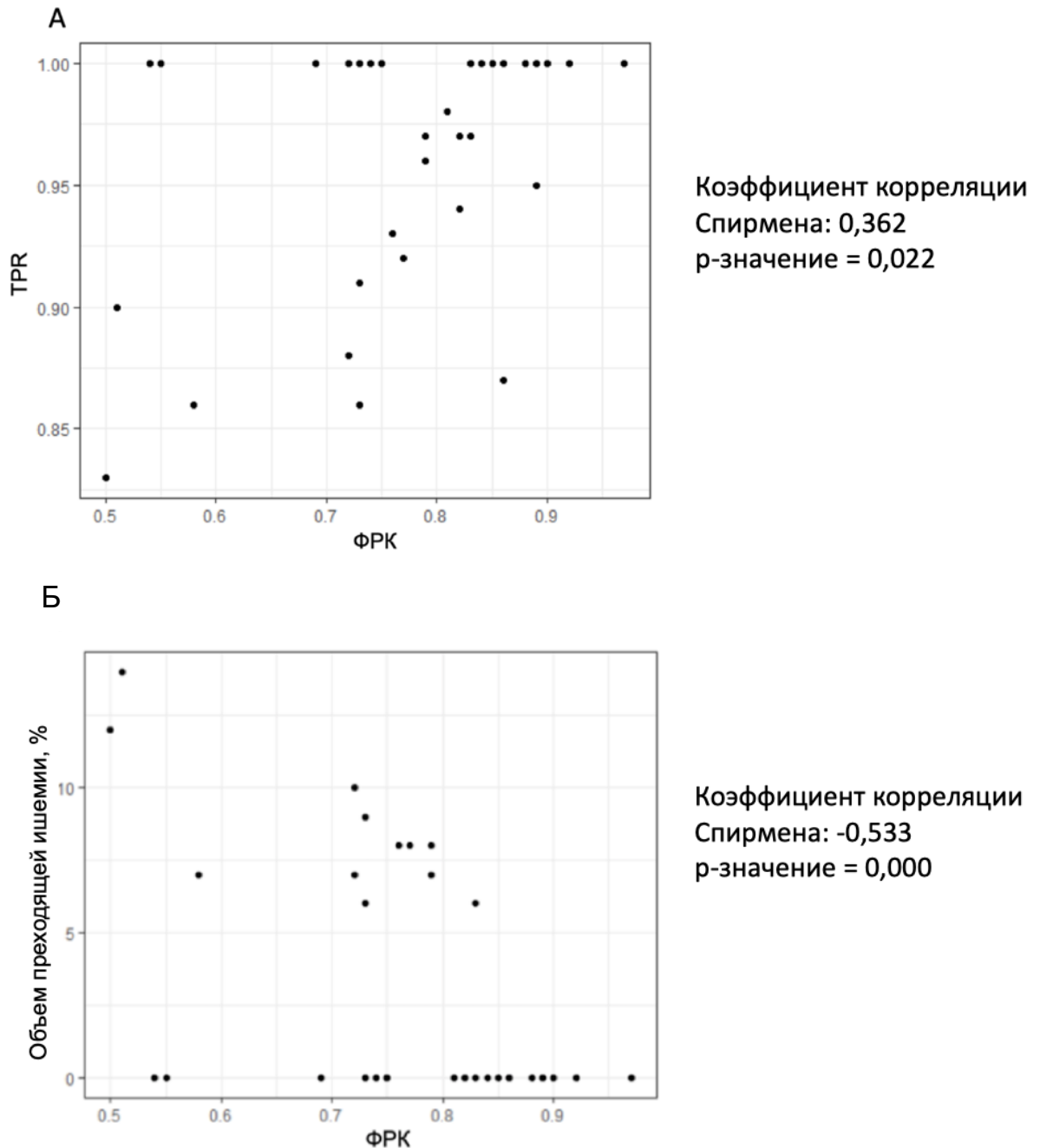


Рисунок 10. Отношение полученных значений TPR (А), объема переходящей ишемии (Б) и ФРК.

3.4. Анализ результатов стресс-эхокардиографии с велоэргометром

Стресс-ЭхоКГ проведена 40 больным. Во всех случаях пробы доведены до диагностических критериев. Ишемическая динамика на ЭКГ отмечалась у двоих пациентов (5%), боли в грудной клетке отмечены у троих (8%). По результатам стресс-ЭхоКГ получено 11 (28%) положительных и 29 (72%) отрицательных результатов. В 9 случаях положительного результата степень исследуемого стеноза составляла 70-75%, в 2 случаях – 60-69%. Толерантность к физическим нагрузкам оказалась высокой у 23 (57%), средней - у 13 (32%), низкой - у 4 (11%) пациентов.

При анализе индекса асинергии ЛЖ на нагрузке и Δ индекса асинергии ЛЖ, среднее значение составило $1,14 \pm 0,15$ и $0,06 \pm 0,1$ соответственно. Минимальное значение Δ индекса асинергии ЛЖ составило 0,12, максимальное – 0,31.

3.4.1. Оценка диагностической значимости стресс-эхокардиографии с велоэргометром по отношению к измерениям фракционного резерва кровотока

Оценка диагностической значимости стресс-ЭхоКГ с использованием ФРК в качестве референтного метода проводилась аналогично ПКТ (n=40)

По результатам стресс-ЭхоКГ (n=40) пробы у 10 из 19 пациентов были истинно-положительными, у 20 из 21 пациентов - истинно-отрицательными (таблица 3).

Чувствительность стресс-ЭхоКГ с ВЭМ составила 53%, специфичность - 95%, ПЦПР – 91%, ПЦОР – 69%, а общая диагностическая точность – 75%, что сопоставимо с показателями визуальной оценки ПКТ.

Между полученными значениями Δ индекса асинергии ЛЖ и ФРК определялась степень корреляционной зависимости. Выявлена обратная зависимость, коэффициент корреляции Спирмена составил -0,452 при $p = 0,0003$ (рисунок 11). Таким образом, уровень взаимосвязи оказался ниже, чем у объема ишемии ПКТ и ФРК.

Таблица 3. Сопоставимость результатов проб стресс-ЭхоКГ со значениями ФРК.

Стресс Эхо-КГ \ ФРК	<0,8	≥0,8
положительная проба	10 (ИП)	1 (ЛП)
отрицательная проба	9 (ЛО)	20 (ИО)

Примечания: стресс-ЭхоКГ – стресс-эхокардиография; ФРК - фракционный резерв кровотока; ИП – истинно положительный; ЛП – ложноположительный; ЛО – ложноотрицательный; ИО – истинно отрицательный.

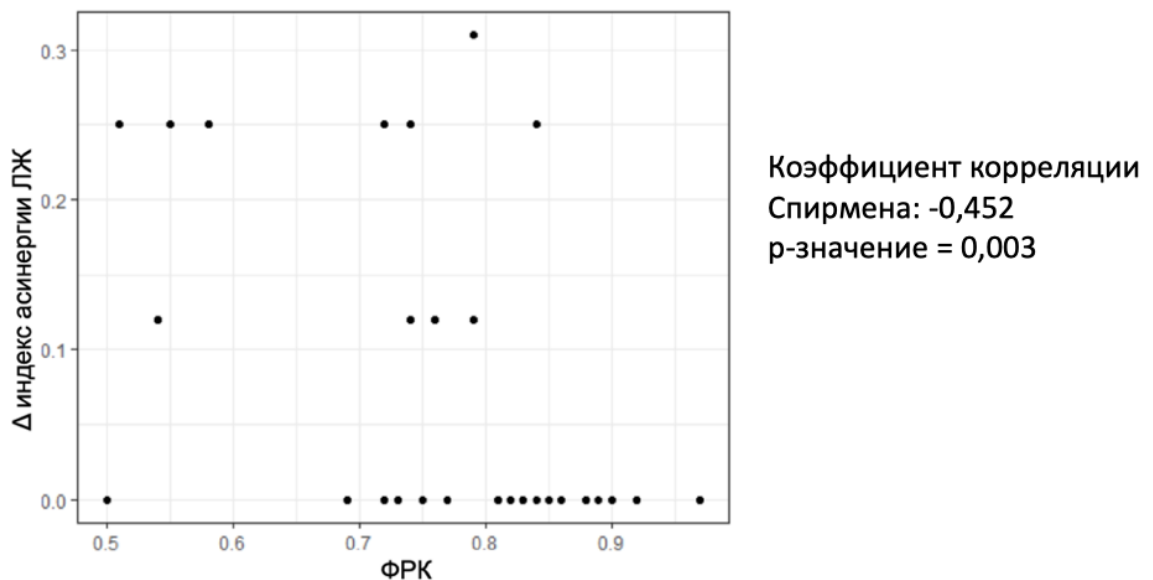


Рисунок 11. Отношение полученных значений Δ индекса асинергии ЛЖ и ФРК.

3.5. Анализ результатов однофотонной эмиссионной компьютерной томографии миокарда в сочетании со стресс-тестом

ОЭКТ миокарда с нагрузочным тестом (ВЭМ) была проведена 25 больным. Болей в грудной клетке, ишемических изменений на ЭКГ при проведении нагрузочного теста ни у кого не отмечалось. Суммарная лучевая нагрузка фаз

покоя/стресса на пациента составила $3,1+3,1=6,2$ мЗв.

У 4 пациентов (16%) выявлены признаки ишемии, у 21 пациента (84%) ишемии на нагрузке не выявлено. В 1 случае (4%) проба достоверно положительная по диагностическим критериям (объем ишемии 10% и более). Во всех случаях положительного результата степень исследуемого стеноза составила 70-75%.

Среднее значение SSS и SDS составило $3,44\pm 7,19$ и $1,08\pm 2,23$ соответственно. Минимальное значение SDS составило 3, максимальное – 9.

3.5.1. Оценка диагностической значимости однофотонной эмиссионной компьютерной томографии миокарда в сочетании со стресс-тестом по отношению к измерениям фракционного резерва кровотока

Путем сопоставления полученных значений ОЭКТ миокарда со значениями ФРК, поделенными на положительные и отрицательные результаты, была проведена попытка оценить диагностическую значимость.

Наличие признаков преходящей ишемии о данным ОЭКТ миокарда с нагрузкой (n=25) у 3 из 12 пациентов были истинно-положительными, у 12 из 13 пациентов - истинно-отрицательными (таблица 4).

Таблица 4. Сопоставимость результатов проб стресс-ЭхоКГ со значениями ФРК.

ОЭКТ \ ФРК	<0,8	≥0,8
признаки преходящей ишемии	3 (ИП)	1 (ЛП)
отсутствие признаков преходящей ишемии	9 (ЛО)	12 (ИО)

Примечания: ОЭКТ – однофотонная эмиссионная компьютерная томография; ФРК - фракционный резерв кровотока; ИП – истинно положительный; ЛП – ложноположительный; ЛО – ложноотрицательный; ИО – истинно отрицательный.

При малой выборке больных и малом количестве положительных результатов, достоверно судить о чувствительности метода не представляется возможным. Однако, можно отметить высокую специфичность метода – 92%.

3.6. Сопоставление результатов перфузионной компьютерной томографии миокарда с результатами стресс-эхокардиографии и однофотонной эмиссионной компьютерной томографии миокарда

Для сопоставления данных визуальной оценки ПКТ миокарда с другими методиками были построены таблицы сопряженности (таблица 5, 6).

Определялась умеренная сопоставимость положительных результатов стресс-ЭхоКГ с наличием дефекта перфузии по данным ПКТ: в 7 из 11 случаев (64%) и высокая сопоставимость отрицательных результатов стресс-ЭхоКГ с отсутствием дефекта перфузии по данным ПКТ: в 24 из 29 случаев (83 %).

Анализ данных ПКТ и ОЭКТ проводился среди 25 пациентов. Сопоставимость положительных результатов по данным двух методов составила 3 из 4 пациентов (75%), а отрицательных – 17 из 21 пациента (81 %). Хотя сопоставимость оказалось высокой, как уже отмечалось, достоверно судить о положительных результатах ОЭКТ некорректно ввиду малого количества случаев. Наравне с достаточно высокой специфичностью ОЭКТ, можно отметить высокую сопоставимость отрицательных результатов.

Таблица 5. Сопоставимость наличия дефекта перфузии по данным визуальной оценки ПКТ и стресс-ЭхоКГ с ВЭМ (n=40).

ПКТ \ Стресс-ЭхоКГ	положительная проба	отрицательная проба
дефект перфузии есть (n)	7	5
дефекта перфузии нет (n)	4	24

Примечания: стресс-ЭхоКГ – стресс-эхокардиография; ПКТ – перфузионная компьютерная томография.

Таблица 6. Сопоставимость наличия дефекта перфузии по данным визуальной оценки ПКТ и ОЭКТ миокарда (n=25).

ПКТ \ ОЭКТ	признаки преходящей ишемии	отсутствие признаков преходящей ишемии
дефект перфузии есть (n)	3	4
дефекта перфузии нет (n)	1	17

Примечания: ОЭКТ - однофотонная эмиссионная компьютерная томография миокарда; ПКТ – перфузионная компьютерная томография.

Для определения сопоставимости размеров преходящей ишемии в случае положительных результатов ПКТ и стресс-ЭхоКГ, была определена корреляционная зависимость между значениями объема преходящей ишемии и Δ индекса асинергии. Выявлена относительно невысокая, но статистически значимая корреляция, коэффициент корреляции Спирмена составил 0,361 при $p = 0,022$ (рисунок 12).

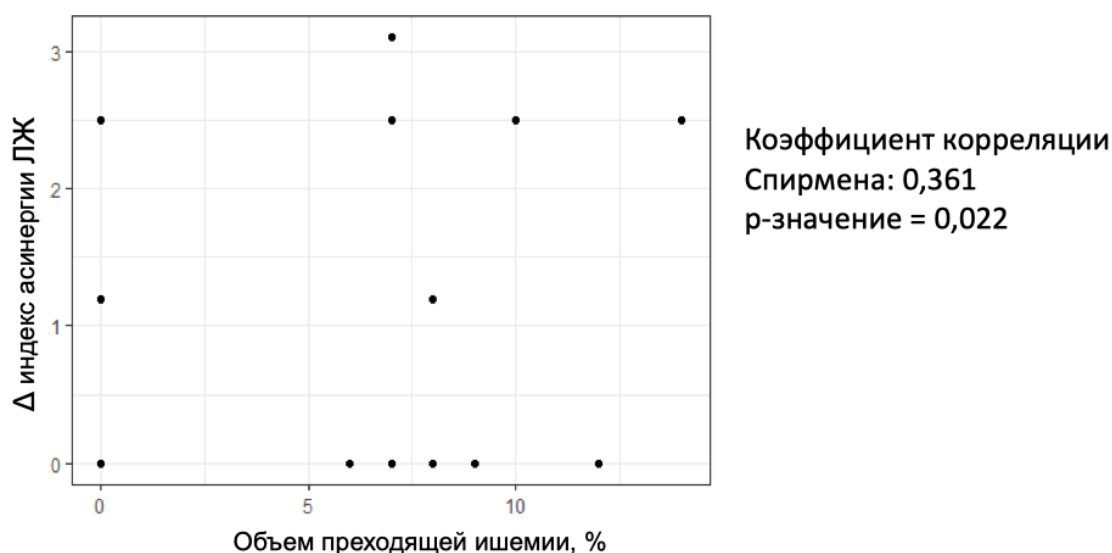


Рисунок 12. Отношение полученных значений индекса асинергии ЛЖ по данным стресс-Эхо-КГ и объема преходящей ишемии по данным ПКТ.

Проведено непосредственное сопоставление результатов визуальной и полуколичественной оценок ПКТ (таблица 7). При визуальном наличии преходящего дефекта перфузии и значении TPR <0,99 сопоставимость составила 11 из 16 пациентов (69 %), а в случае отсутствия дефекта перфузии и TPR \geq 0,99 – 23 из 24 пациентов (96%). Умеренное значение сопоставимости положительных результатов можно объяснить в целом невысокой специфичностью метода TPR (71%).

Таблица 7. Сопоставимость наличия дефекта перфузии по данным визуальной и полуколичественной оценок ПКТ.

ПКТ \ TPR	<0,99	\geq 0,99
дефект перфузии есть (n)	11	1
дефекта перфузии нет (n)	5	23

Примечания: TPR – transmural perfusion ratio; ПКТ – перфузионная компьютерная томография.

Также, для сопоставления объема переходящей ишемии при визуальной оценке со значениями TPR, была определена корреляционная зависимость. Коэффициент корреляции Спирмена составил $-0,750$ при $p = 0,000$, что говорит об обратной, высокой, статистически значимой корреляции (рисунок 13).

Между методами также был проведен посегментный анализ (таблица 8, 9). При анализе данных стресс-ЭхоКГ по всем пациентам ($n=40$), суммарно в каждую фазу (покой, нагрузка) оценивались 640 сегментов. При анализе данных ПКТ из расчета были исключены 16 сегментов ввиду наличия артефактов, суммарное количество сегментов для расчета составило 624.

При исследовании в покое ишемия по данным ПКТ выявлялась в 20 (3,1%) сегментах, по данным стресс-ЭхоКГ в 49 (7,6%) сегментах. Согласованность между методами отмечена в 15 из 49 сегментов (30,6%).

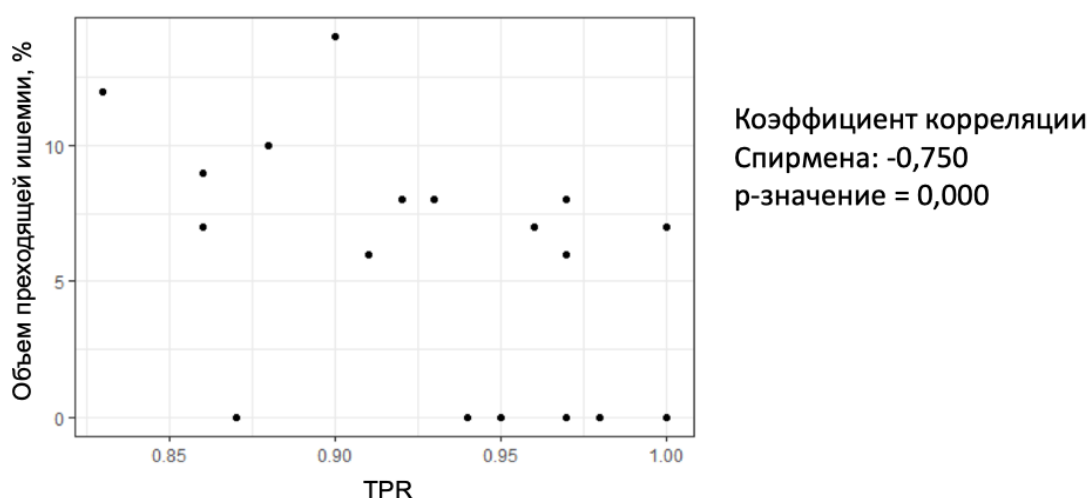


Рисунок 13. Отношение полученных значений объема переходящей ишемии и TPR.

При исследовании с нагрузкой ишемия по данным ПКТ выявлялась в 44 (7,3%) сегментах, по данным стресс-ЭхоКГ в 83 (13%) сегментах. Согласованность между методами отмечена в 21 сегменте (25,3%).

При исследовании по протоколу «нагрузка/покой» переходящая ишемия по

данным ПКТ выявлялась в 26 (4,2%) сегментов, по данным стресс-ЭхоКГ в 34 (5,3%) сегментах. Согласованность между методами отмечена в 7 сегментах из 34 (20,5%). Таким образом, стресс-ЭхоКГ чаще выявляла ишемию, чем ПКТ миокарда.

Таблица 8. Посегментное сравнение ПКТ миокарда и стресс-ЭхоКГ.

	Количество сегментов		
	Покой	Нагрузка	Протокол «нагрузка/покой»
Ишемия по данным ПКТ	20 (3,1%)	46 (7,4%)	26 (4,2%)
Ишемия по данным стресс-ЭхоКГ	49 (7,6%)	83 (13%)	34 (5,3%)
Количество совпавших сегментов ПКТ со стресс-ЭхоКГ	15 (30,6%)	22 (26,5%)	7 (20,5%)

Примечания: ПКТ – перфузионная компьютерная томография; стресс-ЭхоКГ – стресс-эхокардиография;

При анализе данных ОЭКТ по всем пациентам (n=25), суммарно в каждую фазу (покой, нагрузка) оценивались 425 сегментов. При анализе данных ПКТ из расчета были исключены 9 сегментов ввиду наличия артефактов, суммарное количество сегментов для расчета составило 416.

При исследовании в покое ишемия по данным ПКТ регистрировалась в 9 (2,2%) сегментах, по данным ОЭКТ в 16 (3,7%) сегментах. Согласованность между методами отмечена в 6 из 16 сегментов (37,5%).

При исследовании с нагрузкой ишемия по данным ПКТ регистрировалась в 24 (5,8%) сегментах, по данным ОЭКТ в 26 (6,1%) сегментах. Согласованность между методами отмечена в 8 из 26 сегментах (30,7%).

При исследовании по протоколу «нагрузка/покой» переходящая ишемия по данным ПКТ регистрировалась в 15 (3,6%) сегментов, по данным ОЭКТ в 10 (2,3%) сегментах. Согласованность между методами отмечена в 2 сегментах из 10

(21,8%).

Большое расхождение по выявленной преходящей ишемии между ПКТ и ОЭКТ объясняется малой выборкой и малым количеством положительных результатов метода ОЭКТ.

Таблица 9. Посегментное сравнение ПКТ и ОЭКТ миокарда.

	Количество сегментов		
	Покой	Нагрузка	Протокол «нагрузка/покой»
Ишемия по данным ПКТ	9 (2,2%)	24 (5,8%)	15 (3,6%)
Ишемия по данным ОЭКТ	16 (3,7%)	26 (6,1%)	10 (2,3%)
Количество совпавших сегментов ПКТ с ОЭКТ миокарда	6 (37,5%)	8 (30,7%)	2 (20%)

Примечания: ПКТ – перфузионная компьютерная томография; ОЭКТ – однофотонная эмиссионная компьютерная томография.

3.7. Сравнение диагностической значимости перфузионной компьютерной томографии миокарда и стресс-эхокардиографии по отношению к измерениям фракционного резерва кровотока

На следующем этапе исследования проведено сравнение показателей диагностической значимости визуальной и полуколичественной оценок ПКТ и стресс-ЭхоКГ по отношению к ФРК (таблица 10). Ввиду небольшой выборки пациентов с ОЭКТ, сравнение диагностической значимости с данным методом не проводилось.

Таблица 10. Диагностическая значимость стресс-ЭхоКГ, визуальной и полуколичественной оценок перфузии по данным КТ.

	Визуальная оценка ПКТ (n=40)	TPR (n=40)	Стресс- ЭхоКГ (n=40)
Чувствительность	58% [33,5; 79,7]	53% [28,9; 75,6]	53% [28,9; 75,6]
Специфичность	95% [76,2; 99,9]	71% [47,8; 88,7]	95% [76,2; 99,9]
ПЦПР	92% [61,5; 99,8]	62% [35,4; 84,8]	91% [58,7; 99,8]
ПЦОР	71% [51,3; 86,8]	62% [40,6; 81,2]	69% [49,2; 84,7]
ОДТ	77% [61,5; 89,2]	62% [45,8; 77,3]	75% [58,8; 87,3]

Примечания: ПКТ – перфузионная компьютерная томография; TPR – transmural perfusion ratio; стресс-ЭхоКГ – стресс-эхокардиография; ПЦПР – предсказательная ценность положительного результата; ПЦОР – предсказательная ценность отрицательного результата; ОДТ – общая диагностическая точность.

Наиболее высокую значимость в оценке преходящей ишемии показала визуальная оценка ПКТ. Наряду со стресс-ЭхоКГ, данная методика продемонстрировала высокую специфичность, однако чувствительность у обоих методов оказалась невысокая. Несмотря на сопоставимую со стресс-ЭхоКГ и визуальной оценкой ПКТ чувствительность TPR, общая диагностическая точность оказалась заметно ниже, в основном ввиду невысокой специфичности.

Далее была проведена попытка определить, существует ли статистически значимая разница между методами в показателях чувствительности, специфичности, ПЦПР, ПЦОР и общей диагностической точности, для чего были проведены множественные парные сравнения (таблица 11, 12, 13, 14, 15).

Таблица 11. Парные сравнения для чувствительности.

	Визуальная оценка ПКТ	TPR
TPR	1,000	-
Стресс-ЭхоКГ	1,000	1,000

Примечания: ПКТ – перфузионная компьютерная томография; TPR – transmural perfusion ratio; стресс-ЭхоКГ – стресс-эхокардиография;

Таблица 12. Парные сравнения для специфичности.

	Визуальная оценка ПКТ	TPR
TPR	0,196	-
Стресс-ЭхоКГ	1,000	0,196

Примечания: ПКТ – перфузионная компьютерная томография; TPR – transmural perfusion ratio; стресс-ЭхоКГ – стресс-эхокардиография;

Таблица 13. Парные сравнения для предсказательной ценности положительного результата.

	Визуальная оценка ПКТ	TPR
TPR	0,073	-
Стресс-ЭхоКГ	0,947	0,104

Примечания: ПКТ – перфузионная компьютерная томография; TPR – transmural perfusion ratio; стресс-ЭхоКГ – стресс-эхокардиография;

Таблица 14. Парные сравнения для предсказательной ценности отрицательного результата.

	Визуальная оценка ПКТ	TPR
TPR	0,159	-
Стресс-ЭхоКГ	0,744	0,639

Примечания: ПКТ – перфузионная компьютерная томография; TPR – transmural perfusion ratio; стресс-ЭхоКГ – стресс-эхокардиография;

Таблица 15. Парные сравнения для общей диагностической точности.

	Визуальная оценка ПКТ	TPR
TPR	0,124	-
Стресс-ЭхоКГ	1,000	0,453

Примечания: ПКТ – перфузионная компьютерная томография; TPR – transmural perfusion ratio; стресс-ЭхоКГ – стресс-эхокардиография;

Статистически значимых различий по каким-либо характеристикам сравниваемых методов выявить не удалось, критерии, в целом, оказались сопоставимы между собой. Отсутствие статистически значимых различий, вероятно, обусловлено малым объемом выборки пациентов.

3.8. Клинические примеры

Клинический пример №1

Больной Д. 69 лет госпитализирован в блок реанимации и интенсивной терапии с подозрением на ОКС. В течение 2х недель пациент отмечал дискомфорт за грудиной при ходьбе до 200 м, проходящий в покое. Больной без известного коронарного анамнеза. Артериальная гипертензия в течение 20 лет с максимальным уровнем АД до 180/100 мм рт ст. Сахарного диабета, ОНМК в анамнезе нет. Длительный стаж курения. На ЭКГ при поступлении синусовый ритм, без ишемической динамики. По данным ЭхоКГ зон нарушения локальной сократимости миокарда нет. По результатам анализов крови уровень тропонин не повышен. Таким образом, острый инфаркт миокарда был исключен. Для оценки состояния коронарного русла пациенту была проведена КТА КА. Выявлено атеросклеротическое поражение КА, 70 % стеноз проксимального сегмента ПНА.

С целью выявления преходящей ишемии больному была проведена ПКТ с ЧПЭС. Во время проведения ЧПЭС ангинозных болей, ишемической динамики на ЭКГ не отмечалось. При визуальной оценке выявлен преходящий дефект перфузии передней, переднебоковой локализации ЛЖ. По данным полуколичественной оценки – TPR также выявлены признаки дефекта перфузии передней, переднебоковой локализации ЛЖ (рисунок 14). На следующий день пациенту была проведена стресс-ЭхоКГ с ВЭМ, проба положительная. На высоте нагрузки возник преходящий гипокинез средних, верхушечных сегментов переднебоковой локализации (рисунок 15). По результатам ОЭКТ миокарда с нагрузкой выявлена достоверная преходящая ишемия средних, верхушечных сегментов, преимущественно передней локализации (рисунок 16).

При проведении КАГ подтвердилось наличие стеноза в ПНА. Значение ФРК исследуемого стеноза составило 0,75 (рисунок 17). Проведено стентирование ПНА, процедура прошла без осложнений. В последующем ангинозных болей не было.

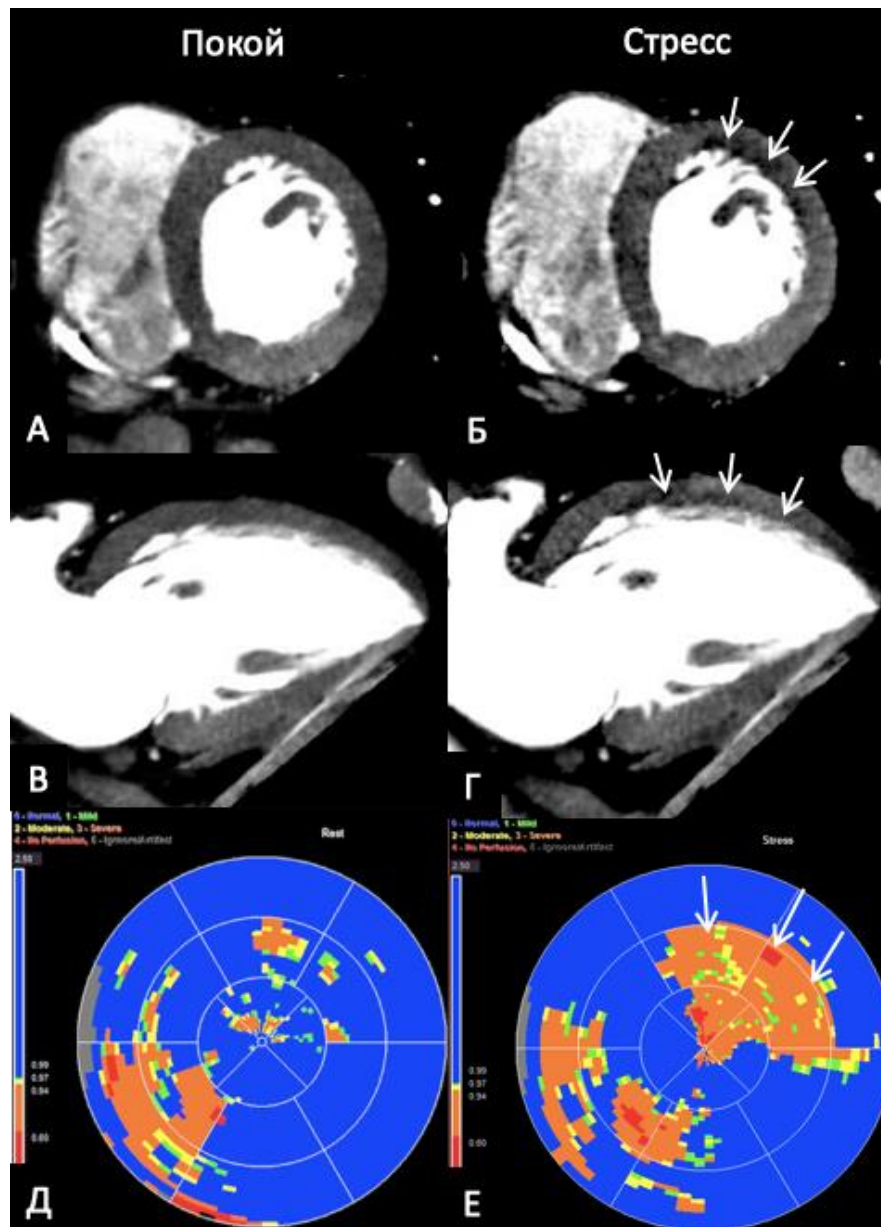


Рисунок 14. Пример наличия преходящего дефекта перфузии по данным ПКТ миокарда у больного Д. 69 лет с «пограничным» стенозом в ПНА.

На изображениях перфузионной компьютерной томографии (ПКТ) в покое (А, В) определяется равномерное контрастирование миокарда левого желудочка (ЛЖ). На фоне проведения ЧПЭС (Б, Г) наблюдается зона пониженного контрастирования (зона дефекта перфузии, стрелки) передней, переднебоковой локализации ЛЖ. Полярная карта коэффициента трансмуральной перфузии (TPR) демонстрирует выраженную преходящую ишемию (оранжевый цвет, стрелки) в средних, частично верхушечных сегментах передней и переднебоковой локализации (Е) и ее отсутствие в покое (синий цвет, Д). Наименьшее значение TPR в зоне дефекта перфузии составило 0,88.

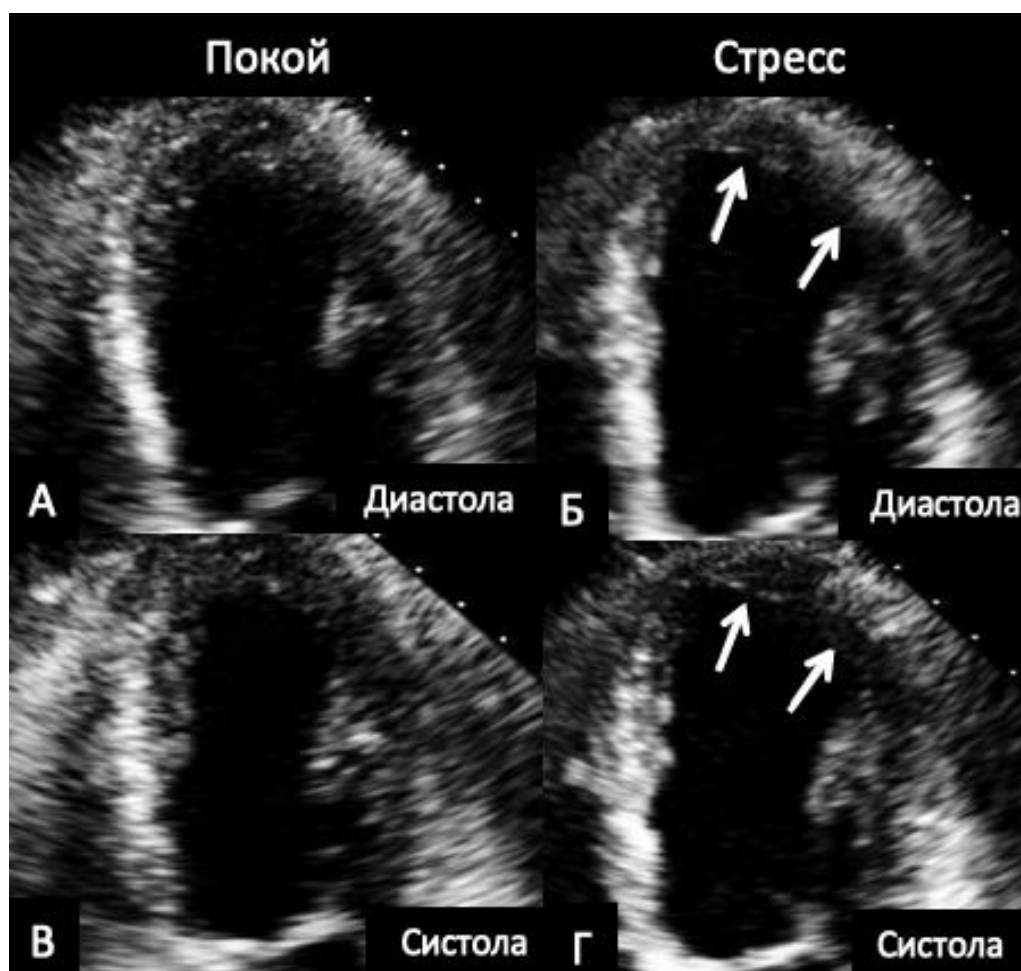


Рисунок 15. Пример положительной пробы стресс-ЭхоКГ у больного Д. 69 лет с «пограничным» стенозом в ПНА.

На эхокардиограмме в апикальной четырехкамерной позиции (А, В) отсутствуют зоны нарушения локальной сократимости левого желудочка (ЛЖ) в покое. На пике нагрузки (Б, Г) определяется зона гипокинеза передней, переднебоковой локализации ЛЖ (стрелки).

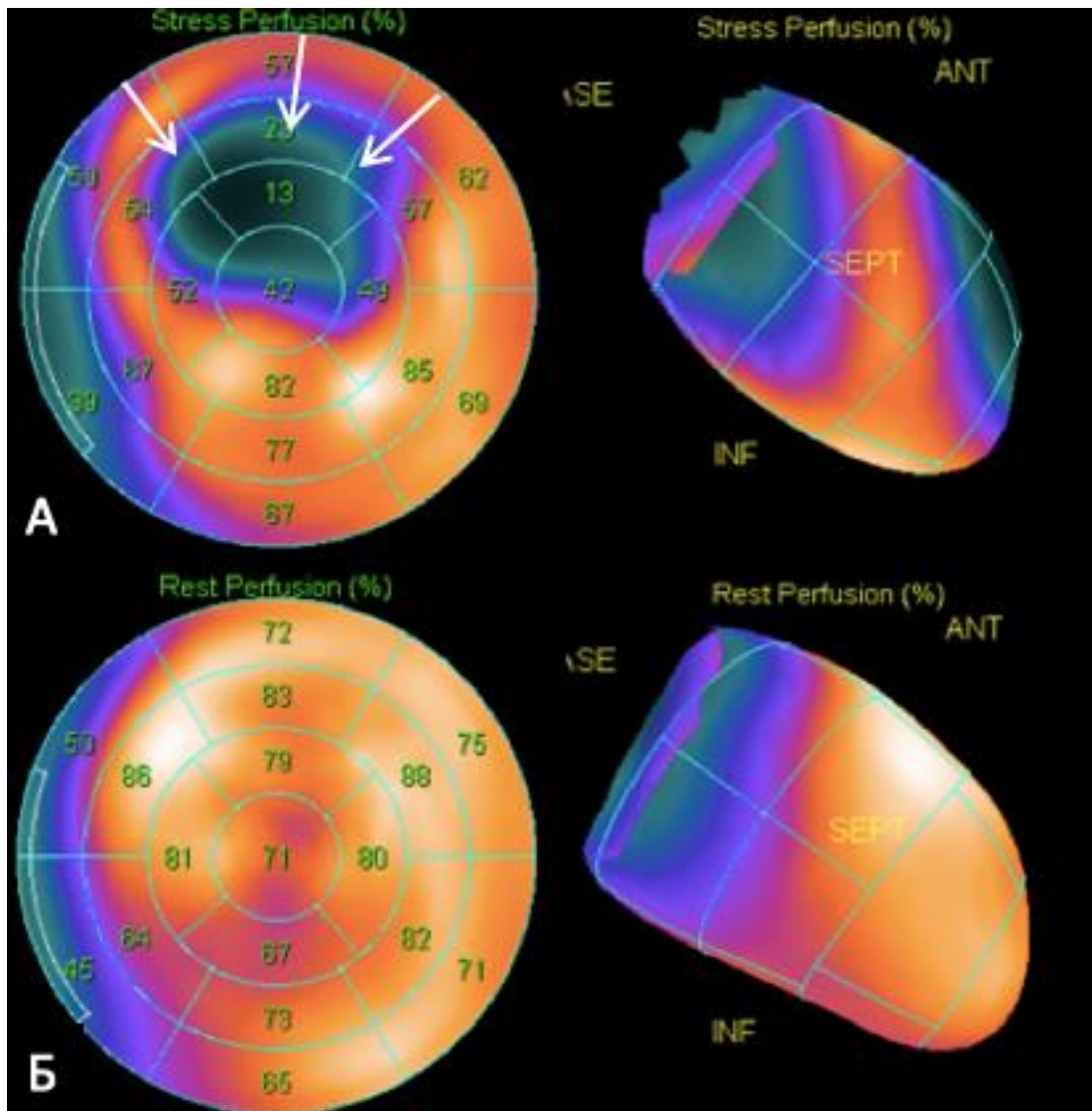


Рисунок 16. Пример положительного результата ОЭКТ миокарда с нагрузкой у больного Д. 69 лет с «пограничным» стенозом в ПНА.

На томосцинтиграммах в покое и после пробы с физической нагрузкой визуализируется миокард левого желудочка (ЛЖ). Полярная карта однофотонной эмиссионной компьютерной томографии (ОЭКТ) миокарда ЛЖ на нагрузке (А) отображает дефект перфузии средних, верхушечных сегментов, преимущественно передней локализации (стрелки). На полярной карте ОЭКТ миокарда ЛЖ в покое (Б) распределение РФП неравномерное, но без достоверных признаков ишемии. SSS (summed stress score) – 26, SRS (summed rest score) - 2, SDS (summed difference score) - 24.

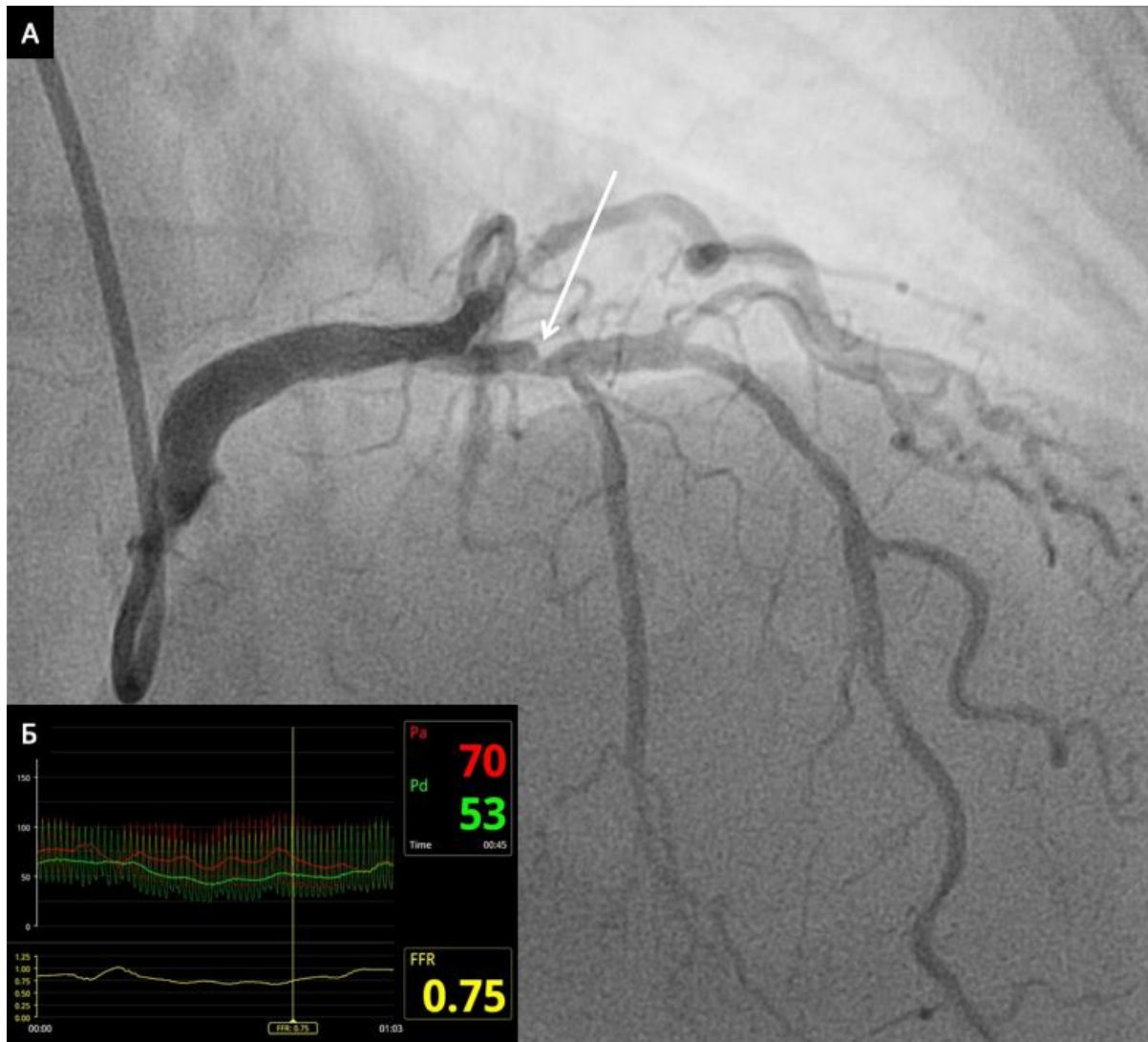


Рисунок 17. КАГ с измерением ФРК у больного Д. 69 лет с «пограничным» стенозом в ПНА.

На коронарограмме (А) визуализируется 70% стеноз проксимального сегмента передней нисходящей артерии (стрелка). Фракционный резерв кровотока (ФРК; Б) составил 0,75, что свидетельствует о гемодинамической значимости стеноза.

Данный пример демонстрирует возможность применения ПКТ миокарда в дополнение к КТА КА как точных методов диагностики больного с подозрением на ОКС. У больного одновременно была выявлена как локализация стеноза, так и его функциональная значимость. Отмечается сопоставимость ПКТ миокарда по наличию и локализации преходящей ишемии с другими широко используемыми неинвазивными методами диагностики – стресс-ЭхоКГ и ОЭКТ миокарда.

Клинический пример №2

Больной В. 62 лет госпитализирован в блок реанимации и интенсивной терапии с ОИМ с подъемом сегмента ST передней локализации, через 2 часа от начала болей. У пациента в течение 6 месяцев отмечалась клиническая картина стенокардии напряжения на уровне II ФК. Артериальная гипертония в течение 15 лет с максимальным уровнем АД до 200/100 мм рт ст. Сахарного диабета, ОНМК в анамнезе нет. На ЭКГ при поступлении синусовый ритм, подъем сегмента ST в I, V1-V3, депрессия в III, aVF. По данным ЭхоКГ зона нарушения локальной сократимости верхушечной локализации. Экстренно была выполнена КАГ с последующим стентированием дистального сегмента ПНА – инфаркт-связанной артерии. На ЭКГ после процедуры отмечена полная резолюция сегмента ST, по данным ЭхоКГ на 5е сутки зон нарушения локальной сократимости нет.

Помимо острой окклюзии ПНА, был выявлен 70% стеноз среднего сегмента ПКА. С целью верификации преходящей ишемии больному была проведена ПКТ с ЧПЭС. Во время проведения ЧПЭС ангинозных болей, ишемической динамики на ЭКГ не отмечалось. При визуальной оценке выявлен преходящий дефект нижней локализации. По данным полуколичественной оценки – TPR также выявлены признаки дефекта перфузии нижней локализации (рисунок 18). В последующем пациенту были проведены стресс-ЭхоКГ с ВЭМ (рисунок 19), ОЭКТ миокарда с нагрузкой (рисунок 20) – данных за преходящую ишемию не получено. При измерении ФРК исследуемого стеноза показатель составил 0,78 (рисунок 21). Проведено стентирование ПКА, процедура прошла без осложнений. После ЧКВ ангинозных болей у пациента не отмечалось.

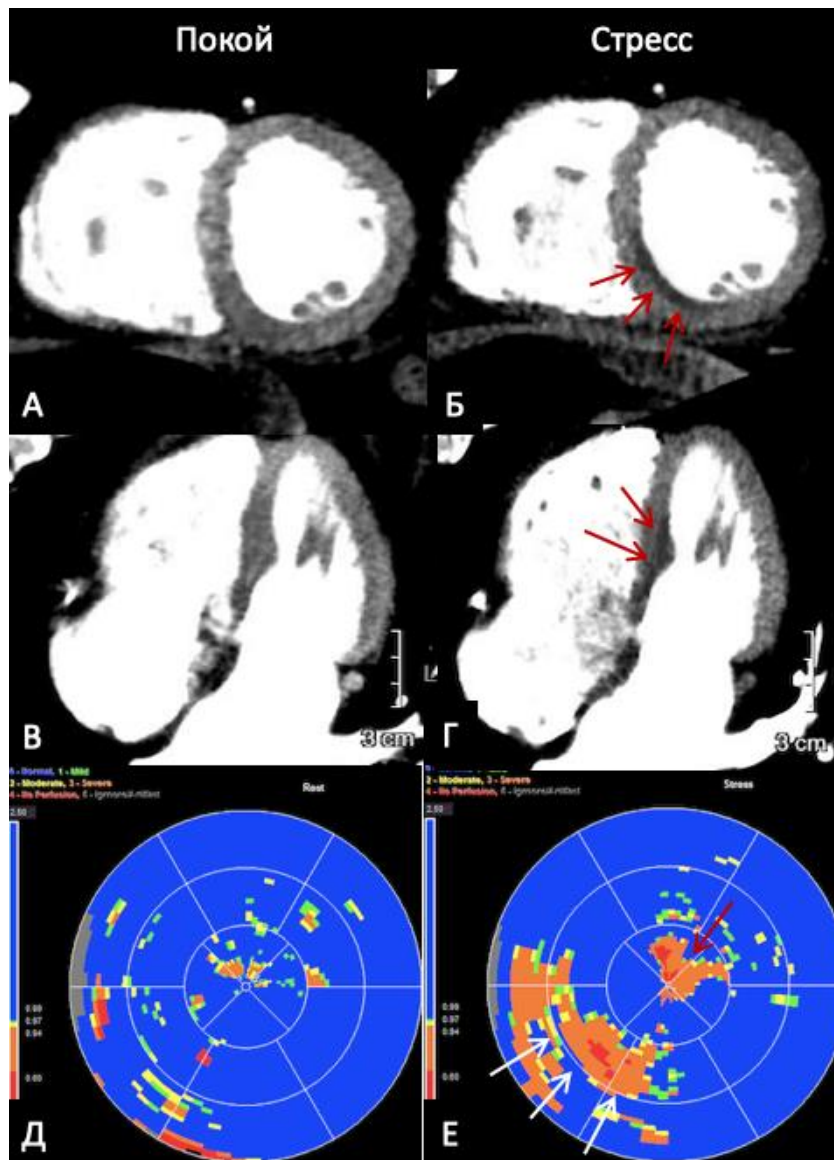


Рисунок 18. Пример наличия переходящего дефекта перфузии по данным ПКТ миокарда у больного В. 62 лет с «пограничным» стенозом в ПКА.

На изображениях перфузионной компьютерной томографии (ПКТ) в покое (А, В) определяется равномерное контрастирование миокарда левого желудочка (ЛЖ). На фоне проведения ЧПЭС (Б, Г) определяется зона пониженного контрастирования (зона дефекта перфузии, стрелки) нижней локализации ЛЖ. Полярная карта коэффициента трансмуральной перфузии (TPR) демонстрирует выраженную переходящую ишемию (оранжевый цвет, белые стрелки) в средних, частично базальных сегментах нижнеперегородочной стенки (Е) и ее отсутствие в покое (синий цвет, Д). Наименьшее значение TPR в зоне переходящего дефекта перфузии составило 0,92. Также обращает на себя внимание минимальные признаки ишемии (красная стрелка, Е), в зоне «свежего» инфаркт миокарда.

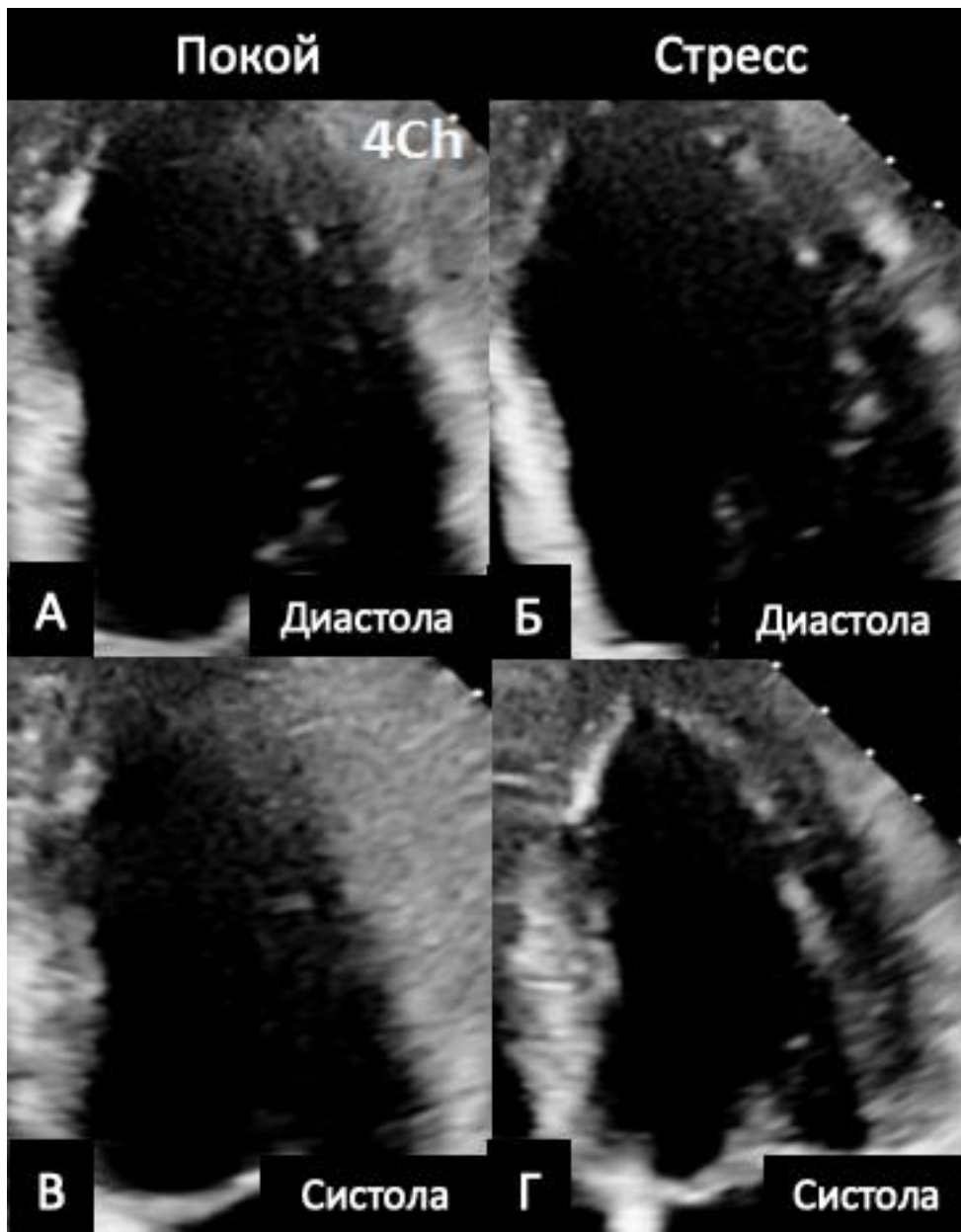


Рисунок 19. Пример отрицательной пробы стресс-ЭхоКГ у больного В. 62 лет с «пограничным» стенозом в ПКА.

На эхокардиограмме в апикальной четырехкамерной позиции отсутствуют зоны нарушения локальной сократимости левого желудочка (ЛЖ) как в покое (А, В), так и на высоте нагрузки (Б, Г), что свидетельствует об отрицательной пробе на выявление преходящей ишемии.

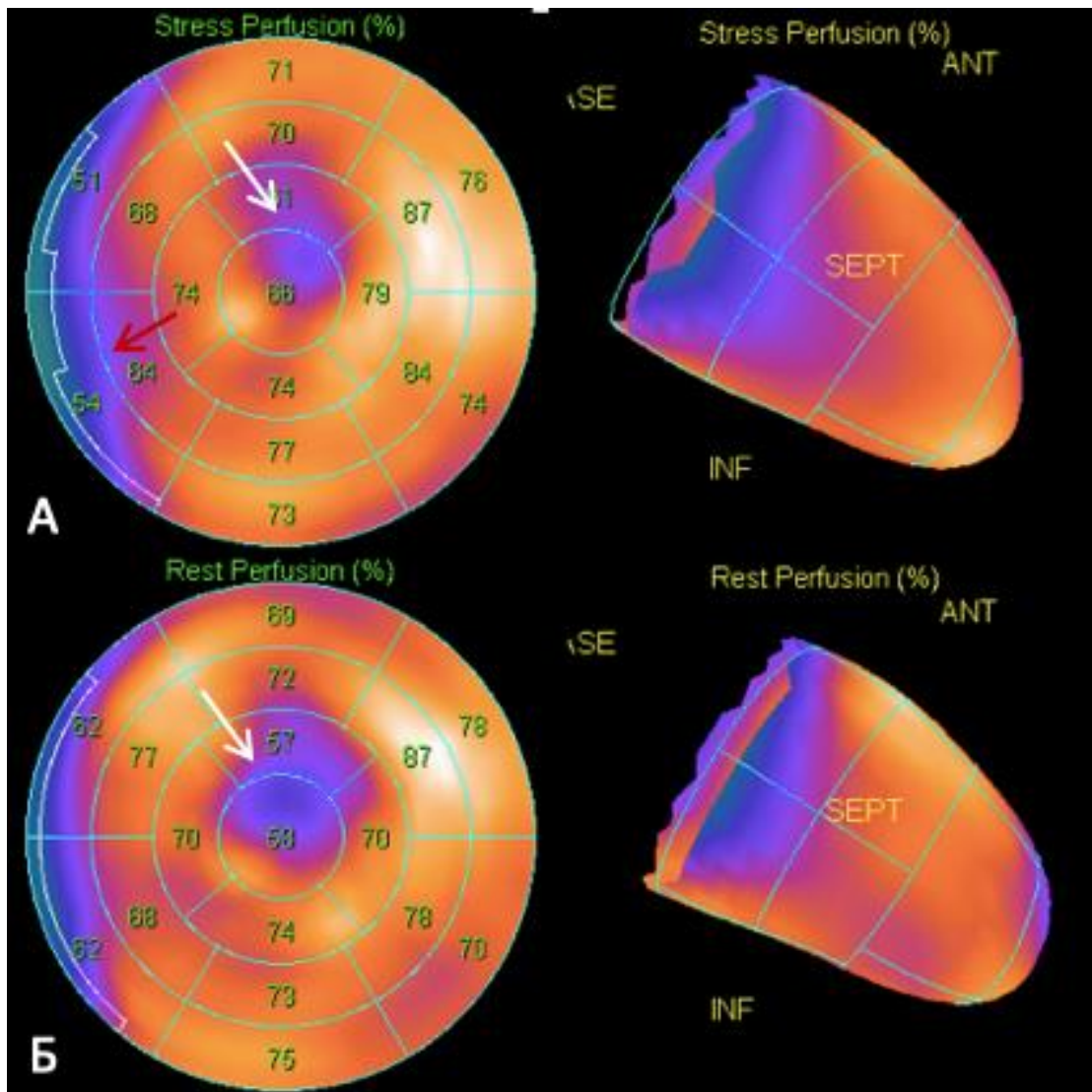


Рисунок 20. Пример отрицательного результата ОЭКТ миокарда с нагрузкой у больного В. 62 лет с «пограничным» стенозом в ПКА.

На томосцинтиграммах в покое и после пробы с физической нагрузкой визуализируется миокард левого желудочка (ЛЖ) сердца. Полярная карта однофотонной эмиссионной компьютерной томографии (ОЭКТ) миокарда ЛЖ на нагрузке (А) отображает снижение перфузии верхушки и верхушечных сегментов передней стенки (белая стрелка). Также отмечаются минимальные признаки снижения перфузии базальных, средних сегментов нижнеперегородочной стенки (4 %, красная стрелка). При сопоставлении данных в покое (Б) и после пробы с физической нагрузкой (А) - признаки мелкоочагового фиброза верхушки ЛЖ (белые стрелки), начальные признаки снижения кровоснабжения нижней стенки (А, красная стрелка) SSS (summed stress score) – 9, SRS (summed rest score) - 12, SDS (summed difference score) - 3.

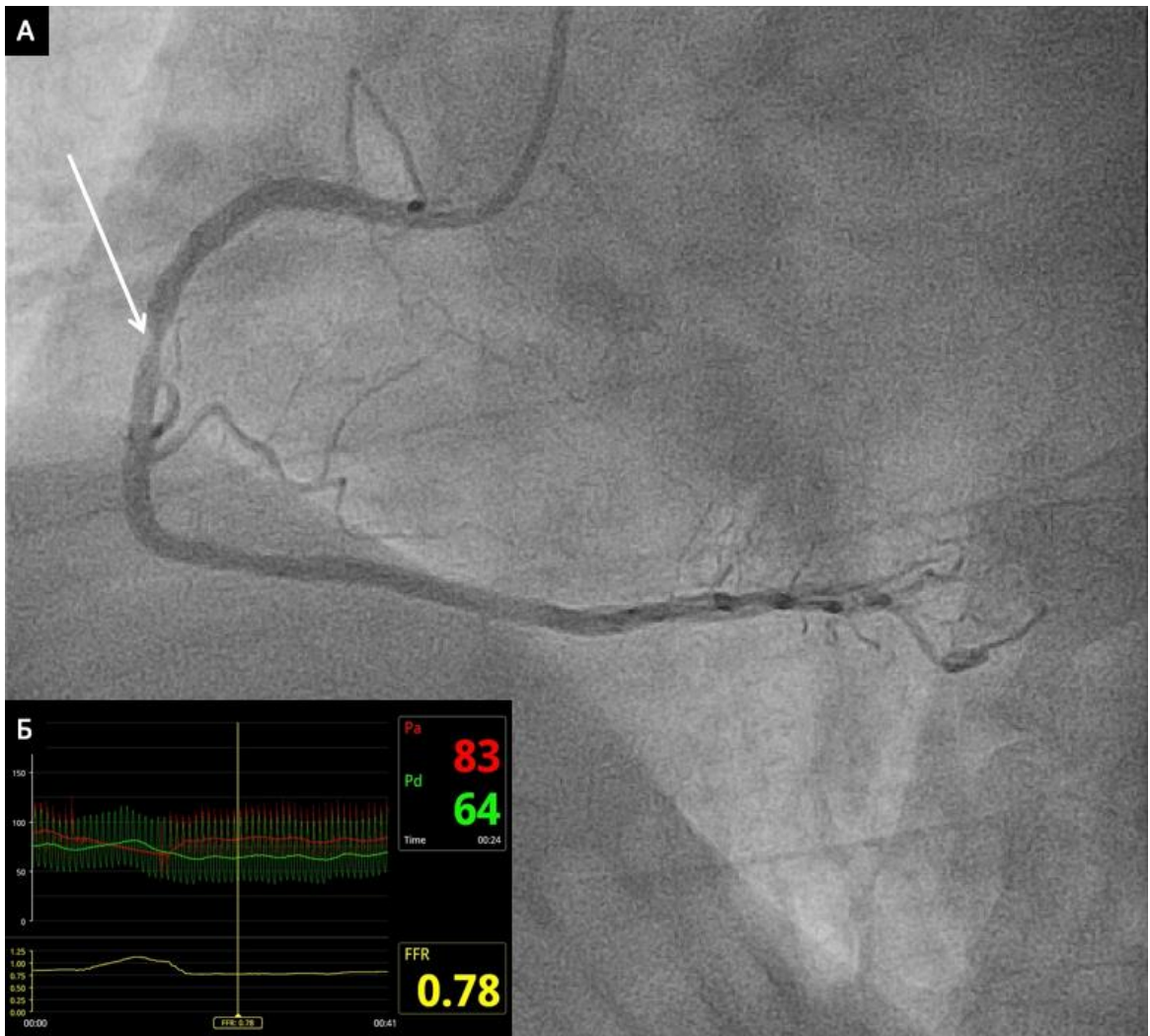


Рисунок 21. КАГ измерением ФРК у больного В. 62 лет с «пограничным» стенозом в ПКА.

На коронарограмме (А) визуализируется 70% стеноз среднего сегмента правой коронарной артерии (стрелка). Фракционный резерв кровотока (ФРК; Б) составил 0,78, что свидетельствует о гемодинамической значимости стеноза.

В данном клиническом примере показано, что с помощью ПКТ выявлена преходящая ишемия миокарда. При проведении стресс-ЭхоКГ проба оказалась отрицательная, а по данным ОЭКТ выявлены лишь признаки начальной ишемии, не достигающие диагностических критериев. Данный случай хорошо демонстрирует диагностические возможности и преимущества ПКТ при «пограничном» характере стеноза, когда наличие ишемии не так очевидно, а показатель ФРК находится в «серой» зоне. Также можно отметить наличие дефекта

перфузии в зоне острого инфаркта миокарда, как по данным ПКТ, так и ОЭКТ при отсутствии нарушений локальной сократимости по данным ЭхоКГ. Данный феномен отражает механизм ишемического каскада, когда нарушения перфузии предшествуют нарушениям сократимости стенок ЛЖ, и свидетельствует о микроциркуляторных нарушениях, несмотря на своевременную реваскуляризацию инфаркт-связанной артерии.

Клинический пример №3

Больная А. 55 лет госпитализирована в блок реанимации и интенсивной терапии с подозрением на ОКС. В течение недели накануне госпитализации больная отмечала дискомфорт в левой половине грудной клетки при интенсивных физических нагрузках, проходящий в покое. Пациентка без известного коронарного анамнеза. Артериальная гипертония в течение 5 лет с максимальным уровнем АД до 160/90 мм рт ст. Сахарного диабета, ОНМК в анамнезе нет. На ЭКГ при поступлении синусовый ритм, без ишемической динамики. По данным ЭхоКГ зон нарушения локальной сократимости миокарда нет. По результатам анализов крови уровень тропонина не повышен. Таким образом, острый инфаркт миокарда был исключен.

Для оценки состояния коронарного русла пациентке была проведена КТА КА. Выявлено атеросклеротическое поражение КА, 60 % стеноз среднего сегмента ПКА. С целью выявления преходящей ишемии больной была проведена ПКТ с ЧПЭС. Во время проведения ЧПЭС ангинозных болей, ишемической динамики на ЭКГ не отмечалось. При визуальной оценке дефектов перфузии не выявлено. При полуколичественной оценке – TPR также признаков нарушения перфузии не обнаружилось (рисунок 23). Проведены стресс-ЭхоКГ с ВЭМ, ОЭКТ миокарда с нагрузкой – данных за преходящую ишемию не получено.

При проведении КАГ подтвердилось наличие стеноза в ПКА. Значение ФРК составило 0,84 (рисунок 24). Таким образом, диагноз «ИБС» был исключен.

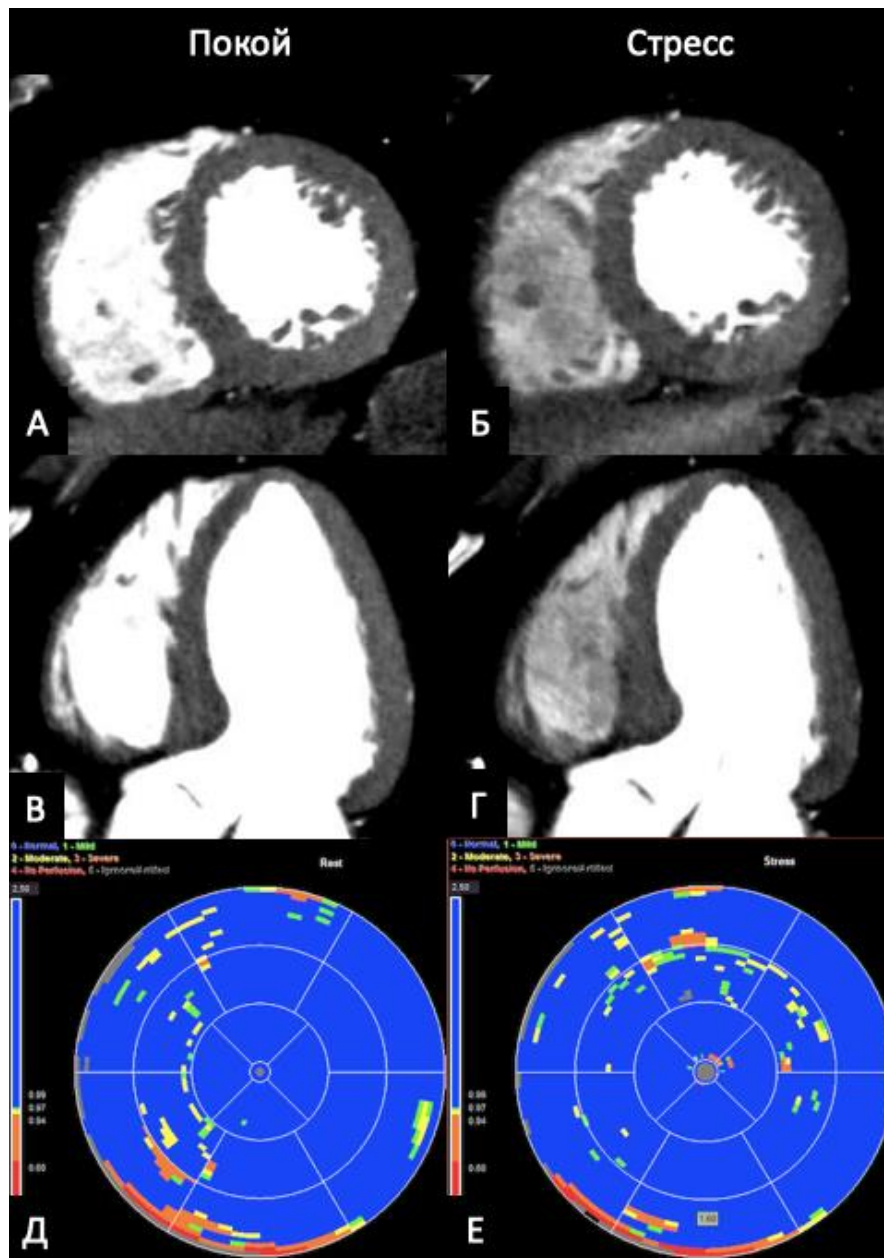


Рисунок 23. Пример отсутствия преходящего дефекта перфузии по данным ПКТ миокарда у больной А. 55 лет с «пограничным» стенозом в ПКА.

На изображениях перфузионной компьютерной томографии (ПКТ) в покое (А, В) определяется равномерное контрастирование миокарда левого желудочка (ЛЖ). На фоне проведения ЧПЭС (Б, Г) преходящих дефектов перфузии не выявлено. Полярная карта коэффициента трансмуральной перфузии (TPR) также демонстрирует отсутствие дефектов перфузии как в покое (Д), так и при нагрузке (Е).

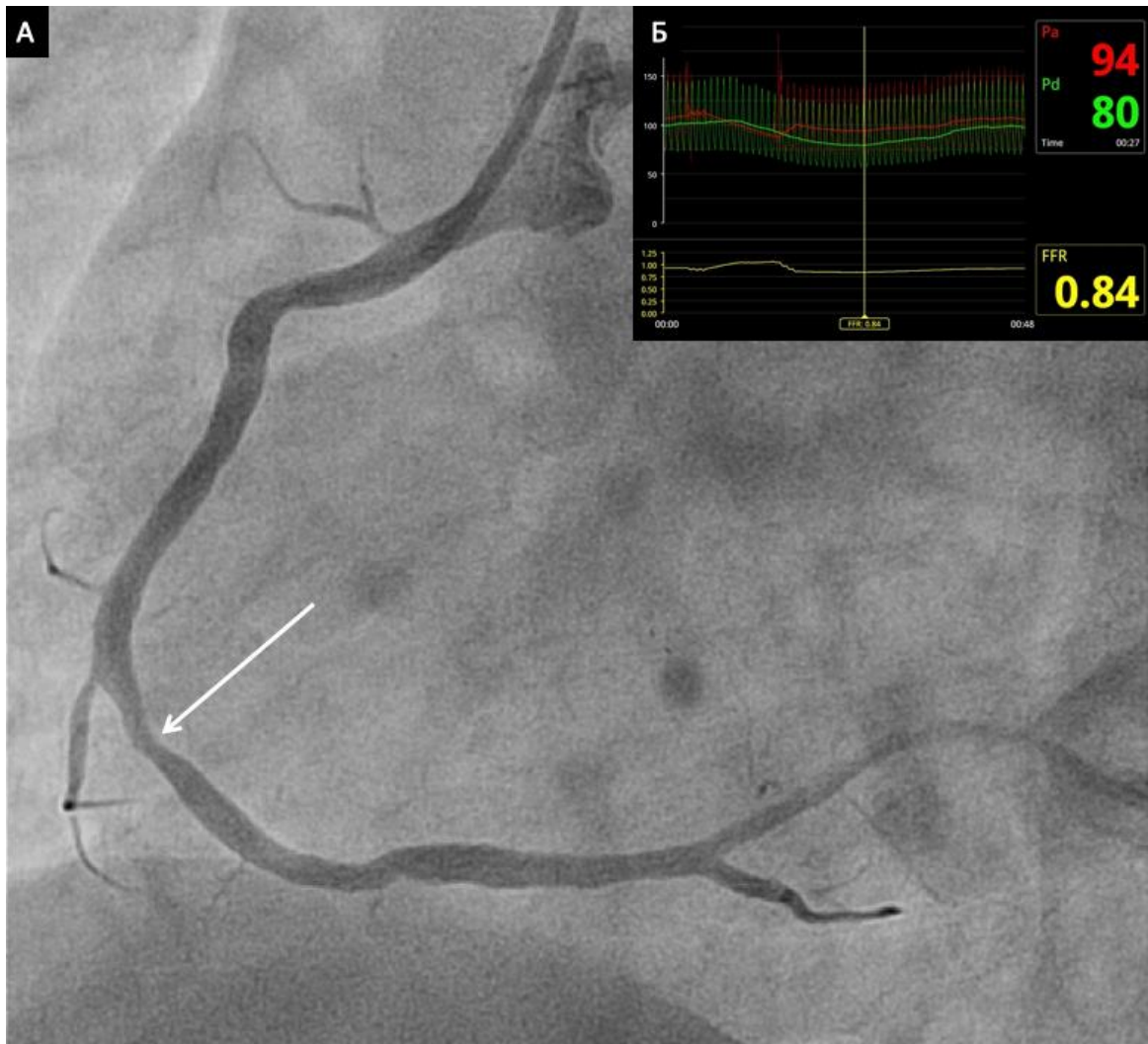


Рисунок 24. КАГ измерением ФРК у больной А. 55 лет с «пограничным» стенозом в ПКА.

На коронарограмме (А) визуализируется 60% стеноз среднего сегмента правой коронарной артерии (стрелка). Фракционный резерв кровотока (ФРК; Б) составил 0,84, что говорит о гемодинамической незначимости стеноза.

В данном клиническом случае демонстрируется высокая согласованность отрицательного результата по данным ПКТ с другими неинвазивными методами диагностики. Оценка перфузии на фоне ЧПЭС позволила одновременно оценить функциональную значимость стеноза и исключить «ИБС» у пациентки, что позволяет сократить ее время нахождения в стационаре.

Измерение ФРК подтвердило отсутствие заболевания у пациентки.

Глава 4. ОБСУЖДЕНИЕ РЕЗУЛЬТАТОВ ИССЛЕДОВАНИЯ

Для диагностики пациентов с подозрением на ИБС/ОКС в настоящее время доступны как инвазивные, так и неинвазивные методы визуализации, позволяющие оценить анатомические и функциональные характеристики изменений в коронарных артериях. Инвазивное измерение ФРК считается эталонным методом оценки гемодинамической значимости стенозов коронарных артерий и определения показаний к реваскуляризации миокарда [9]. В реальной клинической практике с целью выявления ишемии чаще используются неинвазивные тесты, прежде всего стресс-ЭхоКГ и ОЭКТ миокарда с нагрузкой. Это обусловлено доступностью данных методик, хорошей диагностической значимостью и практической ценностью. С другой стороны, ограничения методов являются ряд технических аспектов, плохая визуализация, а в случае со стресс-ЭхоКГ, зависимость результатов от опыта оператора [82]. КТА КА, в свою очередь, позволяет с высокой точностью исключить наличие выраженного атеросклероза КА, особенно у пациентов низкого и среднего групп риска, однако метод ограничен в оценке гемодинамической значимости стенозов. Таким образом, выбор того или иного метода диагностики может быть затруднителен, ввиду наличия специфических преимуществ и недостатков.

Использование ПКТ в дополнении к КТА делает метод универсальным, позволяя неинвазивно оценить коронарную анатомию, наличие и локализацию преходящей ишемии. Ограничением использования данной методики на территории РФ является отсутствие регистрации большинства фармакологических стресс-агентов.

В данном исследовании были изучены диагностические возможности ПКТ в сочетании со стресс-тестом с ЧПЭС у больных с «пограничными» стенозами в КА. Оценена диагностическая значимость ПКТ по отношению к результатам измерений ФРК. Кроме того, результаты ПКТ были сопоставлены с другими неинвазивными методами диагностики ишемии: стресс-ЭхоКГ и ОЭКТ миокарда с нагрузкой.

4.1. Протокол проведения перфузионной компьютерной томографии с чреспищеводной электрокардиостимуляцией

В нашем исследовании протокол ПКТ-визуализации включал оценку перфузии миокарда как в покое, так и на фоне нагрузки. Хотя в настоящий момент отсутствуют единые стандартизированные протоколы исследования, в литературе описаны два протокола: «покой/стресс» и «стресс/покой». У каждого из них имеются свои преимущества и недостатки. Выбор того или иного протокола зависит от предтестовой вероятности наличия заболевания у пациента.

В данной работе отсутствовала дифференцировка больных по предтестовой вероятности наличия ИБС, так как включались больные с уже доказанным наличием поражения КА, требующим верификации ишемии. Так, согласно протоколу «покой/стресс», проводился скрининг среди больных с подозрением на ОКС и с наличием «пограничных» стенозов в КА. Это позволяло исключить фазу стресса в случае отсутствия коронарного атеросклероза, и, как следствие – дополнительного облучения и введения контраста. Однако, фаза стресса, как правило, проводилась только на следующий день. Такой подход нивелировал минусы протокола «покой/стресс», поскольку фаза «стресса» уже проводилась на «чистом» фоне, без вероятности наличия остаточного контрастирования, что могло повлиять на интерпретацию результатов. Несмотря на это, полученные данные лишней раз позволяют судить о том, что протокол «покой/стресс» применим к больным с низкой предтестовой вероятностью наличия ИБС. В исследовании Brian S. Ko и соавт. были изучены диагностические возможности комбинации КТА КА и ПКТ в сравнении с ФРК [142]. Особенностью данного исследования явилось то, что в отличие от большинства других, были включены пациенты с подозрением на ИБС. По результатам, протокол ПКТ «покой/стресс» позволил исключить проведение фазы стресса при наличии стенозов менее 50 %, а ПЦОР для КТА КА при сравнении с последующей КАГ и измерением ФРК составила 97%.

Протокол «стресс/покой», в свою очередь, который использовался у группы больных с ОИМ и выявленным «пограничным» стенозом, позволяет достоверно

оценивать перфузию, без остаточного контрастирования и возможной необходимости приема бета-блокаторов в фазе покоя. В рандомизированном многоцентровом исследовании (n=110), выполненном R.C. Cury и соавт. на 6 различных типах компьютерных томографов, исследовалась диагностическая значимость ПКТ [45]. При проведении исследования, использовался протокол стресс/покой, так как критерием включения больных было наличие известной ИБС. Пациенты были распределены на 2 группы в зависимости от очередности проведения исследований ПКТ и ОЭКТ. По результатам, ПКТ не уступила ОЭКТ в обнаружении или исключении преходящей ишемии: чувствительность комбинации КТА/ПКТ составила 90%, специфичность 84%, Визуализация с помощью ПКТ повышала общую диагностическую точность КТА КА с 69 до 85% в основном за счет снижения частоты ложноположительных результатов КТА КА.

Во всех опубликованных исследованиях ПКТ использовались вазодилататоры в качестве стресс-агентов. В нашей работе впервые изучена возможность использования ПКТ в сочетании с ЧПЭС.

Преимуществом использования ЧПЭС является безопасность, отсутствие побочных эффектов, в том числе неконтролируемой тахикардии. Так, в исследовании Ko, S.M., и соавт. в котором оценивалась диагностическая значимость ДЭКТ с использованием аденозина в качестве стресс-теста, средняя ЧСС до начала пробы составляла 61 ± 8 , после - 70 ± 11 [48]. Подобные колебания ЧСС также наблюдались в исследовании Cury RC A. и соавт. При использовании дипиридамола в качестве стресс-агента, до пробы ЧСС составляла 64 ± 9 , после - 82 ± 12 [143]. В нашем исследовании значения ЧСС в покое и после стресса составили $61 \pm 4,3$, и- $65 \pm 6,4$ и соответственно. В случае с КТ это является важным фактором, так как при высокой ЧСС возможно появление артефактов изображений.

Однако и в случае использования ЧПЭС, помимо наличия противопоказаний, имеются свои недостатки. Стимуляция может субъективно плохо переноситься пациентом, в отдельных случаях невозможно завести зонд-электрод ввиду повышенного рвотного рефлекса, В исследовании Chung-Yin Lee и соавт., (n=104) где оценивались диагностические возможности стресс-ЭхоКГ с ЧПЭС, данный вид

нагрузочного теста продемонстрировал хорошую сопоставимость с результатами пробы с добутамином [144]. Однако 23% пациентам, которым проводилась ЧПЭС, потребовалась в/в введение мидазолама. Также возможны трудности с навязыванием ритма, в том числе связанные с ранним достижением точки Венкебаха. В таком случае требуется введение атропина сульфата, у которого имеются свои противопоказания и побочные эффекты.

Важно отметить, что мы использовали усовершенствованный протокол ЧПЭС, позволяющий, по сравнению со стандартным, провести исследование в более щадящем для пациента режиме за счет уменьшения продолжительности пробы при достоверном увеличении диагностической точности исследования [116].

К минусам использования ЧПЭС при ПКТ можно отнести необходимость нахождения врача, проводящего пробу, непосредственно у стола компьютерного томографа во время сканирования. Технические улучшения аппаратов для проведения ЧПЭС, позволяющие дистанционно прекращать стимуляцию, могут решить эту проблему.

4.2. Диагностическая значимость перфузионной компьютерной томографии миокарда с чреспищеводной электрокардиостимуляцией по отношению к измерениям фракционного резерва кровотока

В нашей работе визуальная оценка ПКТ, по отношению к результатам инвазивного измерения ФРК, показала достаточно высокую специфичность - 95%, ПЦПР - 92%, но значение чувствительности и ПЦОР оказались умеренными - 58% и 71% соответственно при общей диагностической точности 77%. В работах, оценивающих диагностическую значимость ПКТ, отмечались более высокие показатели чувствительности и ПЦПР. Такую разницу можно объяснить рядом отличий в дизайне исследований [145].

Так, в многоцентровом исследовании CORE 320 (n=381) [43] в анализе с

расчетом на пациента чувствительность КТА/ПКТ по сравнению с КАГ/ОЭКТ составила 78%, специфичность 73%, ПЦПР 64%, ПЦОР 85%. При сравнении ПКТ с ОЭКТ в обнаружении дефектов перфузии чувствительность, специфичность, ПЦПР, ПЦОР составили 75%, 54%, 63%, 68% соответственно. Вместе с тем, ОЭКТ миокарда с нагрузкой не является «золотым» стандартом в обнаружении ишемии. Выбор данной методики в качестве референтной был основан на широкой доступности и высокой диагностической значимости, однако авторы исследования отмечают, что оценка диагностической значимости ПКТ могла бы быть более объективна при использовании ФРК в качестве эталонного метода.

В мета-анализе, проведенном в 2019 году, сообщается о чувствительности 77% (73%-80%) ПКТ при сравнении с измерениями ФРК [146]. Стоит отметить, что при анализе ПКТ в этих исследованиях использовали в том числе динамическую ПКТ. Ее особенность заключается в том, что она позволяет провести более точную, количественную оценку перфузии миокарда в сравнении со статической ПКТ, используемой в нашем исследовании. Так, Grief M. и соавт. сообщили о чувствительности 95% и специфичности 74% для динамической ПКТ при сравнении с результатами ФРК [147]. Объединять две методики оценки дефекта перфузии для суммарной оценки чувствительности ПКТ не вполне корректно. Недостатком мета-анализа является и включение исследований с различным типом компьютерных томографов, имеющих разное временное разрешение, что влияет на качество получаемого изображения, и, как следствие, интерпретацию результатов.

По данным мета-анализа, объединившего данные исследований КТА, ПКТ и КТ-ФРК в выявлении гемодинамически значимых стенозов по сравнению с инвазивной оценкой ФРК, чувствительность ПКТ в выявлении ишемии при анализе на сосуд составила 83% [148]. В этой работе также совместно анализировались исследования со статической и динамической ПКТ. Еще одной особенностью проведенных исследований является то, что использовалось разное пороговое значение ФРК: 0,8 и 0,75. Согласно рекомендациям ЕОК по реваскуляризации миокарда 2018 года, гемодинамически значимым стеноз считается при значении ФРК $<0,80$ [9]. На этот уровень мы ориентировались в

своей работе. Однако для выявления поражения, обуславливающего более тяжелую ишемию, имеющую серьезное прогностическое значение, часто используется порог ФРК $<0,75$ [10]. В нашем исследовании, при проведении корреляционного анализа, была выявлена обратная, статистически значимая корреляционная зависимость между объемом преходящей ишемии и значениями ФРК. Исходя из этого, можно предположить, что значение ФРК в «серой зоне» (0,75-0,8) ассоциировано с меньшим объемом ишемии, и, как следствие, с ее возможной недооценкой при анализе перфузии миокарда.

Принципиальной особенностью исследований по оценке диагностической значимости ПКТ в сравнении с ФРК [142] является включение больных со стенозами коронарных артерий более 50% без ограничений верхнего значения степени сужения. В нашей работе мы изучали больных с так называемыми «пограничными» (50-75 %) стенозами. Такой выбор дизайна исследования был обусловлен тем, что именно у этой категории больных уточнение гемодинамической значимости стенозов представляет наибольший практический интерес, особенно в случаях, когда клиническая картина и данные инструментальных/лабораторных методов исследования вызывают сомнения относительно наличия ИБС.

Кроме того, во многих исследованиях, анализирующих диагностические возможности ПКТ, метод изучался в комбинации с оценкой степени стеноза. Критерием гемодинамической значимости стеноза являлось его значение $\geq 50\%$ по данным КТА и/или соответствующий дефект перфузии по данным ПКТ. Поэтому, в случае сомнительного дефекта перфузии, решение о наличии или отсутствии ишемии можно принять на основании локализации и характера стенозов в коронарных артериях. При таком подходе в большинстве исследований совместный анализ данных КТА и ПКТ показывал более высокую чувствительность, чем при оценке только ишемии по данным ПКТ [149].

Хотя в нашей работе специфичность метода при визуальной оценке оказалась высокой, стоит отметить, что микрососудистая дисфункция, в случае сравнения результатов с измерениями ФРК, может быть принята за ложноположительный

результат. Наличие артефактов на изображениях также может быть причиной ошибочных положительных результатов.

В ходе полуколичественного анализа перфузии, ROC-анализ показал, что использование порогового значения TPR 0,99 обеспечивает самый сбалансированный показатель чувствительности и специфичности, со значениями 53% и 71% соответственно. ПЦПР и ПЦОР составили 62 %.

Так, в ряде работ также было рекомендовано использование порогового значения TPR $<0,99$. R.T. George и соавт. опубликовали работу, в которой оценивались диагностическая значимость КТА и ПКТ [35]. В качестве референтных методик выступили КАГ и ОЭКТ. При анализе с расчетом на артерию/зону кровоснабжения в сравнении с ОЭКТ, чувствительность и специфичность для порогового значения TPR $<0,99$ составили 70% и 51% соответственно. Использование комбинации КТА и визуальной оценки перфузии продемонстрировали более высокие показатели диагностической значимости: чувствительность 79%, специфичность 91%.

Особенностью ранее упомянутого исследования Brian S. Ко и соавт., помимо включения больных без известной ИБС, была также и полуколичественная оценка перфузии с помощью TPR [142]. КТА КА в комбинации с визуальной оценкой ПКТ имела более выраженное преимущество выявления ФРК-значимых стенозов по сравнению с TPR. Чувствительность, специфичность, ПЦПР и ПЦОР для TPR в анализе на артерию/зону кровоснабжения составили 74%, 66%, 56%, 81% соответственно.

Основное различие диагностической значимости полуколичественной и визуальной оценок заключается в большом количестве ложноположительных результатов при полуколичественной оценке, и, как следствие, низкой специфичностью и ПЦПР. Это объясняется тем, что TPR не дифференцирует артефакты от истинного дефекта перфузии. Также стоит отметить, что коэффициент трансмуральной перфузии (TPR) – это математический параметр, который рассчитывается как отношение изменения плотности одного сегмента субэндокарда к изменению плотности всего субэпикардального слоя. Так, при

наличии трансмуральной ишемии по всему исследуемому срезу, затрагивающей как субэндокардиальный, так и субэпикардиальные слои, соотношение может быть ложно нормализовано. В свою очередь, во время визуальной оценки, оператор имеет возможность сравнивать различные срезы по короткой оси, что позволяет корректно идентифицировать наличие трансмуральной ишемии.

В проведенных исследованиях с полуколичественной оценкой перфузии, отмечалась высокая корреляция значений TPR с процентом сужения просвета артерии [142, 143]. Этого не было отражено в нашем исследовании, поскольку исходно был взят узкий диапазон процента стенозов. Однако нами была определена умеренная, но статистически значимая корреляционная зависимость значений TPR со значениями ФРК. Это говорит о том, что показатель полуколичественной оценки перфузии отражает не только сам факт наличия, но и тяжесть ишемии. Подтверждает этот факт и обратная высокая корреляционная зависимость значений TPR с объемом преходящей ишемии при визуальной оценке.

4.3. Сравнение результатов перфузионной компьютерной томографии миокарда со стресс-эхокардиографией и однофотонной эмиссионной компьютерной томографией миокарда

В нашей работе впервые были напрямую сравнены методы ПКТ и стресс-ЭхоКГ. Группе пациентов (n=25) также была проведена ОЭКТ миокарда с нагрузкой. Выбор этих методов был связан с их широким применением в клинической практике, большой точностью в диагностике ИБС.

ОЭКТ миокарда с нагрузкой – хорошо зарекомендовавший себя неинвазивный метод диагностики ИБС. Кроме того, ОЭКТ миокарда может быть использован в стратификации риска и иметь независимую прогностическую ценность в различных клинических условиях, таких как стабильная ИБС и ОКС.

Достоверно провести сравнение между методами ПКТ и ОЭКТ миокарда в данном исследовании не представилось возможным, ввиду малой выборки

пациентов, а также малого количества положительных результатов по данным ОЭКТ. Однако, в случае выявления дефектов перфузии, методы были хорошо сопоставимы между собой. Отмечена высокая сопоставимость отрицательных результатов ПКТ и ОЭКТ: 17 из 21 пациентов (81 %).

Схожие результаты были получены в ранее упомянутом рандомизированном многоцентровом исследовании (n=110), выполненном R.C. Cury и соавт. [45]: согласованность методов ПКТ и ОЭКТ миокарда в обнаружении ишемии составила 87%. При сравнении с ОЭКТ, чувствительность и специфичность ПКТ в выявлении дефектов перфузии покоя составила 77% и 95% соответственно, с согласованностью между методами по сегментам - 86%. Также стоит отметить, что лучевая нагрузка при проведении ПКТ на томографах с 320-рядным детектором была больше ОЭКТ - $15,8 \pm 5,6$ и $11,2 \pm 1,8$ мЗв соответственно, что сопоставимо с данными нашей работы – лучевая нагрузка ПКТ составила $16,2 \pm 6,4$ мЗв

Сравнение ПКТ и ОЭКТ представляет большой интерес, так как оба метода позволяют оценивать ишемию миокарда на уровне перфузии. Однако, как отмечалось ранее, использование ОЭКТ в качестве референтной методики не является оптимальным. В частности, при многососудистом поражении коронарного русла, из-за диффузного снижения сократимости левого желудочка, может произойти недооценка гипоперфузии как по данным ОЭКТ, так и по данным ПКТ. На сегодняшний день ФРК является наиболее точной методикой для определения функциональной значимости стеноза. Чувствительность ОЭКТ миокарда с нагрузкой при сравнении с ФРК по данным литературы составляет 64% (60%-68%). [146]. В случае с ПКТ, оценка перфузии может оказаться более точной в связи с более высоким пространственным разрешением, при использовании томографов последнего поколения. Также плюсом становится возможность одномоментной оценки коронарной анатомии, помимо перфузии миокарда. К минусам можно отнести более высокую лучевую нагрузку. В нашей работе она более чем в 2 раза превышала таковую чем при проведении ОЭКТ: $16,2 \pm 6,4$ и $6,2$ мЗв соответственно.

Стресс-ЭхоКГ – рутинно использующийся в клинической практике метод

визуализации в реальном времени с преимуществами в виде отсутствия лучевой нагрузки, универсальности и доступности.

В нашем исследовании, ПКТ миокарда с ЧПЭС показала сопоставимые показатели диагностической значимости со стресс-ЭхоКГ. Чувствительность, специфичность, ПЦПР и ПЦОР для визуальной оценки ПКТ и стресс-ЭхоКГ составили 58%, 95%, 92%, 71% и 53%, 95%, 91%, 69% соответственно. При этом отмечена неплохая сопоставимость в случае положительных результатов: 7 из 11 пациентов (64%). В случае отрицательных результатов сопоставимость оказалась высокой: 24 из 29 пациентов (83 %). Однако, при посегментном анализе, преходящая ишемия по данным ПКТ выявлялась в 26 (4,2%) сегментов, а по данным стресс-ЭхоКГ в 34 (5,3%) сегментах. Согласованность между методами отмечена лишь в 7 сегментах из 34 (20,5%). Помимо неполного согласования по пациентам, такое несоответствие может быть обусловлено разницей в видах стресс-теста. Поскольку АД при ЧПЭС изменяется незначительно, потребление кислорода миокардом возрастает не так существенно, как при физической нагрузке. Следовательно, стресс-ЭхоКГ с ВЭМ может вызывать более выраженную ишемию, затрагивая большее количество сегментов миокарда.

Исследований, сравнивающих диагностическую значимость ПКТ со стресс-ЭхоКГ напрямую в настоящее время в доступной литературе нет. По данным мета-анализа, чувствительность стресс-ЭхоКГ в сравнении с результатами ФРК составляет 72% (64%-78%) [146].

Использование контрастного усиления при проведении стресс-ЭхоКГ позволяет оценить перфузию миокарда и увеличивает чувствительность метода [70]. В свою очередь, как отмечалось ранее, диагностическая значимость ПКТ также может быть увеличена при использовании подхода динамической оценки перфузии.

При детальном анализе исследований со стресс-ЭхоКГ чувствительность метода в диагностике пограничных стенозов заметно ниже [68]. В наше исследование включены больные с пограничными изменениями в коронарных артериях – 50-75%, что отчасти объясняет относительно невысокую

чувствительность обоих методов. Исследований по оценке статической ПКТ в оценке «пограничных» стенозов до настоящего время опубликовано не было. В исследовании COMPRESS проводилась оценка функциональной значимости «пограничных» коронарных стенозов у 48 пациентов с подтвержденной ИБС методами стресс-ЭхоКГ и ОЭКТ миокарда с нагрузкой по отношению к измерениям ФРК [69]. Пороговое значение для ФРК было принято за $\leq 0,75$. Чувствительность и специфичность для стресс-ЭхоКГ и ОЭКТ составили 67%, 77% и 69%, 83%. Среднее значение ФРК составило $0,80 \pm 0,13$. Вероятно, что при использовании порогового значения 0,8 для ФРК, диагностическая значимость методов могла оказаться ниже.

Многочисленные исследования показали, что отсутствие преходящей ишемии по данным стресс-ЭхоКГ ассоциируется с благоприятным прогнозом [150]. Цель исследования Elhendy A. и соавт. состояла в том, чтобы определить, обеспечивает ли показатели индекса асинергии ЛЖ независимую прогностическую ценность [151]. В исследование было включено 4347 пациентов «с» и без известной ИБС. Разница между показателями покоя и нагрузки определялось как Δ индекс асинергии ЛЖ. Конечными точками были сердечная смерть и нефатальный инфаркт миокарда (ИМ). За время наблюдения было зарегистрировано 133 события, медиана наблюдения составила 3 года. У пациентов, достигших конечной точки, значение Δ индекс асинергии ЛЖ составило $0,16 \pm 0,26$, $p = 0,0001$. Таким образом, отклонение значения Δ индекс асинергии ЛЖ явилось независимым предиктором кардиальных событий.

В нашем исследовании среднее значение Δ индекс асинергии ЛЖ составило $0,06 \pm 0,1$. При определении корреляционной связи между объемом преходящей ишемии при визуальной оценке ПКТ и Δ индексом асинергии ЛЖ была выявлена умеренная, но статистически значимая корреляция. Это позволяет выдвинуть гипотезу о том, что объем ишемии при проведении ПКТ также представляет прогностическую ценность, однако, безусловно, необходимо проведение специальных исследований по этому вопросу.

В 2018 году были опубликованы результаты мета-анализа по изучению

прогностического влияния неинвазивных диагностических тестов, использованных для выявления коронарного атеросклероза [152]. В работу включены пациенты с подозрением на ОКС с низким риском сердечно-сосудистых событий (18 рандомизированных исследований) или стабильной ИБС (11 исследований). У больных ОКС низкого риска начальная диагностическая стратегия с использованием стресс-ЭхоКГ и МРТ приводила к меньшему количеству направлений на КАГ и процедуры реваскуляризации, чем КТА, без видимого влияния на будущий риск инфаркта миокарда. При подозрении на стабильную ИБС не было четкой разницы между диагностическими стратегиями в отношении последующей необходимости КАГ, наблюдалась тенденция к снижению риска развития ИМ в группе больных с первичным использованием КТА. ПКТ не использовалась в анализируемых исследованиях, хотя уже продемонстрировано, что использование ПКТ в сочетании с КТА существенно улучшает специфичность последней [149].

Сравнение ПКТ со стресс-ЭхоКГ представляет интерес с точки зрения рациональности введения ПКТ в рутинную клиническую практику. Как уже отмечалось, преимуществами стресс-ЭхоКГ является доступность, безопасность, отсутствие лучевой нагрузки. Нами было выявлено, что не во всех случаях положительных результатов данные методов согласованы. С одной стороны, эти различия можно объяснить тем, что перфузия является более чувствительной в отношении выявления ишемии по сравнению с преходящими нарушениями сократимости стенок ЛЖ на фоне нагрузки. С другой, тест с физической нагрузкой является более надежным и достоверным для индуцирования ишемии, чем ЧПЭС.

К ограничению метода ПКТ также можно отнести необходимость введения контрастного вещества, что может быть затруднительно у больных с ХБП. Хотя тяжелая ХБП была критерием исключения из нашего исследования, ни у одного из пациентов не было зарегистрировано контраст-индуцированной нефропатии. На фоне проведения инфузионной терапии после контрастного исследования, не было отмечено значимого повышения уровня креатинина и снижения СКФ.

4.4. Дальнейшие перспективы метода перфузионной компьютерной томографии со стресс-тестом

Наше исследование продемонстрировало, что использование ЧПЭС в качестве стресс-теста при проведении ПКТ позволяет выявлять преходящие дефекты перфузии миокарда у больных с ОКС/ИБС. Хотя показатели чувствительность и ПЦОР оказались умеренными, результаты сопоставимы с рутинно используемыми в диагностике ИБС стресс-ЭхоКГ и ОЭКТ миокарда с нагрузкой.

В данной работе не была оценена диагностическая значимость непосредственно комбинации методов КТА/ПКТ, однако наши результаты, наряду с результатами ранее опубликованных исследований, позволяют сделать заключение, что комбинация КТА КА и ПКТ миокарда в рамках одного метода достоверно позволяет проводить морфологическую и функциональную оценку состояния КА с высокой точностью, что делает методику универсальной. Такой подход особенно актуален при выявлении «пограничных» (50-75%) стенозов в коронарных артериях.

Для суждения о возможности внедрения данного метода в рутинную клиническую практику необходимы дальнейшие исследования с большим количеством пациентов с ИБС/ОКС различных групп риска. В перспективе акцент должен быть сделан на дальнейшие технические улучшения компьютерных томографов, обновление программного обеспечения для обработки изображений, оптимизации протоколов проведения исследования для повышения диагностической значимости и снижения лучевой нагрузки ПКТ. Существует необходимость в проведении масштабных проспективных исследований для изучения влияния использования ПКТ на клинические исходы по сравнению со стандартным обследованием.

ВЫВОДЫ

1. Разработанный протокол для проведения перфузионной компьютерной томографии миокарда в сочетании со стресс-тестом с чреспищеводной электрокардиостимуляцией может быть использован для выявления ишемии миокарда у пациентов с исходным диагнозом «острый коронарный синдром» и «пограничными» (50-75%) стенозами в коронарных артериях. Проведение перфузионной компьютерной томографии с чреспищеводной электрокардиостимуляцией не сопровождалось развитием побочных эффектов.
2. При наличии преходящего дефекта перфузии по данным визуальной оценки и значении коэффициента трансмуральной перфузии $<0,99$ согласно полуколичественной оценке сопоставимость результатов составила 11 из 16 пациентов (69 %), а в случае отсутствия дефекта перфузии и значении коэффициента трансмуральной перфузии $\geq 0,99$ – 23 из 24 пациентов (96%), что говорит об умеренной согласованности методик в случае положительного результата и высокой в случае отрицательного. Оба подхода могут быть использованы для интерпретации результатов.
3. Перфузионная компьютерная томография с чреспищеводной электрокардиостимуляцией при визуальной оценке демонстрирует умеренно высокие показатели диагностической значимости при сопоставлении со значениями инвазивного измерения фракционного резерва кровотока у пациентов с исходным диагнозом «острый коронарный синдром» и «пограничными» стенозами в коронарных артериях: чувствительность, специфичность, предсказательная ценность положительного и отрицательного результатов, общая диагностическая точность составили 58%, 95%, 92%, 71%, 77% соответственно. Полуколичественная оценка с использованием коэффициента трансмуральной перфузии продемонстрировала более низкие показатели: 53%, 71%, 62%, 62%, 62% соответственно.
4. У пациентов с исходным диагнозом «острый коронарный синдром» и «пограничными» стенозами в коронарных артериях перфузионная компьютерная

томография с чреспищеводной электрокардиостимуляцией и стресс-эхокардиография с велоэргометрией при сравнении с инвазивным измерением фракционного резерва кровотока продемонстрировали сопоставимые показатели диагностической значимости: чувствительность, специфичность, предсказательная ценность положительного и отрицательного результатов, общая диагностическая точность у перфузионной компьютерной томографии составили 58%, 95%, 92%, 71%, 77% соответственно, у стресс-эхокардиографии 53%, 95%, 91%, 69%, 75% соответственно. Ввиду малой выборки, достоверно сравнить перфузионную компьютерную томографию и однофотонную эмиссионную компьютерную томографию миокарда с нагрузкой не удалось, однако, отмечается высокая сопоставимость отрицательных результатов: 17 из 21 пациента (81 %).

ПРАКТИЧЕСКИЕ РЕКОМЕНДАЦИИ

1. Рекомендовано использование протокола ПКТ «покой/стресс» у пациентов с низкой и промежуточной предтестовой вероятностью ИБС. При отсутствии атеросклеротического поражения по данным КТА, возможно исключение фазы стресса. В свою очередь, протокол «стресс/покой» имеет более высокую чувствительность в выявлении ишемии и больше применим для больных с высокой предтестовой вероятностью (рисунок 25). Такой подход позволит провести фазу стресса на «чистом» фоне без остаточного контрастирования и потенциального приема бета-блокаторов.

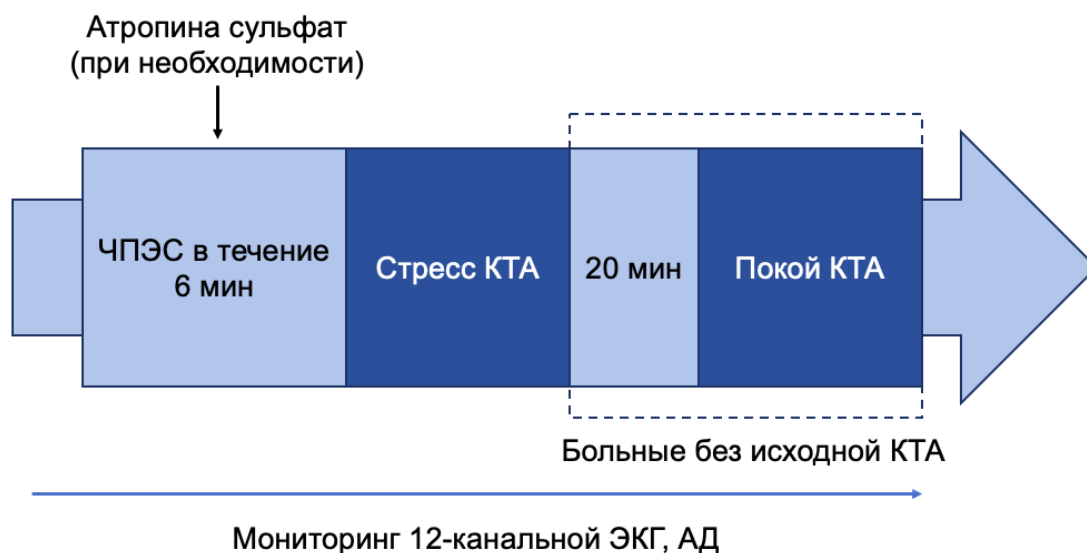


Рисунок 25. Протокол ПКТ «стресс/покой»

ЧПЭС – чреспищеводная электрокардиостимуляция; КТА – компьютерная томографическая ангиография.

2. При оценке перфузии рекомендовано использовать визуальную оценку перфузии, имеющую большую диагностическую точность, чем полуколичественная оценка – TPR. Использование TPR возможно в качестве дополнительного критерия, а также для оценки степени выраженности ишемии. В качестве порогового значения рекомендовано использование показателя $<0,99$.

СПИСОК ЛИТЕРАТУРЫ

1. Abdelrahman K.M. Coronary Computed Tomography Angiography from Clinical Uses to Emerging Technologies: JACC State-of-the-Art Rev. / K.M. Abdelrahman [et al.] // Journal of the American College of Cardiology. – 2020. – Sep. 8. – Vol. 76. – № 10. – P. 1226–1243.
2. Collet J.-P. 2020 ESC Guidelines for the Management of Acute Coronary Syndromes in Patients Presenting without Persistent ST-Segment Elevation: The Task Force for the Management of Acute Coronary Syndromes in Pat. Presenting without Persistent ST-Segment Elevation of the Europ. Soc. of Cardiology (ESC) / Jean-Philippe Collet [et al.] // European Heart Journal. – 2021. – Vol. 42. – № 14. – P. 1289–1367.
3. Knuuti J. 2019 ESC Guidelines for the Diagnosis and Management of Chronic Coronary Syndromes: The Task Force for the Diagnosis and Management of Chronic Coronary Syndromes of the Europ. Soc. of Cardiology (ESC) / Juhani Knuuti [et al.] // European Heart Journal. – 2020. – Vol. 41. – № 3. – P. 407–477.
4. Douglas P.S. Outcomes of Anatomical versus Functional Testing for Coronary Artery Disease / P.S. Douglas [et al.] // The New England Journal of Medicine. – 2015. – Apr. 2. – Vol. 372. – № 14. – P. 1291–1300.
5. Newby D.E. Coronary CT Angiography and 5-year Risk of Myocardial Infarction / D.E. Newby [et al.] // The New England Journal of Medicine. – 2018. – Sep. 6. – Vol. 379. – № 10. – P. 924–933.
6. Seitun S. CT Myocardial Perfusion Imaging: A New Frontier in Cardiac Imaging / Sara Seitun [et al.] // BioMed Research International. – 2018. – Oct. 14. – P. 7295460.
7. De Cecco C.N. Beyond Stenosis Detection: Computed Tomography Approaches for Determining the Functional Relevance of Coronary Artery Disease / C.N. De Cecco [et al.] // Radiologic Clinics of North America. – 2015. – Vol. 53. – № 2. – P. 317–334.
8. Modi S.A. Systematic Overview and Clinical Applications of Pacing Atrial Stress Echocardiography / Shreyas A. Modi [et al.] // The American Journal of Cardiology. – 2006. – Aug. 15. – Vol. 98. – № 4. – P. 549–556.
9. Neumann F.-J. 2018 ESC/EACTS Guidelines on Myocardial Revascularization /

-
- Franz-Josef Neumann [et al.] // *European Heart Journal*. – 2018. – № 00. – P. 1–96.
10. Johnson N.P. Prognostic Value of Fractional Flow Reserve: Linking Physiol. Severity to Clinical Outcomes / N.P. Johnson [et al.] // *Journal of the American College of Cardiology*. – 2014. – Oct. 21. – Vol. 64. – № 16. – P. 1641–1654.
11. Бойцов С.А. Сравнение показателей смертности от ишемической болезни сердца среди мужчин и женщин старше 50 лет в России и США / С.А. Бойцов [и др.] // *Российский кардиологический журнал*. – 2017. – № 6. – С. 100–107.
12. Chan Pin Yin D. Risk Assessment Using Risk Scores in Patients with Acute Coronary Syndrome / D. Chan Pin Yin, J. Azzahhafi, S. James // *Journal of Clinical Medicine*. – 2020. – Sep. 21. – Vol. 9. – № 9. – P. 3039.
13. Garg P. Cardiac Biomarkers of Acute Coronary Syndrome: from History to High-Sensitivity Cardiac Troponin / P. Garg [et al.] // *Internal and Emergency Medicine*. – 2017. – Vol. 12. – № 2. – P. 147–155.
14. Patel M.R. Low Diagnostic Yield of Elective Coronary Angiography / M.R. Patel [et al.] // *The New England Journal of Medicine*. – 2010. – Vol. 363. – № 1. – P. 92–93.
15. Leape L.L. Effect of Variability in the Interpretation of Coronary Angiograms on the Appropriateness of Use of Coronary Revascularization Procedures / L.L. Leape [et al.] // *American Heart Journal*. – 2000. – № 139. – Pt. 1. – P. 106–113.
16. Yong A.S. Three-Dimensional and Two-Dimensional Quantitative Coronary Angiography, and their Prediction of Reduced Fractional Flow Reserve / A.S. Yong [et al.] // *European Heart Journal*. – 2011. – Vol. 32. – № 3. – P. 345–353.
17. Poon M. Current Evidence and Recommendations for Coronary CTA First in Evaluation of Stable Coronary Artery Disease / M. Poon [et al.] // *Journal of the American College of Cardiology*. – 2020. – Sep. 15. – Vol. 76. – № 11. – P. 1358–1362.
18. Tonino P.A. Angiographic versus Functional Severity of Coronary Artery Stenoses in the FAME Study Fractional Flow Reserve versus Angiography in Multivessel Evaluation / P.A. Tonino [et al.] // *Journal of the American College of Cardiology*. – 2010. – Jun. 22. – Vol. 55. – № 25. – P. 2816–2821.
19. Gould K.L. Physiologic Basis for Assessing Critical Coronary Stenosis. Instantaneous Flow Response and Regional Distribution During Coronary Hyperemia as

-
- Measures of Coronary Flow Reserve / K.L. Gould, K. Lipscomb, G.W. Hamilton // *The American Journal of Cardiology*. – 1974. – Vol. 33. – № 1. – P. 87–94.
20. Adjedj J. Invasive Measures of Myocardial Perfusion and Ischemia / J. Adjedj, G.G. Toth, B. De Bruyne // *Progress in Cardiovascular Diseases*. – 2015. – Vol. 57. – № 6. – P. 555–565.
21. Омаров Ю.А. Возможности перфузионной компьютерной томографии миокарда в диагностике ишемической болезни сердца / Ю.А. Омаров [и др.] // *Кардиология*. – 2020. – Том 60, №10. – С. 122–131.
22. Salerno M. Noninvasive Assessment of Myocardial Perfusion / M. Salerno, G.A. Beller // *Circulation: Cardiovascular Imaging*. – 2009. – Vol. 2. – № 5. – P. 412–424.
23. Sicari R. Stress Echocardiography Expert Consensus Statement: Europ. Assoc. of Echocardiography (EAE) (A Registered Branch of the ESC) / R. Sicari [et al.] // *European Journal of Echocardiography*. – 2008. – Vol. 9. – № 4. – P. 415–437.
24. Seitun S. Stress Computed Tomography Myocardial Perfusion Imaging: A New Topic in Cardiology / S. Seitun [et al.] // *Revista Española de Cardiología (English Edition)*. – 2016. – Vol. 69. – № 2. – P. 188–200.
25. Rumberger J.A. Use of Ultrafast Computed Tomography to Quantitate Regional Myocardial Perfusion: A Preliminary Report / J.A. Rumberger [et al.] // *Journal of the American College of Cardiology*. – 1987. – Vol. 9. – № 1. – P. 59–69.
26. Bell M.R. Validation of Minimally Invasive Measurement of Myocardial Perfusion Using Electron Beam Computed Tomography and Application in Human Volunteers / M.R. Bell, L.O. Lerman, J.A. Rumberger // *Heart*. – 1999. – Vol. 81. – № 6. – P. 628–635.
27. Rossi A. Stress Myocardial Perfusion: Imaging with Multidetector CT / A. Rossi [et al.] // *Radiology*. – 2014. – Vol. 270. – № 1. – P. 25–46.
28. Живоглядов Д.И. Лучевые методы оценки перфузии миокарда / Д.И. Живоглядов, М.А. Шария // *Российский электронный журнал лучевой диагностики*. – 2014. – Т. 4. – № 4. – С. 59–66.
29. Веселова Т.Н. Информативность мультиспиральной компьютерной томографии в определении дефекта перфузии миокарда у больных острым

-
- инфарктом миокарда / Т.Н. Веселова, С.К. Терновой // *Терапевтический архив*. – 2013. – Т. 85. – № 4. – С. 16–21.
30. Picano E. Dipyridamole-Echocardiography Test: Historical Background and Physiologic Basis / E. Picano // *European Heart Journal*. – 1989. – Vol. 10. – № 4. – P. 365–376.
31. Соболева Г.Н. Нарушение перфузии миокарда левого желудочка при неизмененных коронарных артериях по данным объемной компьютерной томографии, совмещенной с фармакологической пробой аденозинтрифосфатом / Г.Н. Соболева [и др.] // *Российский электронный журнал лучевой диагностики*. – 2018. – Т. 8. – № 3. – С. 273–278.
32. Cademartiri F. Myocardial Blood Flow Quantification for Evaluation of Coronary Artery Disease by Computed Tomography / F. Cademartiri [et al.] // *Cardiovascular Diagnosis and Therapy*. – 2017. – Vol. 7. – № 2. – P. 129–150.
33. Techasith T. Stress Myocardial CT Perfusion: An Update and Future Perspective / T. Techasith, R.C. Cury // *JACC Cardiovascular Imaging*. – 2011. – Vol. 4. – № 8. – P. 905–916.
34. Wong D.T.L. Comparison of Diagnostic Accuracy of Combined Assessment Using Adenosine Stress Computed Tomography Perfusion + Computed Tomography Angiography with Transluminal Attenuation Gradient + Computed Tomography Angiography Against Invasive Fractional Flow Reserve / D.T.L. Wong [et al.] // *Journal of the American College of Cardiology*. – 2014. – Vol. 63. – № 18. – P. 1904–1912.
35. George R.T. Adenosine Stress 64- and 256-Row Detector Computed Tomography Angiography and Perfusion Imaging: A Pilot Study Evaluating the Transmural Extent of Perfusion Abnormalities to Predict Atherosclerosis Causing Myocardial Ischemia / R.T. George [et al.] // *Circulation Cardiovascular Imaging*. – 2009. – Vol. 2. – № 3. – P. 174–182.
36. Caruso D. Dynamic CT Myocardial Perfusion Imaging / D. Caruso [et al.] // *European Journal of Radiology*. – 2016. – Vol. 85. – № 10. – P. 1893–1899.
37. Danad I. Static and dynamic Assessment of Myocardial Perfusion by Computed Tomography / I. Danad [et al.] // *European Heart Journal Cardiovascular Imaging*. –

2016. – Vol. 17. – № 8. – P. 836–844.

38. Hubbard L. Functional Assessment of Coronary Artery Disease Using Whole-Heart Dynamic Computed Tomographic Perfusion / L. Hubbard [et al.] // *Circulation Cardiovascular Imaging*. – 2016. – Vol. 9. – № 12. – P. e005325.

39. Duncker D.J. Regulation of Coronary Blood Flow in Health and Ischemic Heart Disease / D.J. Duncker [et al.] // *Progress in Cardiovascular Diseases*. – 2015. – Vol. 57. – № 5. – P. 409–422.

40. Kurata A. Myocardial Perfusion Imaging Using Adenosine Triphosphate Stress Multi-Slice Spiral Computed Tomography / A. Kurata [et al.] // *Circulation Journal*. – 2005. – Vol. 69. – № 5. – P. 550–557.

41. George R.T. Multidetector Computed Tomography Myocardial Perfusion Imaging During Adenosine Stress / R.T. George [et al.] // *Journal of the American College of Cardiology*. – 2006. – Vol. 48. – № 1. – P. 153–160.

42. George R.T. Quantification of Myocardial Perfusion Using Dynamic 64-Detector Computed Tomography / R.T. George [et al.] // *Investigative Radiology*. – 2007. – Vol. 42. – № 12. – P. 815–822.

43. Magalhães T.A. Combined Coronary Angiography and Myocardial Perfusion by Computed Tomography in the Identification of Flow-Limiting Stenosis – The CORE320 Study: An Integrated Analysis of CT Coronary Angiography and Myocardial Perfusion / T.A. Magalhães [et al.] // *Journal of Cardiovascular Computed Tomography*. – 2015. – Vol. 9. – № 5. – P. 438–445.

44. George R.T. Diagnostic Performance of Combined Noninvasive Coronary Angiography and Myocardial Perfusion Imaging Using 320-MDCT: The CT Angiography and Perfusion Methods of the CORE320 Multicenter Multinational Diagnostic Study / R.T. George [et al.] // *American Journal of Roentgenology*. – 2011. – Vol. 197. – № 4. – P. 829–837.

45. Cury R.C. A Randomized, Multicenter, Multivendor Study of Myocardial Perfusion Imaging with Regadenoson CT Perfusion vs Single Photon Emission CT / R.C. Cury [et al.] // *Journal of Cardiovascular Computed Tomography*. – 2015. – Vol. 9. – № 2. – P. 103–112.

-
46. Sørgaard M.H. Diagnostic Accuracy of Static CT Perfusion for the Detection of Myocardial Ischemia. A Systematic Review and Meta-Analysis / M.H. Sørgaard [et al.] // *Journal of Cardiovascular Computed Tomography*. – 2016. – Vol. 10. – № 6. – P. 450–457.
47. Takx R.A.P. Diagnostic Accuracy of Stress Myocardial Perfusion Imaging Compared to Invasive Coronary Angiography with Fractional Flow Reserve Meta-Analysis / Richard A.P. Takx [et al.] // *Circulation Cardiovascular Imaging*. – 2015. – Vol. 8. – № 1. – P. e002666.
48. Ko S.M. Myocardial Perfusion Imaging Using Adenosine-Induced Stress Dual-Energy Computed Tomography of the Heart: Comparison with Cardiac Magnetic Resonance Imaging and Conventional Coronary Angiography / S.M. Ko [et al.] // *European Radiology*. – 2011. – Vol. 21. – № 1. – P. 26–35.
49. Ko S.M. Diagnostic Performance of Combined Noninvasive Anatomic and Functional Assessment With Dual-Source CT and Adenosine-Induced Stress Dual-Energy CT for Detection of Significant Coronary Stenosis / S.M. Ko [et al.] // *American Journal of Roentgenology*. – 2012. – Vol. 198. – № 3. – P. 512–520.
50. Kim S.M. Dual-Energy CT Perfusion During Pharmacologic Stress for the Assessment of Myocardial Perfusion Defects Using a Second-Generation Dual-Source CT: A Comparison with Cardiac Magnetic Resonance Imaging / S.M. Kim [et al.] // *Journal of Computer Assisted Tomography*. – 2014. – Vol. 38. – № 1. – P. 44–52.
51. Ko S.M. Direct Comparison of Stress- and Rest-Dual-Energy Computed Tomography for Detection of Myocardial Perfusion Defect / S.M. Ko [et al.] // *The International Journal of Cardiovascular Imaging*. – 2014. – Vol. 30. – № S1. – P. 41–53.
52. Mahnken A.H. Quantitative Whole Heart Stress Perfusion CT Imaging as Noninvasive Assessment of Hemodynamics in Coronary Artery Stenosis: Prelim. Animal Experience / A.H. Mahnken [et al.] // *Investigative Radiology*. – 2010. – Vol. 45. – № 6. – P. 298–305.
53. Ho K.-T. Stress and Rest Dynamic Myocardial Perfusion Imaging by Evaluation of Complete Time-Attenuation Curves with Dual-Source CT / K.-T. Ho [et al.] // *JACC: Cardiovascular Imaging*. – 2010. – Vol. 3. – № 8. – P. 811–820.

-
54. Meinel F.G. Global Quantification of Left Ventricular Myocardial Perfusion at Dynamic CT: Feasibility in a Multicenter Pat. Population / F.G. Meinel [et al.] // *American Journal of Roentgenology*. – 2014. – Vol. 203. – № 2. – P. W174–180.
55. Lubbers M. Comprehensive Cardiac CT with Myocardial Perfusion Imaging Versus Functional Testing in Suspected Coronary Artery Disease / M. Lubbers [et al.] // *JACC: Cardiovascular Imaging*. – 2018. – Vol. 11. – № 11. – 1625–1636.
56. Li Y. Detection of Hemodynamically Significant Coronary Stenosis: CT Myocardial Perfusion versus Machine Learning CT Fractional Flow Reserve / Y. Li [et al.] // *Radiology*. – 2019. – Vol. 293. – № 2. – P. 305–314.
57. Mastouri R. Current Noninvasive Imaging Techniques for Detection of Coronary Artery Disease / R. Mastouri, S.G. Sawada, J. Mahenthiran // *Expert Review of Cardiovascular Therapy*. – 2010. – Vol. 8. – № 1. – P. 77–91.
58. Tsoukas A. Significance of Persistent Left Ventricular Dysfunction During Recovery after Dobutamine Stress Echocardiography / A. Tsoukas [et al.] // *Journal of the American College of Cardiology*. – 1997. – № 30. – P. 621–626.
59. Cerqueira M.D. Standardized Myocardial Segmentation and Nomenclature for Tomographic Imaging of the Heart. A Statement for Healthcare Professionals from the Cardiac Imaging Committee of the Council on Clinical Cardiology of the American Heart Association / M.D. Cerqueira [et al.] // *Circulation*. – 2002. – Jan. 29. – Vol. 105. – № 4. – P. 539–542.
60. Fine N.M. Characteristics and Outcomes of Patients who Achieve High Workload (≥ 10 Metabolic Equivalents) During Treadmill Exercise Echocardiography / N.M. Fine // *Mayo Clinic Proceedings*. – 2013. – Vol. 88. – № 12. – 1408–1419.
61. Ling L.H. Determining Myocardial Viability in Chronic Ischemic Left Ventricular Dysfunction: A Prospective Comparison of Rest-Redistribution Thallium 201 Single-Photon Emission Computed Tomography, Nitroglycerin-Dobutamine Echocardiography, and Intracoronary Myocardial Contrast Echocardiography / L.H. Ling [et al.] // *American Heart Journal*. – 2006. – Vol. 151. – № 4. – P. 882–889.
62. Soman P. Vasodilator Stress Induces Infrequent Wall Thickening Abnormalities Compared to Perfusion Defects in Mild to Moderate Coronary Artery Disease:

-
- Implications for the Choice of Imaging Modality with Vasodilator Stress / P. Soman, A. Lahiri, R. Senior // *Echocardiography*. – 2004. – № 21. – P. 307–312.
63. Gligorova S. Pacing Stress Echocardiography / S. Gligorova, M. Agrusta // *Cardiovasc Ultrasound*. – 2005. – Dec. 9. – № 3. – P. 36.
64. Senior R. Stress Echocardiography for the Diagnosis and Risk Stratification of Patients with Suspected or Known Coronary Artery Disease: A Crit. Appraisal. Supported by the Brit. Soc. of Echocardiography / R. Senior [et al.] // *Heart*. – 2005. – № 91. – P. 427–436.
65. Dagianti A. Stress Echocardiography: Comparison of Exercise, Dipyridamole and Dobutamine in Detecting and Predicting the Extent of Coronary Artery Disease / A. Dagianti [et al.] // *Journal of the American College of Cardiology*. – 1995. – Vol. 26. – № 1. – P. 18–25.
66. Pellikka P.A. Guidelines for Performance, Interpretation, and Application of Stress Echocardiography in Ischemic Heart Disease: From the American Soc. of Echocardiography / P.A. Pellikka [et al.] // *Journal of the American Society of Echocardiography*. – 2020. – Vol. 33. – № 1. – P. 1–41.
67. Heijnenbrok-Kal M.H. Stress Echocardiography, Stress Single-Photon-Emission Computed Tomography and Electron Beam Computed Tomography for the Assessment of Coronary Artery Disease: A Meta-Analysis of Diagnostic Performance / Majanka H. Heijnenbrok-Kal, Kirsten E. Fleischmann, M.G. Myriam Hunink // *American Heart Journal*. – 2007. – № 154. – P. 415–423.
68. Celutkiene J. Quantitative Approach Using Multiple Single Parameters versus Visual Assessment in Dobutamine Stress Echocardiography / J. Celutkiene [et al.] // *Cardiovascular Ultrasound*. – 2012. – № 10. – P. 31.
69. Rieber J. Comparison of Pressure Measurement, Dobutamine Contrast Stress Echocardiography and SPECT for the Evaluation of Intermediate Coronary Stenoses. The COMPRESS Trial / Johannes Rieber [et al.] // *The International Journal of Cardiovascular Imaging*. – 2004. – Vol. 6. – № 3–4. – P. 142–147.
70. Атабаева Л.С. Возможности контрастной стресс-эхокардиографии в выявлении ишемии миокарда у больных с различным поражением коронарного

-
- русла / Л.С. Атабаева [и др.] // Терапевтический архив. – 2020. – Т. 92. – № 4. – С. 45–50.
71. Gurunathan S. Stress Echocardiography in Stable Coronary Artery Disease / S. Gurunathan, R. Senior // Current Cardiology Reports. – 2017. – Oct. 18. – Vol. 19. – № 12. – P. 121.
72. Shah B.N. The Feasibility and Clinical Utility of Myocardial Contrast Echocardiography in Clinical Practice: Results from the Incorporation of Myocardial Perfusion Assessment into Clinical Testing with Stress Echocardiography Study / B.N. Shan [et al.] // Journal of the American Society of Echocardiography. – 2014. – Vol. 27. – № 5. – P. 520–530.
73. Wu J. Comparison of Fractional Flow Reserve Assessment with Demand Stress Myocardial Contrast Echocardiography in Angiographically Intermediate Coronary Stenoses / Juefei Wu [et al.] // Circulation Cardiovascular Imaging. – 2016. – Vol. 9. – № 8. – P. e004129.
74. Wei K. Noninvasive Quantification of Coronary Blood Flow Reserve in Humans Using Myocardial Contrast Echocardiography / K. Wei [et al.] // Circulation – 2001. – May 29. – Vol. 103. – № 21. – P. 2560–2565.
75. Yu Y. Can Ischemia and Dyssynchrony be Detected During Early Stages of Dobutamine Stress Echocardiography by 2-Dimensional Speckle Tracking Echocardiography? / Yang Yu [et al.] // The International Journal of Cardiovascular Imaging. – 2013. – Vol. 29. – № 1. – P. 95–102.
76. Ng A.C.T. Incremental Value of 2-Dimensional Speckle Tracking Strain Imaging to Wall Motion Analysis for Detection of Coronary Artery Disease in Patients Undergoing Dobutamine Stress Echocardiography / Arnold C.T. Ng [et al.] // American Heart Journal. – 2009. – Vol. 158. – № 5. – P. 836–844.
77. Mor-Avi V. Current and Evolving Echocardiographic Techniques for the Quantitative Evaluation of Cardiac Mechanics: ASE/EAE Consensus Statement on Methodology and Indications Endorsed by the Japanese Soc. of Echocardiography / Victor Mor-Avi [et al.] // Journal of the American Society of Echocardiography. – 2011. – Vol. 12. – № 3. – P. 167–205.

-
78. Badano L.P. High Volume-Rate Three-Dimensional Stress Echocardiography to Assess Inducible Myocardial Ischemia: A Feasibility Study / L.P. Badano [et al.] // *Journal of the American Society of Echocardiography*. – 2010. – Vol. 23. – № 6. – P. 628–635.
79. Johri A.M. Assessment of Image Quality in Real Time Three-Dimensional Dobutamine Stress Echocardiography: An Integrated 2D/3D Approach / Amer M. Johri [et al.] // *Echocardiography*. – 2015. – Vol. 32. – № 3. – P. 496–507.
80. Metz L.D. The Prognostic Value of Normal Exercise Myocardial Perfusion Imaging and Exercise Echocardiography: A Meta-Analysis / L.D. Metz [et al.] // *Journal of the American College of Cardiology*. – 2007. – Jan. 16. – Vol. 49. – № 2. – P. 227–237.
81. Giesler T. Long Term Follow Up after Deferral of Revascularization in Patients with Intermediate Coronary Stenoses and Negative Dobutamine Stress Echocardiography / T. Giesler [et al.] // *Heart*. – 2002. – Vol. 88. – № 6. – P. 645–646.
82. Balfour Jr. P.C. Non-Invasive Assessment of Low- and Intermediate-Risk Patients with Chest Pain / Pelbreton C. Balfour Jr., Jorge A. Gonzalez, Christopher M. Kramer // *Trends in Cardiovascular Medicine*. – 2017. – Vol. 27. – № 3. – P. 182–189.
83. Аншелес А.А. Ядерная кардиология / А.А. Аншелес, В.Б. Сергиенко. – М.: НМИЦ кардиологии, 2021. – 516 с.
84. Watson D.D. Overview of Tracer Kinetics and Cellular Mechanisms of Uptake / Denny D. Watson, David K, Glover // *Clinical Nuclear Cardiology* / eds. B.L. Zaret, G.A. Beller. – 2010. – Jan. – P. 3–13.
85. Strauss H.W. Thallium-201 for Myocardial Imaging. Relation of Thallium-201 to Regional Myocardial Perfusion / H.W. Strauss [et al.] // *Circulation*. – 1975. – Vol. 51. – № 4. – P. 641–645.
86. Glover D.K. Myocardial ^{99m}Tc -Tetrofosmin Uptake During Adenosine-Induced Vasodilatation with Either a Critical or Mild Coronary Stenosis: Comparison with ^{201}Tl and Regional Myocardial Blood Flow / D.K. Glover [et al.] // *Circulation*. – 1997. – Oct. 7. – Vol. 96. – № 7. – P. 2332–2338. ^{99m}Tc -tetrofosmin uptake during adenosine-induced vasodilatation with either a critical or mild coronary stenosis: comparison with ^{201}Tl and regional myocardial blood flow. *Circulation*. 1997 Oct

7;96(7):2332-8.

87. Dorbala S. Single Photon Emission Computed Tomography (SPECT) Myocardial Perfusion Imaging Guidelines: Instrumentation, Acquisition, Processing, and Interpretation / Sharmila Dorbala [et al.] // *Journal of Nuclear Cardiology*. – 2018. – Vol. 25. – № 5. – P. 1784–1846.
88. Ali I. Half-Time SPECT Myocardial Perfusion Imaging with Attenuation Correction / Iftikhar Ali [et al.] // *The Journal of Nuclear Medicine*. – 2009. – Vol. 50. – № 4. – P. 554–562.
89. Germano G. A New Algorithm for the Quantitation of Myocardial Perfusion SPECT. I: Technical Principles and Reproducibility / G. Germano [et al.] // *Journal of Nuclear Medicine*. – 2000. – Vol. 41. – № 4. – P. 712–719.
90. Mc Ardle B. Nuclear Perfusion Imaging for Functional Evaluation of Patients with Known or Suspected Coronary Artery Disease: The Future is Now / Brian Mc Ardle [et al.] // *Future Cardiology*. – 2012. – Vol. 8. – № 4. – P. 603–622.
91. Udelson J.E. Emergency Department Perfusion Imaging for Suspected Coronary Artery Disease: The ERASE Chest Pain Trial / J.E. Udelson, E.J. Spiegel // *Md Med*. – 2001. – Spring. – P. 90–94.
92. Shaw L.J. Prognostic Value of Gated Myocardial Perfusion SPECT / Leslee J. Shaw, Ami E. Iskandrian // *Journal of Nuclear Cardiology*. – 2004. – Vol. 11. – № 2. – P. 171–185.
93. Hachamovitch R. Incremental Prognostic Value of Myocardial Perfusion Single Photon Emission Computed Tomography for the Prediction of Cardiac Death: Differential Stratification for Risk of Cardiac Death and Myocardial Infarction / R. Hachamovitch [et al.] // *Circulation*. – 1998. – Feb. 17. – Vol. 97. – № 6. – P. 535–543.
94. Navare S.M. Comparison of Risk Stratification with Pharmacologic and Exercise Stress Myocardial Perfusion Imaging: A Meta-Analysis / Sachin M. Navare [et al.] // *Journal of Nuclear Cardiology*. – 2004. – Vol. 11. – № 5. – P. 551–561.
95. Gill J.B. Prognostic Importance of Thallium Uptake by the Lungs During Exercise in Coronary Artery Disease / J.B. Gill [et al.] // *The New England Journal of Medicine*. – 1987. – Dec. 10. – Vol. 317. – № 24. – P. 1485–1489.

-
96. Leslie W.D. Prognostic Value of Lung Sestamibi Uptake in Myocardial Perfusion Imaging of Patients with Known or Suspected Coronary Artery Disease / William D. Leslie [et al.] // *Journal of the American College of Cardiology*. – 2005. – May 17. – Vol. 45. – № 10. – P. 1676–1682.
97. Weiss A.T. Transient Ischemic Dilation of the Left Ventricle on Stress Thallium-201 Scintigraphy: A Marker of Severe and Extensive Coronary Artery Disease / A.T. Weiss [et al.] // *Journal of the American College of Cardiology*. – 1987. – Vol. 9. – № 4. – P. 752–759.
98. Mazzanti M. Identification of Severe and Extensive Coronary Artery Disease by Automatic Measurement of Transient Ischemic Dilation of the Left Ventricle in Dual-Isotope Myocardial Perfusion SPECT / M. Mazzanti [et al.] // *Journal of the American College of Cardiology*. – 1996. – Vol. 27. – № 7. – P. 1612–1620.
99. Worsley D.F. Comparison of Stress-Only vs Stress/Rest with Technetium-99m Methoxyisobutylisonitrile Myocardial Perfusion Imaging / D.F. Worsley [et al.] // *European Journal of Nuclear Medicine and Molecular Imaging*. – 1992. – Vol. 19. – № 6. – P. 441–444.
100. Chang S.M. Normal Stress-Only versus Standard Stress/Rest Myocardial Perfusion Imaging: Similar Pat. Mortality with Reduced Radiation Exposure / S.M. Chang [et al.] // *Journal of the American College of Cardiology*. – 2010. – Jan. 19. – Vol. 55. – № 3. – P. 221–230.
101. Duvall W.L. The Prognosis of a Normal Stress-Only Tc-99m Myocardial Perfusion Imaging Study / W.L. Duvall [et al.] // *Journal of Nuclear Cardiology*. – 2010. – Vol. 17. – № 3. – P. 370–377.
102. Schinkel A.F. Assessment of Myocardial Viability in Patients with Heart Failure / A.F. Schinkel [et al.] // *Journal of Nuclear Medicine*. – 2007. – Vol. 48. – № 7. – P. 1135–1146.
103. Malhotra S. Assessment of Myocardial Viability Using Single-Photon Emission Computed Tomography Myocardial Perfusion Imaging / S. Malhotra, J. Gomez, R. Doukky // *Current Opinion in Cardiology*. – 2019. – Vol. 34. – № 5. – P. 473–483.
104. Lima R.S. Incremental Value of Combined Perfusion and Function Over Perfusion

-
- Alone by Gated SPECT Myocardial Perfusion Imaging for Detection of Severe Three-Vessel Coronary Artery Disease / R.S. Lima [et al.] // *Journal of the American College of Cardiology*. – 2003. – Jul. 2. – Vol. 42. – № 1. – P. 64–70.
105. Beller G.A. Underestimation of Coronary Artery Disease with SPECT Perfusion Imaging / G.A. Beller // *Journal of Nuclear Cardiology*. – 2008. – Vol. 15. – № 2. – P. 151–153.
106. Beller G.A. SPECT Imaging for Detecting Coronary Artery Disease and Determining Prognosis by Noninvasive Assessment of Myocardial Perfusion and Myocardial Viability / G.A. Beller, R.C. Heede // *Journal of Cardiovascular Translational Research*. – 2011. – Vol. 4. – № 4. – P. 416–424.
107. Gowd B.M. Stress-Only SPECT Myocardial Perfusion Imaging: A Rev. / B.M. Gowd, G.V. Heller, M.W. Parker // *Journal of Nuclear Cardiology*. – 2014. – Vol. 21. – № 6. – P. 1200–1212.
108. Cremer M. Uber die Direkte Ableitung der Aktionsstrome des Menschenlichen Herzens Vnm Oesophagus und Uber das Olektrokardiogramm des Fetus / M. Cremer // *Munchener medizinische Wochenschrift*. – 1906. – № 53. – P. 811.
109. McNaiiy E.M. Elective Countershock in Unaesthetized Patients with Use of an Esophageal Electrode / E.M. McNaiiy, E.G. Meyer, R. Lagendorf // *Circulation*. – 1966. – № 33. – P. 124.
110. Burack B. Transesophagnal Cardiac Pacing / B. Burack, S. Furman // *The American Journal of Cardiology*. – 1969. – № 23. – P. 469.
111. Chapman P.D. Stress Echocardiography with Transesophageal Atrial Pacing: Prelim. Report of a New Method for Detection of Ischemic Wall Motion Abnormalities / P.D. Chapman [et al.] // *Circulation*. – 1984. – Vol. 70. – № 3. – P. 445–450.
112. Чреспищеводная электрокардиостимуляция в диагностике нарушений ритма сердца и диагностике ишемической болезни сердца: метод. рекомендации / С.П. Голицын [и др.]. – М., 1990. – 640 с.
113. Iliceto S. Sorino M, D'Ambrosio G. et al. Detection of coronary artery disease by 2-dimensional echocardiography during transesophageal atrial pacing: Sensitivity and specificity, (abstractj *Circulation* 1984; 70(J!):185.

-
114. Cibson R.S. Predicting the Extent and Location of Coronary Artery Disease During the Early Post-Infarction Period by Quantitative Thallium-201 Scintigraphy / R.S. Cibson [et al.] // *The American Journal of Cardiology*. – 1981. – № 47. – P. 1010.
115. Atar S. Pacing Stress Echocardiography: An Alternative to Pharmacologic Stress Testing / S. Atar [et al.] // *Journal of the American College of Cardiology*. – 2000. – Vol. 36. – № 6. – P. 1936–1941.
116. Пат. 2502645 Российская Федерация, МПК А 61 В 5/0402, А 61 N 1/36. Способ выявления скрытой коронарной недостаточности у больных ишемической болезнью сердца / М.А. Саидова, Ю.В. Ботвина, В.Н. Шитов; заявитель и патентообладатель НМИЦ кардиологии. – № 2012125644/14; заявл. 20.06.2012; опубл. 27.12.2013.
117. Сергиенко И.В. Дислипидемии, атеросклероз и ишемическая болезнь сердца: соврем. аспекты патогенеза, диагностики и лечения / И.В. Сергиенко, А.А. Аншелес, В.В. Кухарчук. – 3-е изд., перераб. и доп. – М.: ПатиСС, 2018. – 242 с.
118. Pijls N.H. Measurement of Fractional Flow Reserve to Assess the Functional Severity of Coronary-Artery Stenoses / N.H. Pijls [et al.] // *The New England Journal of Medicine*. – 1996. – Jun. 27. – Vol. 334. – № 26. – P. 1703–1708.
119. Pyxaras S.A. Quantitative Angiography and Optical Coherence Tomography for the Functional Assessment of Nonobstructive Coronary Stenoses: Comparison with Fractional Flow Reserve / S.A. Pyxaras [et al.] // *American Heart Journal*. – 2013. – Vol. 166. – № 6. – P. 1010–1018.
120. Watkins S. Validation of Magnetic Resonance Myocardial Perfusion Imaging with Fractional Flow Reserve for the Detection of Significant Coronary Heart Disease / S. Watkins [et al.] // *Circulation*. – 2009. – Dec. 1. – Vol. 120. – № 22. – P. 2207–2213.
121. Melikian N. Fractional Flow Reserve and Myocardial Perfusion Imaging in Patients with Angiographic Multivessel Coronary Artery Disease / N. Melikian [et al.] // *JACC: Cardiovascular Interventions*. – 2010. – Vol. 3. – № 3. – P. 307–314.
122. Pijls N.H. Mean Transit Time for Videodensitometric Assessment of Myocardial Perfusion and the Concept of Maximal Flow Ratio: A Validation Study in the Intact Dog and a Pilot Study in Man / N.H. Pijls [et al.] // *International Journal of Cardiac*

Imaging. – 1990. – Vol. 5. – № 2–3. – P. 191–202.

123. Johnson N.P. Repeatability of Fractional Flow Reserve Despite Variations in Systemic and Coronary Hemodynamics / N.P. Johnson [et al.] // JACC: Cardiovascular Interventions. – 2015. – Vol. 8. – № 8. – P. 1018–1027.

124. Bech G.J. Fractional Flow Reserve to Determine the Appropriateness of Angioplasty in Moderate Coronary Stenosis: A Randomized Trial / G.J. Bech [et al.] // Circulation. – 2001. – Jun. 19. – Vol. 103. – № 24. – P. 2928–2934.

125. Zimmermann F.M. Deferral vs Performance of Percutaneous Coronary Intervention of Functionally Non-Significant Coronary Stenosis: 15-Year Follow-Up of the DEFER Trial / F.M. Zimmermann [et al.] // European Heart Journal. – 2015. – Dec. 1. – Vol. 36. – № 45. – P. 3182–3188.

126. Davies J.E. Use of the Instantaneous Wave-Free Ratio or Fractional Flow Reserve in PCI / J.E. Davies [et al.] // The New England Journal of Medicine. – 2017. – May 11. – Vol. 376. – № 19. – P. 1824–1834.

127. Gotberg M. Instantaneous Wave-Free Ratio versus Fractional Flow Reserve to Guide PCI / M. Gotberg [et al.] // The New England Journal of Medicine. – 2017. – № 376. – P. 1813–1823.

128. Tonino P.A. Fractional Flow Reserve versus Angiography for Guiding Percutaneous Coronary Intervention / P.A. Tonino [et al.] // The New England Journal of Medicine. – 2009. – Jan. 15. – Vol. 360. – № 3. – P. 213–224.

129. De Bruyne B. Fractional Flow Reserve-Guided PCI versus Medical Therapy in Stable Coronary Disease / Bernard De Bruyne [et al.] // The New England Journal of Medicine. – 2012. – Sep. 13. – Vol. 367. – № 11. – P. 991–1001.

130. Pijls N.H. Fractional Flow Reserve versus Angiography for Guiding Percutaneous Coronary Intervention in Patients with Multivessel Coronary Artery Disease: 2-Year Follow-Up of the FAME (Fractional Flow Reserve versus Angiography for Multivessel Evaluation) Study / N.H. Pijls [et al.] // Journal of the American College of Cardiology. – 2010. – Jul. 13. – Vol. 56. – № 3. – P. 177–184.

131. van Nunen L.X. Fractional Flow Reserve versus Angiography for Guidance of PCI in Patients with Multivessel Coronary Artery Disease (FAME): 5-Year Follow-Up of a

-
- Randomised Controlled Trial / Lokien X. van Nunen [et al.] // *The Lancet*. – 2015. – Nov. 7. – Vol. 386. – № 10006. – P. 1853–1860.
132. King 3rd S.B. Learning from FAME: The Need for Sham Controls in Trials of Stable Coronary Disease / Spencer B. King 3rd, Neal W. Dickert, Franklin G. Miller // *JACC: Cardiovascular Interventions*. – 2014. – Vol. 7. – № 3. – P. 342–344.
133. De Bruyne B. Fractional Flow Reserve-Guided PCI for Stable Coronary Artery Disease / Bernard De Bruyne [et al.] // *The New England Journal of Medicine*. – 2014. – Sep. 25. – Vol. 371. – № 13. – P. 1208–1217.
134. Pijls N.H. Functional Assessment of Coronary Stenoses: Can We Live without It? / Nico H.J. Pijls, Nobuhiro Tanaka, William F. Fearon // *European Heart Journal*. – 2013. – Vol. 34. – № 18. – P. 1335–1344.
135. Layland J. Fractional Flow Reserve vs Angiography in Guiding Management to Optimize Outcomes in Non-ST-Segment Elevation Myocardial Infarction: The Brit. Heart Foundation FAMOUS-NSTEMI Randomized Trial / Jamie Layland [et al.] // *European Heart Journal*. – 2015. – Jan. 7. – Vol. 36. – № 2. – P. 100–111.
136. Engstrøm T. Complete Revascularisation versus Treatment of the Culprit Lesion Only in Patients with ST-Segment Elevation Myocardial Infarction and Multivessel Disease (DANAMI-3-PRIMULTI): An Open-Label, Randomised Controlled Trial / Thomas Engstrøm [et al.] // *The Lancet*. – 2015. – Aug. 15. – Vol. 386. – № 9994. – P. 665–671.
137. Ihdahid A.R. A Practical Guide for Fractional Flow Reserve Guided Revascularisation / A.R. Ihdahid [et al.] // *Heart, Lung and Circulation*. – 2018. – Vol. 27. – № 4. – P. 406–419.
138. De Bruyne B. Transstenotic Coronary Pressure Gradient Measurement in Humans: in Vitro and in Vivo Evaluation of a New Pressure Monitoring Angioplasty Guide Wire / B. De Bruyne [et al.] // *Journal of the American College of Cardiology*. – 1993. – Vol. 22. – № 1. – P. 119–126.
139. Миронов В.М. Оценка фракционного резерва коронарного кровотока / В.М. Миронов, Е.В. Меркулов, А.Н. Самко // *Кардиология*. – 2012. – Т. 52. – № 8. – С. 66–71.

-
140. Thygesen K. Fourth Universal Definition of Myocardial Infarction (2018) / Kristian Thygesen [et al.] // *European Heart Journal*. – 2018. – № 00. – P. 1–33.
141. Hachamovitch R. Impact of Ischaemia and Scar on the Therapeutic Benefit Derived from Myocardial Revascularization vs Medical Therapy Among Patients Undergoing Stress-Rest Myocardial Perfusion Scintigraphy / R. Hachamovitch [et al.] // *European Heart Journal*. – 2011. – Vol. 32. – № 8. – P. 1012–1024.
142. Ko B.S. Combined CT Coronary Angiography and Stress Myocardial Perfusion Imaging for Hemodynamically Significant Stenoses in Patients with Suspected Coronary Artery Disease: A Comparison with Fractional Flow Reserve / Brian S. Ko [et al.] // *JACC: Cardiovascular Imaging*. – 2012. – Vol. 5. – № 11. – P. 1097–1111.
143. Cury R.C. Dipyridamole Stress and Rest Myocardial Perfusion by 64-Detector Row Computed Tomography in Patients with Suspected Coronary Artery Disease / Roberto C. Cury [et al.] // *The American Journal of Cardiology*. – 2010. – № 106. – P. 310–315.
144. Lee C.Y. Nonexercise Stress Transthoracic Echocardiography: Transesophageal Atrial Pacing versus Dobutamine Stress / C.Y. Lee [et al.] // *Journal of the American College of Cardiology*. – 1999. – Vol. 33. – № 2. – P. 506–511.
145. Омаров Ю.А. Перфузионная компьютерная томография миокарда с чреспищеводной электрокардиостимуляцией в качестве стресс-теста у больных с пограничными стенозами в коронарных артериях: сравнение с измерениями фракционного резерва кровотока. / Ю.А. Омаров [и др.] // *Кардиология*. – 2021. – Том 61, №1. – С. 4–11.
146. Pontone G. Diagnostic Performance of Non-Invasive Imaging for Stable Coronary Artery Disease: A Meta-Analysis / Gianluca Pontone [et al.] // *International Journal of Cardiology*. – 2020. – Feb. 1. – № 300. – P. 276–281.
147. Greif M. CT Stress Perfusion Imaging for Detection of Haemodynamically Relevant Coronary Stenosis as Defined by FFR / M. Greif [et al.] // *Heart*. – 2013. – Vol. 99. – № 14. – P. 1004–1111.
148. Gonzalez J.A. Meta-Analysis of Diagnostic Performance of Computed Coronary Tomography Angiography, Computed Tomography Perfusion and Computed

-
- Tomography-Fractional Flow Reserve in Functional Myocardial Ischemia Assessment versus Invasive Fractional Flow Reserve / Jorge A. Gonzalez [et al.] // *The American Journal of Cardiology*. – 2015. – Nov. 1. – Vol. 116. – № 9. – P. 1469–1478.
149. Tanabe Y. Computed Tomographic Evaluation of Myocardial Ischemia / Yuki Tanabe [et al.] // *Japanese Journal of Radiology*. – 2020. – Vol. 38. – № 5. – P. 411–433.
150. Омаров Ю.А. Диагностическая эффективность перфузионной компьютерной томографии миокарда с чреспищеводной электрокардиостимуляцией у больных с исходным диагнозом «острый коронарный синдром» / Ю.А. Омаров [и др.] // *Атеротромбоз*. – 2021. – Том 11, №1. – С. 128–143.
151. Elhendy A. Prognostic Significance of the Location of Wall Motion Abnormalities During Exercise Echocardiography / Abdou Elhendy [et al.] // *Journal of the American College of Cardiology*. – 2002. – Nov. 6. – Vol. 40. – № 9. – P. 1623–1629.
152. Siontis G.C. Outcomes of Non-Invasive Diagnostic Modalities for the Detection of Coronary Artery Disease: Network Meta-Analysis of Diagnostic Randomised Controlled Trials / George C. Siontis [et al.] // *The BMJ*. – 2018. – Feb. 21. – № 360. – P. k504.