Федеральное государственное автономное образовательное учреждение высшего образования
Первый Московский государственный медицинский университет имени И.М. Сеченова
Министерство здравоохранения Российской Федерации
(Сеченовский Университет)

На правах рукописи

ТЛИСОВ БОРИС МАГОМЕТОВИЧ

СИММЕТРИЧНАЯ АУТОПЕРИКАРДИАЛЬНАЯ НЕОКУСПИДИЗАЦИЯ АОРТАЛЬНОГО КЛАПАНА

3.1.15 – сердечно - сосудистая хирургия

Диссертация
на соискание ученой степени кандидата медицинских наук

Научный руководитель:
доктор медицинских наук, профессор
Комаров Роман Николаевич

Москва – 2022

ОГЛАВЛЕНИЕ

ГЛАВА 1. ОБЗОР ЛИТЕРАТУРЫ 11
1.1 Хирургическая анатомия аортального клапана 11
1.2 Геометрия створок аортального клапана 12
1.3 Показания к операции: кому выполнять пластику аортального клапана? 15
1.4 Хирургическая техника: экспозиция и оценка клапана 18
1.5 Исторические и технические аспекты аутоперикардиальной неокуспидизации аортального клапана 19
1.6 Описание хирургической техники неокуспидизации по данным различных авторов 22
1.7 Результаты различных методик неокуспидизации аортального клапана 29
ГЛАВА 2. МАТЕРИАЛЫ И МЕТОДЫ 36
2.1 Дизайн исследования 36
2.2 Общая характеристика пациентов 38
2.3 Хирургическая техника 42
2.4 Этапы и методы исследования 50
ГЛАВА 3. РЕЗУЛЬТАТЫ СОБСТВЕННЫХ ИССЛЕДОВАНИЙ 58
3.1 Оценка сопоставимости групп по исходным клиническим данным 58
3.2 Результаты интраоперационной оценки симметричности / асимметричности аортального клапана 61
3.3 Первичные точки контроля исследования 62
3.4 Вторичные точки контроля исследования 70
ГЛАВА 4. ОБСУЖДЕНИЕ 77
ЗАКЛЮЧЕНИЕ 86
ВЫВОДЫ 88
ПРАКТИЧЕСКИЕ РЕКОМЕНДАЦИИ 89
СПИСОК СОКРАЩЕНИЙ И УСЛОВНЫХ ОБОЗНАЧЕНИЙ 90
СПИСОК ЛИТЕРАТУРЫ 92

ВВЕДЕНИЕ

Актуальность и степень разработанности темы исследования

Врожденные и приобретенные пороки аортального клапана (АК) занимают ведущее положение среди патологий, требующих чаще открытого, реже интервенционного вмешательства. В настоящее время полностью изучены показания, техника операции и послеоперационные результаты таких процедур как балонная вальвулопластика и комиссуротомия у детей, механическое и биологическое протезирование, а также процедура транскатетерной имплантации АК (TAVI). Ежегодно в мире выполняется около 280,000 протезирований АК. За 2018 год в США, согласно регистру Кардиоторакальных хирургов, выполнено 25,274 изолированных протезирований АК. Наиболее распространенной процедурой является протезирование с использованием механических имплантатов. Главными недостатками этой методики являются ограниченность применения в когорте пациентов с узким фиброзным кольцом АК (ФК АК) и у детей, а также необходимость в пожизненном приеме антикоагулянтов, в частности, варфарина. Основным недостатком каркасных биопротезов является структурная деградация клапана, связанная с повреждением и кальцификацией биоткани (ксеноперикард), риск которых возрастает у пациентов более молодого возраста. Применение бескаркасных биопротезов ограничено их высокой стоимостью и недоступностью для большей части населения. Во множестве публикаций продемонстрированы приемлемые показатели выживаемости и хорошие гемодинамические параметры после протезирования АК легочным гомографтом – операция Ross, однако ее повсеместное применение ограничено сложностью выполнения, необходимостью достаточного опыта хирурга, рядом противопоказаний, связанных с длительностью искусственного кровообращения (ИК) и пережатием аорты, а также компрометацией сразу двух анатомических зон (корень аорты и клапан\ствол легочной артерии).

Современные исследования в области кардиохирургии и медицинской техники направлены на поиск «идеального» клапана сердца, сочетающего в себе 5 главных преимуществ: уход от использования антикоагулянтов, гемодинамические параметры, приближенные к таковым на нативном клапане, долговечность и функциональность в течение длительного периода или даже всей жизни, дешевизна и воспроизводимость имплантации. Стремление достичь таких результатов привело к внедрению и повсеместному распространению процедуры реконструкции АК путем неокуспидизации АК аутоперикардом (AVNeo). Следует отметить, что процедура AVNeo показывает многообещающие и приемлемые результаты в отношении гемодинамических показателей и свободы от повторных вмешательств, хотя вопрос «делать или не делать?» постоянно обсуждается в современном кардиохирургическом сообществе. Процедура AVNeo имеет очевидные преимущества: отсутствие финансового бремени на здравоохранение или пациентов, удовлетворительные гемодинамические параметры, отсутствие необходимости в приеме антикоагулянтов, воспроизводимость методики и подходит почти для любой категории больных.

В этом свете, важным представляется рассмотреть эволюцию данной методики для оптимизации, расширения показаний и улучшения послеоперационных результатов. Первый крупный отчет, посвященный AVNeo постулирован Duran C.M. и коллегами, опубликовавших результаты 76 операций, выполненных в период с 1989 по 1994 гг. Авторы обрабатывали аутологичный перикард 0,5 % раствором глутарового альдегида в течение 10 мин. Duran C.M. и коллеги, рекомендовали имплантацию симметричных створок, показав 92,6 % выживаемость и 94,8 % свободу от реопераций в течение 66-ти месяцев наблюдения. Расчет размера створок осуществлялся в соответствии с работой Swanson W.M. и Clark R.E., путем измерения межкомиссуральных расстояний, длины прикрепления и высоты створок. Несмотря на удовлетворительные результаты, продемонстрированные Duran C.M. и коллегами, широкое распространение данная методика получила после публикаций японского кардиохирурга Ozaki S., систематизировавшего протокол AVNeo с презервацией

створок 0,6 % раствором глутарового альдегида и разработавшего систему специализированных шаблонов. Согласно публикации Ozaki S. от 2019 г, 12-ти летняя выживаемость после данной процедуры составляет 84,6 %, а свобода от операций – 95,8 %. Следует отметить, что при имплантации неостворок профессор Ozaki строго рекомендует придерживаться принципа физиологической ассиметрии лепестков АК.

Повсеместное распространение процедуры AVNeo привело к эволюции методики – появились сообщения об использовании миниинвазивных процедур, а также о возможности выполнения подобной технологии в когорте пациентов с расширением ФК АК и аневризмой восходящей аорты (ВА).

В клинике факультетской хирургии Сеченовского Университета разработана методика AVNeo путем имплантации симметричных створок, обработанных по технологии Ozaki и рассчитанных на основании формулы измерения структур корня аорты, разработанной Комаровым Р.Н. Данный подход позволяет упростить методику имплантации неостворок и не использовать дорогостоящие шаблоны, таким образом, повышая доступность методики. Принимая во внимание наличие физиологичной ассиметрии нативных структур корня аорты, различные подходы к процедуре AVNeo нуждаются в сравнительной оценке.

Таким образом, исследование, посвященное сравнению методов симметричной и асимметричной неокуспидизации АК аутоперикардиальными лепестками, с оценкой гемодинамических параметров, свободы от реопераций и выживаемости в ранний и среднесрочный период после операции, представляется чрезвычайно актуальным.

Цель исследования

Оценка результатов протезирования АК с использованием методики симметричной аутоперикардиальной неокуспидизации.

Задачи исследования

1. Оценка результатов использования метода дооперационного математического моделирования корня аорты на основе данных трансторакальной (ТТЕ) и транспищеводной эхокардиографии (ТЕЕ) в формировании неоклапана аорты из аутоперикардиальных створок.
2. Описание хирургических аспектов реконструкции АК с использованием симметричных аутоперикардиальных неостворок.
3. Сравнительная оценка интра-, ранних и среднеотдаленных послеоперационных результатов симметричной и асимметричной аутоперикардиальной неокуспидизации АК.
4. Интраоперационная оценка распространенности симметричной / асимметричной анатомии ТАК.
5. Разработка практических рекомендаций с целью повышения доступности метода реконструкции АК путем аутоперикардиальной неокуспидизации.

Научная новизна исследования

В представленной диссертационной работе впервые рассмотрена возможность применения методики математического моделирования структур корня аорты в практической кардиохирургии. Исследование включило достаточный клинический материал – 66 пациентов, позволяющий провести полноценную оценку ранних и среднеотдаленных результатов, а также гемодинамических показателей после реконструкции АК путем создания симметричных аутоперикардиальных неостворок. Исследование основано на сравнении заявленной методики с классической процедурой Ozaki. Для реализации целей и задач работы сформулированы конкретные первичные (ранняя послеоперационная летальность и кумулятивная отдаленная выживаемость, кумулятивная свобода от повторных вмешательств на АК,

кумулятивная свобода от значимой недостаточности АК) и вторичные (длительность ИК и пережатия аорты, срок пребывания в отделении реанимации и интенсивной терапии (ОРИТ) и в стационаре, частота развития инфекционного эндокардита (ИЭ) АК, частота несостоятельности реконструкции, потребовавшей «классического» протезирования АК, гемодинамические показатели на АК в среднеотдаленном периоде для точки контроля. Для реализации задач работы использованы корректные и современные статистические методы исследования, продемонстрированы данные о сопоставимости групп.

Теоретическая и практическая значимость работы

Анализу подвергнуты как предоперационные данные пациентов, так и интра-/ранние послеоперационные исходы, а также результаты наблюдения в среднеотдаленном периоде. В работе проведена интраоперационная оценка распространенности симметричной/асимметричной анатомии АК.

Результаты исследования и сформулированные практические рекомендации позволяют повысить доступность и улучшить результаты аутоперикардиальной неокуспидизации. В работе детально представлены технические аспекты симметричной аутоперикардиальной неокуспидизации с использованием математического моделирования неостворок, основанного на данных TTE и TEE. Полученные результаты позволяют спрогнозировать риск того или иного вмешательства в зависимости от показаний и исходной клинической тяжести пациента.

Методология и методы исследования

Исследование основано на ретроспективном анализе раннего и средне-отдаленного периода 66 пациентов, оперированных по поводу изолированного порока АК, на базе кардиохирургического отделения Университетской клинической больницы № 1 ФГАОУ ВО Первый МГМУ им. И.М. Сеченова

Минздрава России (Сеченовский Университет), в период с 2015 по 2020 гг. Всем пациентам (n = 66, 100 %) выполнялась процедура AVNeo.

Исследуемые пациенты разделены на 2 группы: группа 1 – симметричная неокуспидизация (n = 36): протезирование АК симметричными листками аутологичного перикарда; группа 2 - асимметричная неокуспидизация (n=30): протезирование АК асимметричными листками аутологичного перикарда. В данную когорту вошли пациенты, оперированные по классической методике Ozaki с использованием оригинальных шаблонов и сайзеров. Критерии включения: пациенты с изолированным пороком АК старше 18 лет, добровольное информированное согласие на выполнение протезирования АК аутологичным перикардом, согласие пациента на участие в исследовании (при получении результатов диагностических исследований в средне-отдаленном периоде). Критерии исключения: пациенты с любой анатомией АК, кроме трикуспидальной, сопутствующая патология ВА, требующая хирургической коррекции, аннулодилатация АК, требующая какой-либо пластики, неокуспидизация АК с использованием ксеноперикардиальных створок, предшествующие вмешательства на «открытом» сердце, выполненные стернотомным доступом. Контрольные точки исследования первичные: ранняя послеоперационная летальность и кумулятивная средне-отдаленная выживаемость, кумулятивная свобода от повторных вмешательств на АК и от значимой недостаточности АК (2-3 ст). Контрольные точки исследования вторичные: частота ИЭ АК, несостоятельности реконструкции, потребовавшей «классического» протезирования АК, гемодинамические показатели на АК (пиковый градиент) и площадь открытия АК в средне-отдаленном послеоперационном периоде.

Положения, выносимые на защиту

1. Применение методики дооперационного математического моделирования структур корня аорты, позволяет выполнить полноценную неокуспидизацию АК без использования специальных шаблонов;

2. Ранние и среднеотдаленные результаты симметричной аутоперикардиальной неокуспидизации АК статистически не отличаются от асимметричной методики в отношении гемодинамических показателей, свободы от реопераций и выживаемости;

3. Технология симметричной аутоперикардиальной неокуспидизации АК более воспроизводима и доступна для широкого круга кардиохирургов.

4. Интраоперационная оценка симметричности/асимметричности трикуспидального АК (ТАК) выявила высокую распространенность выраженной асимметрии у пациентов, подвергающихся хирургическому вмешательству.

Степень достоверности и апробация результатов

Достоверность полученных результатов диссертационной работы определяется как анализом полученных данных и достаточным объемом выборки, так и использованием статистических методов анализа. Положения и результаты проведенного исследования, выводы и рекомендации диссертационной работы в полном объеме изложены и подкреплены убедительными статистическими данными и продемонстрированы в иллюстративном материале (таблицы и рисунки). Автор лично участвовал во всех выполненных по теме диссертации операциях в качестве 1-го ассистента, провел анализ данных отечественной и зарубежной литературы по теме диссертационной работы, разработал задачи исследования и его дизайн, осуществлял сбор данных, статистическую обработку и анализ полученной информации.

Диссертационная работа апробирована 25 марта 2022 года на совместном заседании кафедр факультетской хирургии № 1 и госпитальной хирургии Института клинической медицины имени Н.В. Склифосовского ФГАОУ ВО Первый МГМУ имени И.М. Сеченова (Сеченовский Университет).

Результаты исследования внедрены в работу кардиохирургического отделения Университетской клинической больницы № 1 ФГАОУ ВО Первый МГМУ им. И.М. Сеченова Минздрава России (Сеченовский Университет).

Диссертанту принадлежит авторство и соавторство при подготовке публикаций по теме диссертационной работы - 5 печатных работ в журналах, рекомендованных ВАК Минобрнауки РФ для публикации результатов кандидатских и докторских диссертаций, а также доклады на 2 конгрессах и съездах: XXVII Всероссийский съезд сердечно-сосудистых хирургов (2021 г.); XXV Ежегодная Сессия НМИЦ ССХ им. А.Н. Бакулева (2022 г.).

Диссертационная работа апробирована 25 марта 2022 года на совместном заседании кафедр факультетской хирургии № 1 и госпитальной хирургии Института клинической медицины имени Н.В. Склифосовского ФГАОУ ВО Первый МГМУ имени И.М. Сеченова (Сеченовский Университет). Результаты диссертационной работы доложены на 2 конгрессах и съездах: XXVII Всероссийский съезд сердечно-сосудистых хирургов (2021 г.); XXV Ежегодная Сессия НМИЦ ССХ им. А.Н. Бакулева (2022 г.).

Структура и объём диссертации

Диссертация изложена на 103 страницах печатного текста и состоит из введения, обзора литературы, 2 глав собственных исследований, обсуждения полученных результатов, заключения, выводов, практических рекомендаций, списка литературы. Список литературы содержит 109 источников. Диссертация иллюстрирована 30 рисунками, 13 таблицами.

ГЛАВА 1. ОБЗОР ЛИТЕРАТУРЫ

1.1 Хирургическая анатомия аортального клапана

Клапан и корень аорты представляют собой динамическую структуру со сложными взаимосвязями между двумя компонентами, способствующими нормальной его функции [17]. Есть несколько важных анатомических и физиологических принципов, которые имеют отношение к реконструктивной хирургии корня и клапана аорты «Рисунок 1» [16, 31].

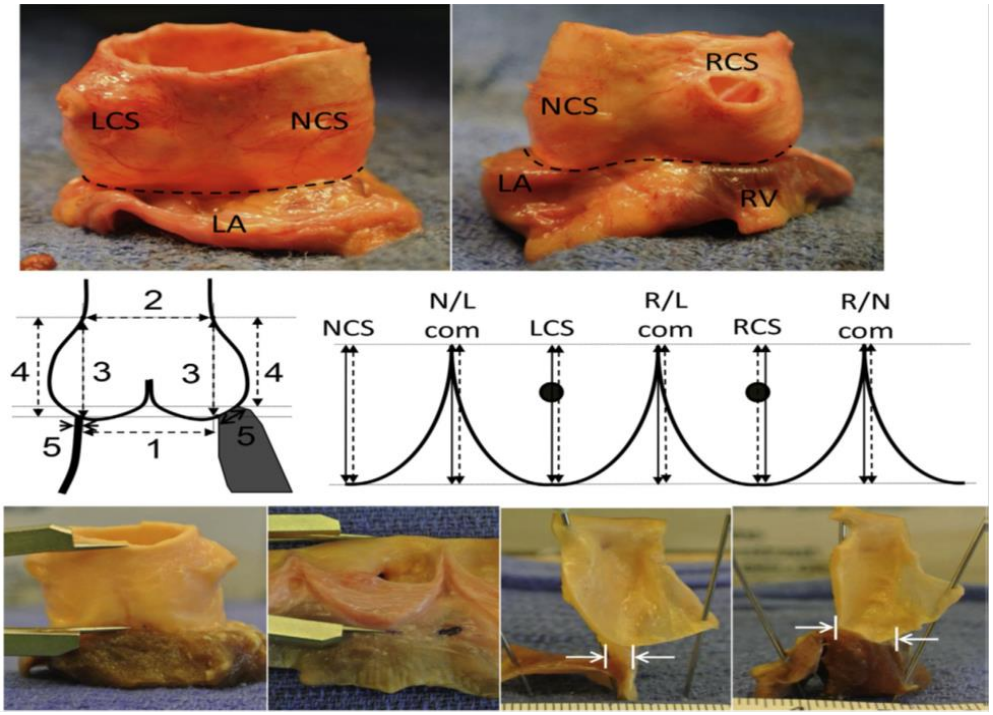

Рисунок 1 – Хирургическая анатомия корня аорты [31]

Во-первых, концепция функционального кольца аорты, которое состоит из синотубулярного (СТС) и вентрикуло-аортального соединений (ВАС) [16]. Оба эти компонента играют важную роль в обеспечении поддержки створок клапана, а изменение любого из них может привести к пролапсу створки или ограничению, вызывающему недостаточность аорты. Второй принцип заключается в том, что СТС и ВАС приблизительно пропорциональны в диаметре в нормальном АК, причем СТС обычно примерно на 10 - 15 % меньше, чем ВАС [54]. Однако в

контексте АК и патологии корня любой из этих компонентов может быть расширен. Третий важный принцип заключается в том, что, когда компоненты функционального кольца аорты медленно расширяются с течением времени, может происходить ремоделирование створок, что предотвращает возникновение значительной аортальной недостаточности (АН) [16]. Таким образом, пациенты могут иногда иметь значительное расширение ВАС и СТС с минимальной АН [54]. Устранение регургитации АК требует точных знаний истинной причины недостаточности, а также детального понимания анатомии корня аорты для успешного достижения цели вмешательства [88]. Геометрические нюансы анатомии имеют первостепенное значение для реконструктивных процедур, направленных на восстановление соотношения между базальным кольцом, створками и синусами Вальсальвы [62]. Геометрия створок и корня аорты должна быть физиологична для работы в качестве функциональной единицы [16]. Так, диаметр аорты на уровне синусов Вальсальвы более 40 мм считается патологичным, а данные по нормальному размеру ФК АК отличаются в различных публикациях, тем не менее, большинство авторов указывают на величину диаметра 25 мм, как на верхний предел размера ФК [38, 8].

1.2 Геометрия створок аортального клапана

Совершенно очевидно, что конфигурация створки клапана зависит от ее размеров и диаметра корня аорты [86]. Учитывая, что размеры корня аорты варьируются в зависимости от таких клинических параметров, как возраст и рост, можно было бы предположить аналогичную корреляцию при оценке размеров створок. Размер створки АК определяется на основе измерения ее ширины и высоты [64]. Ширина обычно определяется прямым или эхокардиографическим измерением длины свободного края, что продемонстрировано в нескольких исследованиях ex vivo [54, 11, 12, 13]. Длина свободного края, безусловно, является важной информацией; однако Schäfers H. и коллеги обнаружили, что этот параметр достаточно сложно измерить in vivo (т.е. интраоперационно) [86].

Высота — это еще один параметр, определяющий размер створки. На данный момент существует ограниченная и несколько запутанная информация о нормальной высоте створок АК у человека, а для ее измерения использовались разные термины. Для того, чтобы избежать путаницы в терминологии, Schäfers H. и коллеги предложили два разных понятия: эффективную и геометрическую высоту [86]. Геометрическая высота может быть рассчитана как интеграл расстояний между ФК АК и свободным краем. Максимальную высоту (т.е. наибольшее расстояние между ФК АК и центром свободного края) можно считать показателем суммарной высоты створки [98]. Конфигурация АК, по-видимому, соответствует постоянной схеме с определенной разницей в высоте между коаптирующими краями и ФК АК, что называется эффективной высотой, и соответствует величине 9 - 10 мм (у взрослых) в фазу диастолы [89]. Большинство авторов использует данный параметр в качестве показателя степени пролапса створок, и включают его в рутинную оценку конфигурации клапана [71, 17]. Нормальные значения геометрической высоты при трикуспидальной анатомии АК находятся в диапозоне 13,5 – 17 мм [54]. Bierbach B. и соавторы выполнили систематическую оценку данного параметра у более чем 600 пациентов методом интраоперационных измерений [13]. По результатам исследования у 92,4 % больных с трикуспидальной анатомией АК выявлено увеличение геометрической высоты более 17 мм (20,2 ± 1,2 мм) и у 94,1 % - с бикуспидальной анатомией (23,85 ± 2 мм). Распределение напряжения в диастолу указывает на перикомиссуральные части створок как на области наибольшей нагрузки, а на центральные части вблизи свободного края, напротив, с наименьшим напряжением. Swanson W.M. и Clark R.E. проанализировали 8 трупных сердец, полученных при вскрытии в течение 3-х дней после смерти [98]. Сердца охлаждали до проведения исследования, а функцию створок изучали при различных давлениях. Авторы выразили геометрическую высоту створок в процентах от диаметра ФК АК и сообщили, что она составляет 70 %, что соответствует 17 мм. Вариабельность различных измерений не уточнялась. Kunzelman K.S. и коллеги изучили 10 криоконсервированных аортальных

гомографтов с клапанами трикуспидальной анатомии, полученных из банка тканей от доноров мужского пола от 18 до 54 лет [54]. Авторы изучили геометрическую высоту створок, хотя не уточнили об имитации физиологических условий (растяжение корня). Обнаружено, что средняя высота створок составляет приблизительно 14 мм, причем вариабельность отличалась ограниченной изменчивостью. Thubrikar M.J. и коллеги провели исследование 14-ти АК у пациентов, перенесших операцию по поводу регургитации (9 мужчин), и определили размеры створок по чреспищеводной эхокардиографии (TEE). Авторы обнаружили большие различия в высоте створок (диапазон от 13 до 25 мм, среднее значение 19,6 мм) [100].

Vollebergh F.E. и Becker A.E. проанализировали 200 трупных сердец (возраст умерших от 7 до 93 лет), однако не уточнили как хранился материал и в каких условиях производились измерения [102]. Основной целью исследования послужил анализ ширины створок, однако неясно, измерялась ли длина свободного края или межкомиссуральное расстояние. Авторы сообщили о средней высоте створок в 14 мм, что относилось ко всем 3-м створкам. Silver M.A. и Roberts W.C. изучали размеры створок в 100 сердцах, зафиксированных в формалине после вскрытия. Авторы проанализировали взаимосвязь между весом сердца и высотой створок (в среднем, 15 мм), однако не сопоставили с такими клиническими параметрами, как пол, рост или вес [93].

По мнению Schäfers H. и коллег, некоторые из опубликованных значений геометрической высоты представляются неправдоподобными [86]. Если предположить, что начальная прямая линия к центру коаптации составляет 3 мм, то минимальная геометрическая высота будет составлять не менее 16 мм с = (13 + 3 мм). По данным Schäfers H. и коллеги, максимальная геометрическая высота непролабирующей створки составляет 21 мм (10 × 11 мм), если предположить, что эффективная высота равна высоте коаптации [86].

Odinokova S.N. и коллеги, провели исследование корреляции морфометрических параметров структур корня аорты, имеющих практическое значение в хирургической коррекции АК [3]. Авторами проанализировано 54

трупных сердцец, полученных посмертно, от лиц, умерших от некардиальных причин. Какая-либо патология корня аорты послужила критерием исключения из исследования. Проводилось измерение длины окружности желудочково-аортального соединения, длины окружности синусов Вальсальвы, длины окружности СТС. Для каждой створки нативного клапана измерялась: длина свободного края створки (L1), протяженность участка соединения створки и ФК АК (L2), высота створки (A), межкомиссуральное расстояние (IC). Достоверная корреляция выявлена между всеми параметрами створок АК и длиной окружности аорты на уровнях ВАС, синусов Вальсальвы и СТС ($r > 0,6$ для IC, L1, L2 и $r > 0,5$ для A, при $p < 0,01$) [3].

1.3 Показания к операции: кому выполнять пластику аортального клапана?

Основные показания к вмешательству на АК достаточно известны и не нуждаются в освещении. Тем не менее, знания и опыт касательно показаний к восстановлению АК, в настоящий момент, по-прежнему ограничены. Современные клинические рекомендации не включают возможности пластической хирургии АК в качестве более раннего решения в пользу оперативного лечения. Кроме того, выполнение хирургического вмешательства в ранние сроки без известных показателей спонтанного прогноза - дисфункция левого желудочка (ЛЖ), клиника хронической сердечной недостаточности (ХСН) пока не представляется оправданным [91].

Реконструкция может рассматриваться для любой формы АН, при которой сохранена ткань створки, при условии устранения истинных причин недостаточности, что гарантирует длительный положительный результат операции [91]. По мнению большинства авторов, пластика не является приемлемым вариантом лечения аортальных стенозов [18]. Исключением является уни- или бикуспидальный врожденный АС, при котором реконструктивные вмешательства показали удовлетворительные и достаточно долговечные гемодинамические результаты [33].

Текущий опыт показывает, что наличие кальцификации или деформации створок, является плохим прогностическим признаком для любого варианта пластики нативного АК, в том числе и имплантации листков аутоперикарда; протезирование – наиболее оптимальное решение для данной когорты пациентов [81]. Определение «сохранности» и «годности» нативных створок точнее всего может основываться на интраоперационном измерении геометрической высоты створок, минимальные значения которой у взрослых составляют 17 мм для ТАК, и 20 мм – для бикуспидального [86]. Кроме того, утолщение ткани створок и их кальцификацию, следует рассматривать в качестве основных факторов, приводящих к деформации клапана и несостоятельности пластики [101]. Исключением являются единичные кальцификаты, находящиеся в комиссурах между сросшимися створками в случаях с двустворчатой анатомией [33].

При наличии дилатации корня аорты, как причины выраженной регургитации, необходимо его протезирование, что позволяет сохранить нативный клапан с хорошим гемодинамическим эффектом [88]. Нормативные значения максимального размера аорты на уровне синусов, необходимые для принятия решения об изолированном восстановлении створок клапана или в сочетании с протезированием корня, по-прежнему четко не определены. По мнению большинства авторов, верхняя граница данного размера не превышает 40 мм [38]. В случае с пациентами с выявленной би- или уникуспидальной анатомией, имеющими аортопатию в более чем 50 % случаев, показанием для протезирования корня является размер более 40 мм, тогда как у лиц с ТАК допустима величина до 45 мм [13].

Дилатация ФК АК зачастую сопровождает АН, и может трактоваться как расширение корня аорты [57].

Таким образом, реконструкция становится возможной для большинства патологий АК, приводящих к его выраженной регургитации. При ТАК самой частой причиной недостаточности является пролапс створок, без или с наличием фенестрации [56]. При бикуспидальном АК (БАК) пролапс или деформация

спаянных по комиссурам створок выявляется постоянно [8]. Все эти состояния зачастую ассоциированы с дилатацией ФК и аневризмой ВА [71, 26].

Уникуспидальный АК и квадрикуспидальный АК характеризуются несколько иными причинами регургитации, что требует изменения дизайна реконструкции [95]. Ключевым механизмом формирования уникуспидальной анатомии является гипоплазия двух комиссур и дисплазия (чаще правой коронарной) одной из створок, и независимо от преобладающего гемодинамического профиля и наличия пролапса или кальцификации, данная врожденная аномалия может быть подвержена реконструкции [108]. Механизмом дисфункции квадрикуспидального АК является ограничение коаптации за счет наличия дополнительной комиссуры [108]. Ключевым моментом в реконструкции такого клапана служит устранение одной или двух дополнительных комиссур [108].

Следует отметить, что принятие решения, касательно тактики хирургического лечения больных с аортальной патологией, должно зависеть не только от анатомии порока, но и от ряда факторов, касающихся пациента, таких как возраст, род деятельности, занятия спортом или медицинские противопоказания [105]. Перечисленные факторы имеют прямое отношение к свободе от приема антикоагулянтов. Несомненно, альтернативные протезированию вмешательства, со всеми рисками и преимуществами, заслуживают внимания практикующих кардиохирургов. Наконец, сложность операции и ожидаемая долговечность реконструкции АК должны быть рассмотрены в контексте индивидуальных особенностей пациента и принятых рекомендаций. Таким образом, у молодого пациента с серьезными причинами к неиспользованию антикоагулянтов, даже более сложная процедура пластики представляется оправданной в качестве альтернативы операции Ross [22]. С другой стороны, у больных пожилого возраста с хорошей ожидаемой функцией биопротеза, от выполнения сложной реконструкции разумно воздержаться [91].

1.4 Хирургическая техника: экспозиция и оценка клапана

Принципы реконструкции АК по Carpentier A. [22]:

1. Широкое ФК АК и/или дилатация ВА – реимплантация и ремоделирование корня аорты;
2. Пролапс створок при нормальном ФК АК и ВА – пликация, суспензия комиссур, устранение фенестраций, дополнение створок заплатами;
3. АС – «детские» техники;
4. Вегетации – санация клапана.

Первый этап реконструктивного вмешательства на АК включает в себя систематическую оценку анатомии створок и корня аорты для определения природы дисфункции и формирования окончательного плана операции [87]. При экспозиции и интраоперационной оценке должны учитываться особенности, присущие АК. В отличие от митрального клапана, ФК АК имеет больше структурных составляющих, таких как синотубулярный и аортовентрикулярный диаметры [61]. Нормальная геометрия АК и его створок зависит от состояния корня аорты и направления комиссур в момент высокого давления.

Наиболее подробно подходы к экспозиции и оценке анатомии АК систематизированы в работе Schäfers H. [87]. Диаметры ФК АК, СТС и синусов, должны быть оценены до пережатия аорты при помощи ТЕЕ. С целью экспозиции чаще используется поперечная аортотомия на 5 - 10 мм выше СТС, для предупреждения деформации корня аорты. В случае наличия сомнений, целесообразно вести разрез немного выше указанного, чтобы избежать повреждения комиссур и, как следствие, необратимых нарушений структуры АК. Для имитации физиологической формы корня АК, возможно наложение швов «держалок» на каждую из комиссур (полипропиленовая нить 4-0), что может также помочь в сохранении круговой ориентации комиссур при коррекции. Данные нити должны находится в состоянии умеренного натяжения для экспозиции вверх и наружу. Оценка АК начинается с определения ориентации комиссур, что имеет большое значение в случае бикуспидальной анатомии. С

целью исключения или определения деформации створок, необходимо измерение геометрической высоты каждой из них, особенно в случае с три- или квадрикуспидальной анатомией клапана. При бикуспидальном строении измеряется лишь геометрическая высота неспаянной (свободной) створки (чаще некоронарной), по причине большой анатомической вариабельности скомпрометированных (спаянных) створок. Опыт показывает, что нарушения коаптации отсутствуют при величине геометрической высоты до 17 мм для ТАК клапана, и до 20 мм – для БАК [87].

При визуальном осмотре следует измерять относительную высоту свободных краев створок с целью идентификации пролапса. При этом субъективная оценка лучше всего дополняется измерением эффективной высоты с использованием градуированного штангенциркуля (разработан Sheffers H.) [87]. Полученную величину следует сопоставить с данными ТЕЕ, что обеспечивает объективную и количественную оценку конфигурации створок [13]. Диаметр ФК надежнее всего измерять путем прямой интубации с использованием бужа Гегара или аналогичного градуированного инструмента [87]. Как итог, у большинства пациентов диаметр ФК АК, оказывается больше измеренного по данным ТЕЕ.

1.5 Исторические и технические аспекты аутоперикардиальной неокуспидизации аортального клапана

Об использовании аутологичного перикарда в хирургии АК впервые сообщил Donald Ross в 1963 году в серии из 9 клинических случаев, посвященных пластике створок [84]. Следует отметить, что аутоперикард применялся лишь у одного пациента с целью замещения левой некоронарной створки БАК без указания техники обработки материала и отдаленных результатов. В отчете Björk V.O. и Hultquist G., посвященном опыту имплантации в аортальную позицию тефлоновых (15 пациентов) и аутоперикардиальных (2 пациента) неостворок, продемонстрированы неудовлетворительные результаты такой техники [14]. Один из пациентов умер через 5 месяцев после операции от острой сердечной

недостаточности, развившейся на фоне полной некомпетенции аортального неоклапана, при этом по результатам аутопсии створки оказались мобильными и незначительно кальцинированными. У второго больного через 3,5 месяца после имплантации аутоперикардиальных створок также развилась тотальная недостаточность клапана, он умер через 3 недели после имплантации механического протеза от сепсиса. Björk V.O. и Hultquist G., аналогично Donald Ross, не сообщили о технике презервации перикардиального листка. Edwards W.S. сообщил о 2 случаях использования аутоперикардиальных неостворок в своем отчете, посвященном опыту применения аутологичных тканей в хирургии АК [37]. Один из пациентов умер через неделю после операции от острой дыхательной недостаточности, однако аутопсия продемонстрировала полную компетенцию неоклапана и отсутствие признаков тромбоза. Второй пациент по результатам 9-ти месячного наблюдения чувствовал себя хорошо, у него не отмечалось признаков сердечной недостаточности и тромбоза. Bahnson H.T. и коллеги сообщили о 2 случаях использования аутоперикарда для удлинения одной створки и 3 случаях полного протезирования АК аутологичным перикардом [9]. У всех пациентов выявлялась остаточная регургитация различной выраженности, при этом у 3 из них через 4,5 года после операции, недостаточность на АК оказалась минимальной [9].

Следует отметить, что потребность в поиске пластичного материала для протезирования АК в середине 20 века может быть объяснена неудовлетворительными результатами использования шаровидных протезов, однако с появлением современных имплантатов, эти попытки остались забытыми и не нашли практического применения. Первые сообщения о возможности использования предварительно обработанного (в течение 7 дней) 0,2 % глутаровым альдегидом ксеноперикарда для протезирования АК принадлежат Yacoub M. и коллегам [106]. Авторы применили подобную методику у 45 пациентов с актуарной выживаемостью 89 % через 7 лет, однако техника формирования неостворок в этой публикации не описана. Batista V. и коллеги в 1986 году сообщили об отличных результатах протезирования АК монопатчем из

бычьего перикарда, предварительно обработанного 0,6 % глутаровым альдегидом в течение 7 дней и сохраненного в растворе формалина у 60 последовательных пациентов [10]. Позже эти же авторы сообщили об отсутствии признаков кальциноза у 216 больных, наблюдавшихся в течение 6 лет после протезирования АК ксеноперикардом [30]. Первое сообщение о сравнении результатов тотальной неокуспидизации АК бычьим и аутологичным перикардом, принадлежит Duran C.M. и коллегам [36]. В 1995 году Duran C.M. и коллеги опубликован первый в мире отчет о результатах аутоперикардиальной неокуспидизации клапана у 51 пациента [35].

Следующий этап в развитии процедуры AVNeo принадлежит Gasparyan V.C., подробно описавшему методику воспроизведения и представившему математические расчеты для формирования неостворок [40]. Наконец, наибольшую популярность в последнее десятилетие получила аутоперикардиальная неокуспидизация, описанная Ozaki S. и коллегами в 2011 году, разработавших авторские шаблоны и предложивших использование ассимметричных неостворок [73] «Таблица 1».

Таблица 1 – Эволюция протезирования аортального клапана с использованием неостворок из перикарда

Авторы	Год	n = пациентов	Ауто/ ксеноперикард	Данные по обработке перикарда	Степень замещения створок
Ross D.	1963	2	ауто-	нет	частичное
Björk V. et al.	1964	2	ауто-	нет	полное
Edwards W.	1969	2	ауто-	нет	частичное
Bahnson H. et al.	1970	5	ауто-	нет	частичное/ полное
Yacoub M. et al.	1986	45	ксено-	0,2 % глутаровый альдегид (7 дней)	полное

Продолжение таблицы 1

Авторы	Год	n = пациентов	Ауто/ ксеноперикард	Данные по обработке перикарда	Степень замещения створок
Batista V. et al.	1987	60	ксено-	0,6 % глутаровый альдегид + формалин (7 дней)	полное
Duran C. et al.	1995	51	ауто-	0,5 % глутаровый альдегид (10 мин)	полное
Gasparyan V.	1999	1	ауто-	0,625 % глутаровый альдегид (10 мин)	полное
Ozaki S.	2011	88	ауто-	0,6 % глутаровый альдегид (10 мин)	полное

1.6 Описание хирургической техники неокуспидизации по данным различных авторов

В данном разделе будут описаны принципиальные технические аспекты аутоперикардиальной неокуспидизации АК, имеющие значимые отличия и постулированные различными авторами «Таблица 2».

Таблица 2 Различные хирургические подходы к неокуспидизации и их технические особенности [47]

Автор, год	Геометрия	Моделирование створок	Форма для имплантации	Нить для фиксации
Edwards, W., 1969	Симметричная	Формула	Отдельные створки	Шелк, 5-0
Batista V., 1987	Симметричная	Формула	Монопатч	Плетенная нить, 4-0

Продолжение таблицы 2

Автор, год	Геометрия	Моделирование створок	Форма для имплантации	Нить для фиксации
Duran C., 1995	Симметричная	Шаблон	Монопатч	Полипропилен, 4-0
Gasparyan V., 1999	Симметричная	Формула	Монопатч	Полипропилен, 4-0
Ozaki S., 2011	Асимметричная	Шаблон	Отдельные створки	Полипропилен, 4-0
Wang K., 2018	Симметричная	Шаблон	Монопатч	Полипропилен, 5-0

Первое подробное описание хирургической техники принадлежит Edwards W.S., использовавшему для неокуспидизации не только аутоперикард, но и широкую фасцию бедра. Для расчета свободного края каждой из трех створок замеряли диаметр аорты в области СТС (самый широкий диаметр во время систолы). Аутоперикардиальный листок фиксируется к куску стерильного картона с наложенным рисунком. Две небольшие щели на картонном рисунке позволяют разместить маркировочный шов из шелка 5-0 на свободном крае аутоперикарда, указывая его надлежащую длину. Таким образом разрезают три неостворки, по боковым краям которых накладывают тяговые швы. Затем длина свободных краев тщательно проверяется штангенциркулем и при необходимости корректируется дополнительными швами. После удаления нативного клапана комиссуры могут распологаться эксцентрично, особенно у пациентов с бикуспидальным АК. Авторы отмечают необходимость формирования 3-х симметричных неостворок. Неокомиссуры должны быть расположены на 1 см выше нативных комиссур, что обеспечивает большую высоту коаптации. Неостворки фиксируются к ФК АК матрасным швом, отступая не менее 5 - 6 мм от края. Комиссуральные соединения формируются путем выведения наружу аорты и завязывания матрасных швов. Авторами не описана методика рассчета и величина высоты коаптации (и геометрической высоты) [37].

Batista V. и коллеги подробно описали свою методику симметричой ксеноперикардиальной неокуспидизации АК створками, фиксируемыми в виде

монопатча. Перикард крупного рогатого скота, полученный у 2-х летних телят, обрабатывали 0,6 % глутаровым альдегидом в течение 7 дней и хранили в 20 % формальдегиде. Аортотомия выполнялась поперечно на 2 см выше устья правой коронарной артерии и вертикально по направлению к некоронарному синусу. После иссечения нативного АК и декальцинации, измеряли диаметр ФК АК. Необходимая длина перикардиального монопатча определялась путем умножения диаметра ФК АК на три, с целью получения приблизительной окружности C = (Dxπ), к которой добавлялось от 1 до 2 см, в зависимости от формы корня аорты для удобства наложения швов. Ширина каждой неостворки составляла примерно 1/3 длины монопатча. Таким образом, получали перикардиальный листок, состоящий из трех симметричных створок, соединенных двумя комиссурами. Полученный монопатч вворачивали в полость ЛЖ, что облегчало его фиксацию к ФК АК при помощи трех непрерывных швов (толщина плетенной нити 4-0), воспроизведение которых начинали с области комиссур. После наложения швов, листок перикарда выворачивался обратно в аорту. Эффективная высота неостворок рассчитывалась выше нативных комиссур и составляла не менее 1,5 см, таким образом данный маневр позволял удлинить комиссуры. При этом неостворка выкраивалась так, чтобы точка коаптации была ниже неокомиссуры на 0,5 см. По мнению авторов, все перечисленные меры увеличивают площадь коаптации и профилактируют регургитацию. Обратная воронкообразная форма неостворок достигалась путем ее «сборивания» в ходе фиксации. Фиксационные швы выводились наружу аорты и завязывалсь между собой, таким образом заканчивалось формирование неокомиссур [10].

Первая современная публикация, посвященная тотальной аутоперикардиальной неокуспидизации АК, принадлежит Duran C. и коллегам [35]. Следует отметить, что в качестве основы своей методики авторы использовали технику Batista V. и коллег [10]. В соответствии с данными Swanson W.M. и Clark R.E. [98], предоставивших расчеты размеров створок относительно диаметра ФК АК, Duran C. и коллеги изготовили пластиковые шаблоны с 3 последовательными выпуклостями разных размеров. Эти выпуклости

воспроизводили три створки клапана с размерами, соответствующими различным диаметрам ФК АК. После срединной стернотомии, резецировали прямоугольную полоску перикарда общей длиной примерно в три раза больше диаметра ФК АК и шириной в один диаметр (данные ТЕЕ). После очистки перикард помещали в контейнер, заполненный 0,5 % забуференным глутаровым альдегидом. Полоска перикарда удерживалась над тремя выпуклостями с помощью перфорированной пластмассовой «крышки» того же размера в течение 10 мин, а затем промывалась в физиологическом растворе также в течение 10 мин. После вырезания монопатча с тремя симметричными створками и удаления нативного АК, его подшивали к ФК АК непрерывными полипропиленовыми швами 4-0. Наложение швов начиналось с точек надира и прекращалось на шве следующей створки. Участок полоски перикарда между створками подшивался к стенке аорты и служил в качестве неокомиссуры. Графическое изображение техники неокуспидизации Duran C. и коллег представлен на «Рисунке 2».

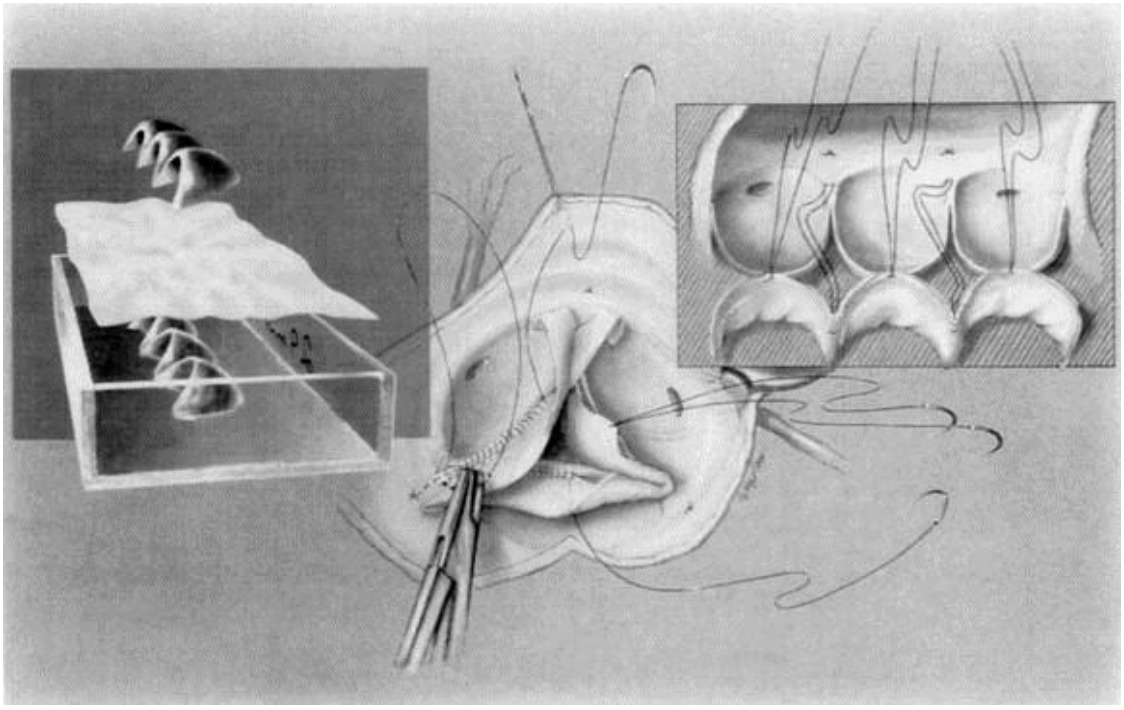

Рисунок 2 – Графическое изображение техники неокуспидизации Duran C. [34]

Gasparyan V.C. представил свою технологию аутоперикардиальной неокуспидизации АК у мужчины 39 лет с септическим эндокардитом, стенозом

клапана (пиковый градиент 80 мм рт. ст.), узким корнем аорты (17 мм) и абсцессом ФК АК [40, 44, 39]. Для неокуспидизации выполнялся забор листка аутологичного перикарда размером 8 × 10 см, который обрабатывали 0,625 % раствором глутарового альдегида в течение 10 мин. Аортотомия выполнялась на 1 см дистальнее СТС. После резекции нативного клапана с помощью штангенциркуля измеряли размеры межкомиссуральных расстояний правой (lR), левой (lL) и некоронарной (lN) створок. Среднее межкомиссуральное расстояние (I_{mean}) рассчитывалось по следующим формулам: 1) I_{mean} = (IR + IL + IN) / 3; 2) LR = (1. 2 × lR); LL = (1. 2 × lL); LN = (1. 2 × lN); H = (0.866 × l mean); R = (0.6 × × l mean); K = (0.266 × l mean) где LR, LL и LN – длина коаптирующих краев правой, левой и некоронарной створок, соответственно; H - высота створок; R - радиус ФК АК, K - комиссуральная высота. Параметры нового клапана отмечались на перикардиальном листке, оставляя расстояние около 4 мм между створками в виде комиссур. Следующим этапом неоклапан вырезался по отмеченной линии «Рисунок 3» с оставлением около 2 мм ткани вдоль края прикрепления к ФК АК для шва и небольших «крыльев» на обоих комиссуральных краях с целью обеспечения коаптации в области спаек. Края неостворок обрезались не по прямой линии, а в виде пирамидальной линии, чтобы увеличивало высоту коаптации. Каждая неостворка пришивалась к ФК АК непрерывным полипропиленовым швом 4-0 (Prolene, Ethicon, Inc., Somerville, NJ). Кроме того, неостворки в области комиссур сшивались матрасными швами. Гладкую (внутреннюю) поверхность перикарда помещали со стороны ЛЖ [40, 44, 39].

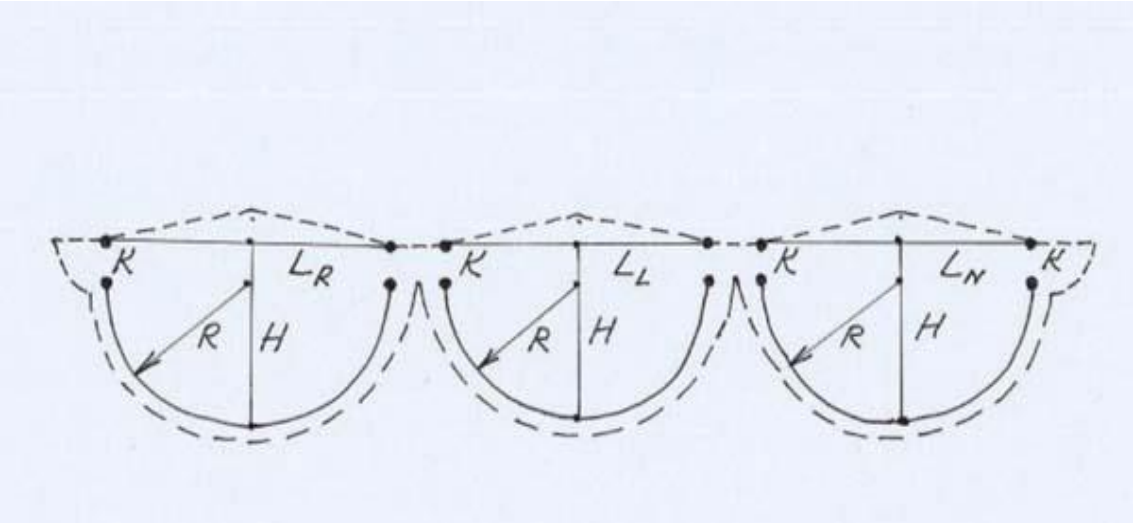

Рисунок 3 – Схема аутоперикардиального неоклапана, подготовленного Gasparyan V.C. [40]

В современном кардиохирургическом сообществе наибольшей популярностью пользуется технология аутоперикардиальной неокуспидизации, предложенная Ozaki S. и коллегами [73]. Этими авторами предложены специальные шаблоны для вырезания створок. Подготовка аутоперикарда начинается с очистки жира и других избыточных тканей острым методом. Размер листка должен составлять не менее 7 × 8 см. Иссеченный перикард обрабатывают 0,6 % раствором глутарового альдегида в течение 10 мин, затем трижды промывают физиологическим раствором в течение 6 мин. ФК АК должно быть подвержено тщательной декальцинации. Межкомиссуральное расстояние измеряется с помощью оригинального калибровочного устройства. Полученный размер соответствует определенному размеру на оригинальном шаблоне, с помощью которого вырезаются неостворки, при этом должна быть сохранена физиологическая ассимметрия клапана. Неостворки фиксируются к ФК АК непрерывным проленовым швом (нить 4-0), а области комиссуральной коаптации укрепляются дополнительными швами [73].

Wang K. и коллеги предложили новую технику аутоперикардиальной неокуспидизации для педиатрической когорты пациентов [103]. Этот метод отличается от процедуры, предложенной Ozaki S., тем, что используется

монопатч фиксированного перикарда (по аналогии с методикой Batista V.), а не 3 отдельных неостворки. Для вырезания неостворок применялся изготовленный на заказ шаблон, первоначально разработанный для создания кондуита ВА с клапаном из PTFE [109] «Рисунок 4». ФК АК делится на 3 равные части, соответствующие заранее изготовленным створкам. Техника имплантации неостворок соответствует таковой при процедуре, описанной Duran C., однако для фиксации использовали полипропиленовую нить 5-0. Авторы считают, что единым листком перикарда легче манипулировать, особенно во время создания неокомиссур. Подобный подход может помочь стандартизировать хирургическую процедуру и улучшить ее воспроизводимость.



Рисунок 4 – Шаблон для формирования неостворок, используемый Wang K. [103]

Примером симметричной неокуспидизации АК является разработанная нами комбинированная процедура Bentall de Bono и Ozaki – «Русский кондуит» [50]. После забора листка аутологичного перикарда и экспозиции его в 0,6 % растворе глутарового альдегида в течение 8 мин, с последующим промыванием в физиологическом растворе также в течение 8 мин, проводилась ТЕЕ, целью которой является измерение диаметра ФК АК. Для приготовления клапансодержащего кондуита выбирались дакроновые линейные сосудистые протезы (№ 28, 30, 32), которые выворачивают для вшивания неостворок. Согласно разработанной формуле, опубликованной в ранних работах [3], рассчитывается размер неостворок (3 симметричные створки), которые вырезают при помощи шаблонов Ozaki S. Аутоперикардиальные лепестки фиксируются к вывернутому сосудистому протезу (по размеченному контору) непрерывными проленовыми швами (3 нити пролен 5.13) с применением технологии сборивания створок. Следующим этапом протез с неостворками вворачивается в исходное состояние. Техника имплантации подробно описана в оригинальной статье [50].

1.7 Результаты различных методик неокуспидизации аортального клапана

Как отмечено выше, Duran C. и коллегам принадлежит первая современная публикация результатов аутоперикардиальной неокуспидизации АК, в которую был включен 51 пациент [34]. Средняя продолжительность ИК составила 122,8 минут, пережатия аорты – 87,9 мин (для пациентов с изолированными аортальными пороками). Авторами не зафиксировано госпитальной летальности, однако в 4-х случаях интраоперационно реконструкция признана неудовлетворительной (выполнено успешное протезирование). За весь период наблюдения тромбоэмболических явлений не фиксировалось. В отдаленном периоде отмечено 2 летальных исхода (3,9 %): в первом случае – некардиальная причина, во втором – сердечная недостаточность с сохранным неоклапаном аорты. Кроме того, в отдаленные сроки выполнялось 3 реоперации (5,31 и 8 месяцев): две связанные с эндокардитом, а одна с разрывом неостворки.

Актуарная 5-ти летняя выживаемость составила 84,53 ± 12,29 %, свобода от несостоятельности реконструкции - 83,83 ± 8,59 %, и, наконец, свобода от кардиальных событий - 72,59 ± 12,79 %. Усредненный показатель пикового градиента на АК в отдаленном периоде составил - 12,56 ± 8,10 мм рт. ст., регургитации - 0,80 ± 0,66 ст. [34].

В более поздней серии этого же коллектива, представлены результаты 16-ти летнего наблюдения пациентов, перенесших неокуспидизацию бычьим (n = 27) и аутологичным (n = 65) перикардом (симметричная имплантация) [6]. Свобода от реоперации для группы аутологичного перикарда составила 72 +/- 6 % и 45 +/- 8% через 10 и 15 лет, соответственно. После исключения из анализа пациентов, перенесших эндокардит, свобода от реопераций повысилась до 80 +/- 5 % и 58 +/- 9 % через 10 и 15 лет, соответственно [6].

Более ранее исследование Batista V. и коллеги, включившее 60 пациентов, перенесших симметричную неокуспидизацию АК монопатчем из бычьего или аутологичного перикарда, продемонстрировало 90 % актуарную выживаемость в течение 2-х лет наблюдения, однако данные по отдаленной гемодинамике не предоставлялись [10].

Ozaki S. и коллеги представили свой отчет о среднеотдаленных результатах оригинальной методики, включающей аутоперикардиальную неокуспидизацию АК с физиологическим моделированием створок и сохранением их естественной асимметрии [74]. В исследование включено 850 пациентов, самый длительный период наблюдения составил 118 месяцев. У 596 пациентов выявлен ТАК, у 224 – БАК, у 28 – уникуспидальный АК и у 2 – квадрикуспидальный АК. Авторы не отметили случаев конверсии на протезирование. В стационаре зафиксировано 16 летальных исходов. Репротезирование в отдаленном периоде понадобилось 15 пациентам (13 ИЭ, 1 разрыв нити и 1 разрыв створки). Актуарная выживаемость, совокупная частота реопераций и рецидивирующая умеренная АН составила 85,9 %, 4,2 % и 7,3 %, соответственно. Усредненный пиковый градиент на неоклапане аорты через 8 лет после операции составил 15,2 ± 6,3 мм рт. ст.

Ozaki S. в 2019 году представил более расширенный отчет о результатах своей методики, включивший 12-ти летние отдаленные результаты [75]. Общая выживаемость в этой серии составила 84,6 %, а отсутствие реоперации - 95,8 % [75].

Reuthebuch O. и коллеги представили результаты асимметричной аутоперикардиальной неокуспидизации АК по методике Ozaki S. у 30 пациентов [82]. Средняя длительность пережатия аорты составила 85,18 ± 18,10 мин, а ИК - 104,76 ± 38,52 мин. 30-ти дневная летальность составила 3,33 % (n = 1). Свобода от реопераций в течение 3 месяцев составила 100 %, регургитация на неоклапане оценена как «нулевая/следовая» у 85,71 %, легкая - 10,71 % и умеренная - 3,57 % пациентов. Усредненный пиковый градиент через 3 месяца наблюдения составил 13,51 ± 8,88 мм рт. ст. [82].

Benedetto U. и коллеги представили результаты процедуры аутоперикардиальной неокуспидизации по методике Ozaki S. у 55 пациентов, оперированных в 2-х клиниках Великобритании в период с 2018 по 2020 гг. [53]. Кроме того, авторы включили полученные результаты в метаанализ для сравнения с такими биологическими клапанами как Trifecta, Magna Ease, Freedom Solo, Freestyle и Mitroflow. В представленной серии ни одному пациенту не потребовалась интраоперационная конверсия на протезирование. За период наблюдения 12,5 ± 0,9 мес. у 3-х пациентов обнаружен эндокардит, а у 1 - потребовалось повторное вмешательство. У остальных пациентов недостаточность АК либо отсутствовала, либо представлена легкой степенью с очень низкими пиковыми и средними трансклапанными градиентами (16 ± 3,7 и 9 ± 2,2 мм рт. ст., соответственно). Метааналитические оценки показали незначительную разницу между аутоперикардиальной неокуспидизацией и всеми рассмотренными биоклапанами (кроме Magna Ease) в отношении структурной дегенерации клапана, повторных вмешательств и эндокардита [53].

Krane M. и коллеги представили свои результаты аутоперикардиальной неокуспидизации 103 пациентов, оперированных в период с 2016 по 2019 гг. [53]. Интересным является тот факт, что 65 больных в этой серии оперированы по

технологии, предложенной Ozaki S., а 38 – путем симметричной неокуспидизации. Общий период наблюдения составил 426 ± 270 дней, а выживаемость 98,1 %. Свобода от АН более 2 ст. составила 92,1 % ± 0,05. За весь период наблюдения выполнено 4 реоперации (3 - дисфункции реконструкции и 1 - эндокардит), при этом в отдаленной периоде (через 2 года) реоперирован лишь 1 пациент. Средний градиент за весь период наблюдения составил 8,9 ± 3,8 мм рт. ст. У 38 пациентов, перенесших симметричную неокуспидизацию, отмечено снижение среднего градиента 9,9 ± 4,0 мм рт. ст. до 8,3 ± 3,6 мм рт. ст. (p = 0,045), а также тенденция в сторону увеличения площади АК – с 2,0 ± 0,7 см^2 до 2,2 ± 0,6 см^2 (p = 0,208) [53].

Iida Y. и коллеги представили ранние и среднеотдаленные результаты аутоперикардиальной неокуспидизации у 57 пациентов со стенозом АК [45]. Все пациенты были оперированы по классической методике Ozaki S. Средний период наблюдения – 30,4 ± 20,8 месяцев, усредненный пиковый градиент через 20 месяцев после операции составил 19,2 ± 9,7 мм рт. ст., свобода от реопераций за 80 месяцев наблюдения – 95,3 %, а усредненная площадь отверстия АК – 1,8 ± 0,6 см^2. Причины 2 реопераций: эндокардит и несостоятельность реконструкции в виде значимой регургитации.

Ngo H.T. и коллеги представили ранние и среднеотдаленные результаты оригинальной процедуры Ozaki у 61 больного, оперированного с 2017 по 2019 гг. [67]. Средний период наблюдения составил 18,5 ± 5,7 месяцев, свобода от реопераций – 98,4 %, кумулятивная выживаемость – 96,7 %, усредненный пиковый градиент – 18,9 ± 9,7 мм рт. ст., а площадь отверстия аорты – 2,9 ± 0,3 см^2 [67].

Pirola S. и коллеги представили результаты оригинальной процедуры Ozaki у 71 пациента, оперированного с 2014 по 2020 гг. в одном центре [77]. Средний период наблюдения составил 20,7 месяцев, свобода от реопераций – 100 %, усредненный пиковый градиент 10,93 ± 5,38 мм рт. ст., свобода от неблагоприятных кардиальных событий – 97 % [77].

Пожалуй, самый длительный период наблюдения для процедуры неокуспидизации аутологичным перикардом представили Liu X. и коллеги [60]. Следует отметить, что в данную серию включено 15 пациентов, а в качестве методики использовалась техника, подобная Duran C., то есть применялся аутоперикардиальный монопатч с тремя симметричными створками, вырезанными из расчета диаметра ФК АК. Для обработки перикарда использовался 0,2 % глутаровый альдегид. Средний период наблюдения составил 11,43 ± 4,50 лет, свобода от реопераций – 67 %, свобода от дегенерации створок – 93 %, усредненный пиковый градиент на АК - 7,70 ± 3,41 мм рт. ст. [60].

Gross C. и коллеги представили результаты аутоперикардиальной неокуспидизации у 87 пациентов [44]. Следует отметить, что процедуру, представляемую Gross C., нельзя назвать аутоперикардиальной неокуспидизацией в классическом смысле, так как после забора и обработки перикарда, он помещается в специальное устройство, моделирующее каркасный биопротез. В раннем послеоперационном периоде отмечено 5 смертей. Средний период наблюдения составил 37,5 ± 1,3 месяцев. Общая выживаемость составила 86, 81, 79 и 71 % через 12, 24, 36 и 48 месяцев, соответственно. Свобода от повторной операции составила 98, 97, 90 и 63 % через 12, 24, 36 и 48 месяцев, соответственно [44].

Суммарные отдаленные (среднеотдаленные) результаты различных методов аутоперикардиальной неокуспидизации АК представлены в «Таблице 3».

Таблица 3 – Отдаленные (среднеотдаленные) результаты различных методов аутоперикардиальной неокуспидизации аортального клапана – литературные данные

Геометрия	Автор, год	n = пациентов	Срок наблюдения (мес, M ±SD)	Выживаемость (%, M ± SD)	Свобода от реопераций (%, M ± SD)	Пиковый (≠ ср) градиент на аортальном клапане (мм рт ст, M ± SD)
Симметрия, монопатч	Batista V., 1987	60	18	90	93,3	авторы данные не предоставили
Симметрия, монопатч	Duran C., 1995	51	60	84,53 ± 12,29	83,83 ± 8,59	12,56 ± 8,10
Симметрия, монопатч	Al Halees, 1995	65	180	85 ± 4	45 ± 8	авторы данные не предоставили
Асимметрия, метод Ozaki	Ozaki S., 2018	850	118	85,9	95,8	15,2 ± 6,3
Асимметрия, метод Ozaki	Reuthebuch O., 2018	30	3	93,3	100	13,51 ± 8,88
Асимметрия, метод Ozaki	Benedetto U., 2011	55	12,5 ± 0,9	96,7	100	14,8 ± 6,21
Симметрия/ асимметрия	Krane M., 2021	103	14 ± 9	98,1	96,11	симм ≠ - 8,3 ± 3,6 асимм ≠ - 9,9 ± 4,0
Асимметия, метод Ozaki	Iida Y., 2018	57	30,4 ± 20,8	77,2	95,3	19,2 ± 9,7
Асимметрия, метод Ozaki	Ngo H., 2021	61	18,5 ± 5,7	96,7	98,4	18,9 ± 9,7
Асимметрия, метод Ozaki	Pirola S., 2021	71	20,7	97	100	10,93 ± 5,38
Симметрия, монопатч	Liu X., 2013	15	137,1 ± 54	93	67	7,70 ± 3,41

Заключение

Несмотря на разнородные ранние и среднеотдаленные результаты, процедура неокуспидизации АК аутоперикардом, заняла прочное место в современной кардиохирургии. Очевидными плюсами процедуры является приемлемый финансовый аспект, отсутствие потребности в антикоагулянтах и удовлетворительные гемодинамические показатели. История развития методики претерпела ряд принципиальных изменений, включающих обработку аутологичного перикарда, расчеты размеров неоклапана, а также методику имплантации. Глобально процедуру неокуспидизации можно разделить на две «эры»: симметричные створки по типу методик Batista V. и Duran C., и асимметричная неокуспидизация под авторством Ozaki S. Методика Ozaki имеет однозначное преимущество в отношении количества публикаций и исследуемых пациентов, однако проигрывает в отношении длительности наблюдения. Следует отметить, что методика симметричной неокуспидизации в виде монопатча применялась на более ранних этапах и отличается сомнительными данными относительно обработки перикарда. Тем не менее, имеются гипотезы о лучшей воспроизводимости и лучших результатах симметричного подхода.

ГЛАВА 2. МАТЕРИАЛЫ И МЕТОДЫ

2.1 Дизайн исследования

Диссертационная работа основана на ретроспективном анализе раннего и среднеотдаленного периода 66 пациентов, оперированных по поводу изолированного порока АК, на базе кардиохирургического отделения Университетской клинической больницы № 1 ФГАОУ ВО Первый МГМУ им. И.М. Сеченова Минздрава России (Сеченовский Университет), в период с 2015 по 2020 гг. Всем пациентам (n = 66, 100 %) выполнялась процедура неокуспидизации АК аутологичным перикардом.

Исследуемые пациенты разделены на 2 группы:

Группа 1 – симметричная неокуспидизация (n = 36): протезирование АК симметричными листками аутологичного перикарда;

Группа 2 (контрольная) - асимметричная неокуспидизация (n = 30): протезирование АК асимметричными листками аутологичного перикарда. В данную когорту вошли пациенты, оперированные по классической методике Ozaki с использованием оригинальных шаблонов.

Критерии включения:

- пациенты с изолированным пороком АК;
- пациенты старше 18 лет;
- добровольное информированное согласие пациента на выполнение протезирования АК аутологичным перикардом;
- согласие пациента на участие в исследовании (при получении результатов диагностических исследований в среднеотдаленном периоде).

Критерии исключения:

- пациенты с любой анатомией АК, кроме трикуспидальной;
- пациенты с сопуствующей патологией ВА, требующей хирургической коррекции;
- пациенты с аннулодилатацией АК, требующей какой-либо пластики;

- пациенты, которым выполнена неокуспидизация АК с использованием ксеноперикардиальных створок;
- предшествующие вмешательства на «открытом» сердце, выполненные стернотомным доступом;
- пациенты младше 18 лет;
- прочая тяжелая клапанная патология сердца, потребовавшая хирургической коррекции.

Контрольные точки исследования.

Первичные:

- ранняя послеоперационная летальность и кумулятивная отдаленная выживаемость;
- кумулятивная свобода от повторных вмешательств на АК;
- кумулятивная свобода от значимой недостаточности АК (2 - 3 ст.);

Вторичные:

- длительность ИК;
- длительность пережатия аорты;
- срок пребывания в ОРИТ и в стационаре;
- частота ИЭ АК;
- частота несостоятельности реконструкции, потребовавшей «классического» протезирования АК;
- гемодинамические показатели на АК (пиковый градиент) в среднеотдаленном периоде;
- площадь открытия АК в среднеотдаленном послеоперационном периоде.

Дизайн исследования представлен на «Рисунке 5».

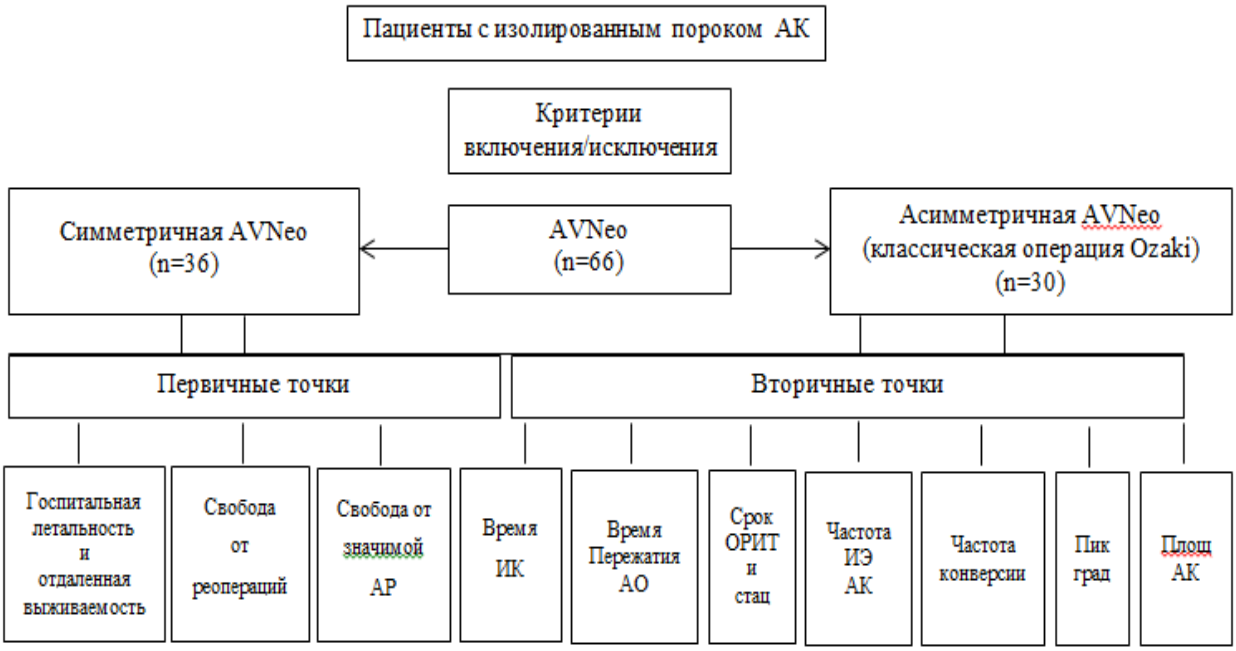

Рисунок 5 – Дизайн исследования

Представленное диссертационное исследование одобрено локальным этическим комитетом ФГАОУ ВО Первый МГМУ им. И.М. Сеченова Минздрава России (Сеченовский Университет) – Выписка из протокола № 01-21 от 22.01.2021 г.

2.2 Общая характеристика пациентов

Средний возраст пациентов составил 64 ± 11 лет (от 29 до 83 лет). Гендерное распределение в общей группе: мужской пол – 54,5 % (n = 36), женский – 45,5 % (n = 30). Усредненный индекс массы тела (ИМТ) пациентов – 28 ± 4,4, площадь поверхности тела (ППТ) по формуле Дюбуа и Дюбуа – 1,9 ± 0,2 м^2. Состояние 12 (18,2 %) пациентов соответствовало функциональному классу (ФК) I-II по NYHA, 54 (81,2 %) – III ФК по NYHA. Пациентов с декомпенсацией ХСН (ФК IV по NYHA) среди исследованных не выявлено. Исходные предоперационные антропометрические, гендерные и клинические данные представлены в «Таблице 4».

Таблица 4 – Исходные данные пациентов (n = 66)

Параметр	Значение
Возраст, лет M ± SD (min - max)	64 ± 11 (29 - 83)
Гендерное распределение: м/ж, n (%)	36 (54,5) / 30 (45,5)
ИМТ, M ± SD	28 ± 4,4
BSA, м^2 M ± SD	1,9 ± 0,2
NYHA класс III, n (%)	54 (81,2)

Примечания
1 м/ж –мужчины/женщины.
2 ИМТ – индекс массы тела.
3 BSA – площадь поверхности тела.
4 NYHA – классификация Нью-Йоркской кардиологической ассоциации.

Показанием для вмешательства на АК послужил: превалирующий выраженный стеноз АК у 61 (92,4 %), выраженная регургитация АК без стеноза у 5 (7,5 %). У 28 (42,4 %) пациентов выраженный стеноз АК сочетался со значимой регургитацией «Рисунок 6».

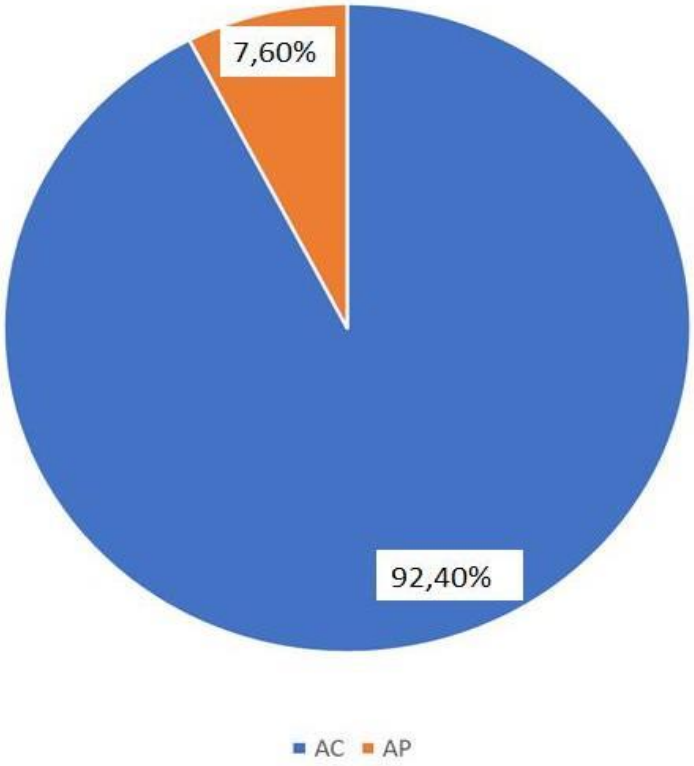

Рисунок 6 – Характер поражения аортального клапана в общей исследуемой популяции

Анализ коморбидной и сопутствующей кардиальной патологии показал результаты, представленные в «Таблице 5».

Таблица 5 – Коморбидная и сопутствующая кардиальная патология (n = 66)

Патология	Число пациентов, n (%)
Мультифокальный атеросклероз	5 (7,6)
Гипертоническая болезнь	48 (72,7)
Ишемическая болезнь сердца	20 (30,3)
Предыдущие сосудистые вмешательства	3 (4,5)
Предшествующие чрескожные коронарные вмешательства на коронарных артериях	3 (4,5)
Нарушения ритма сердца	24 (36,4)
Хроническая обструктивная болезнь легких	7 (10,6)
Хроническая почечная недостаточность	4 (6)
Сахарный диабет	9 (13,6)
Потвержденное онкозаболевание	2 (3)

Усредненная площадь АК для всех пациентов составила 0,77 ± 0,38 см^2, показатель среднего градиента на АК - 53,8 ± 20,4 мм рт. ст., пиковая скорость аортальной струи – 465 ± 95,2 см/сек. Усредненный диаметр ФК АК – 24 ± 11 мм. Среди исследованных пациентов 41 (62,2 %) отнесены к группе лиц с узким ФК АК (≤ 21 мм). Данные предоперационной трансторокальной эхокардиографии (ТТЕ) представлены в «Таблице 6».

Таблица 6 – Исходные эхокардиографические данные пациентов (n = 66)

Параметр	Значение
ФВ ЛЖ, % M ± SD (min - max)	61,7 ± 7,6 (43 - 77)
КДО ЛЖ, мл M ± SD (min - max)	93,6 ± 36 (46 - 260)
Утолщение стенки ЛЖ > 1,6 см., n (%)	38 (57,6)
Систолическое давление в легочной артерии, мм рт. ст. M ± SD (min - max)	36 ± 10,8 (20 - 80)
Левое предсердие, мл M ± SD (min - max)	78,2 ± 25,8 (37 - 157)
Правое предсердие, мл M ± SD (min - max)	47,5 ± 18,3 (22 - 130)
ФК АК, мм M ± SD (min - max)	24 ± 11 (17 - 26)
Площадь АК, см^2 M ± SD (min - max)	0,77 ± 0,38 (0,3 - 2,06)

Продолжение таблицы 6

Параметр	Значение
Средний градиент на АК, мм рт. ст. M ± SD (min - max)	53,8 ± 20,4 (10 - 97)
Пиковая скорость на АК, см/сек M ± SD (min - max)	465 ± 95,2 (183 - 638)
Митральная недостаточность 2 ст., n (%)	9 (13,6)
Трикуспидальная недостаточность 2 ст., n (%)	4 (6)
Средний размер аорты на уровне синусов Вальсальвы, мм M ± SD (min - max)	31 ± 0,8 (27 - 45)
Средний размер аорты на уровне ВА, мм M ± SD (min - max)	32,5 ± 1,4(29 - 46)

Примечания

1 КДО ЛЖ – конечно-диастолический объем левого желудочка.

2 ФВ ЛЖ – фракция выброса левого желудочка.

Интра- и ранние послеоперационные результаты для всех пациентов (n = 66) представлены в «Таблице 7».

Таблица 7 – Интраоперационные данные и ранние исходы всех пациентов (n = 66)

Параметр	Значение
ИК, мин M ± SD (min - max)	115,6 ± 49 (73 - 375)
Пережатие аорты, мин M ± SD (min -max)	84,8 ± 25,6 (50 - 197)
Рестернотомия, n (%)	5 (7,6)
Острая почечная недостаточность, n (%)	2 (3)
Острая сосудистая недостаточность, n (%)	12 (18,2)
Дыхательная недостаточность, n (%)	7 (10,6)
Энцефалопатия, n (%)	11 (16,7)
Острый панкреатит, n (%)	5 (7,6)
Электрокардиостимулятор, n (%)	2 (3)
Ранняя летальность, n (%)	2 (3)
Плевральные пункции, n (%)	32 (48,5)
Перикардиальные пункции, n (%)	3 (4,5)
Койко-дни в ОРИТ, M ± SD (min - max)	1,4 ± 1,2 (1 - 9)
Койко-дни в стационаре, M ± SD (min - max)	14,2 ± 6,8 (4 - 36)
Раневые осложнения, n (%)	9 (13,6)
Кровотечение, n (%)	8 (12,1)
Суммарная интра- и послеоперационная кровопотеря, мл M ± SD (min - max)	806,8 ± 536,8 (300 - 3700)
Сопутствующая операция аорто-коронарного шунтирования n (%)	16 (24,2)

Всем пациентам в рамках дооперационного обследования выполнялась ТТЕ. Интраоперационно, до начала ИК и после основного этапа операции, выполнялась ТЕЕ. В раннем послеоперационном периоде до выписки из стационара ежедневно выполнялась ТТЕ. После операции ТЕЕ выполнялась при подозрении на дисфункцию неоклапана. Срок наблюдения составил 47 ± 11,4 месяцев (от 28 до 66), нам были доступны клинические данные всех выживших пациентов. Послеоперационная оценка проводилась на основании ежегодной ТТЕ, выполнявшейся в условиях нашей клиники, или на основании протоколов, переданных нам через социальные сети. Все реоперации выполнялись в условиях нашей клиники.

2.3 Хирургическая техника

Наша хирургическая техника неокуспидизации АК аутологичным перикардом описана в предыдущем опубликованном исследовании [2]. Оперативное вмешательство выполняют доступом через срединную стернотомию, в условиях нормо- или умеренно гипотермического ИК. Кардиоплегия вводится антеградно неселективно, в случае отсутствия значимой регургитации, или селективно в устья коронарных артерий. Первым этапом выполняется выделение и забор участка аутологичного перикарда, при этом достаточный размер для формирования неостворок не превышает 7 х 8 см. Перикард фиксируется к пластине так, чтобы висцеральная поверхность была направлена книзу «Рисунок 7».

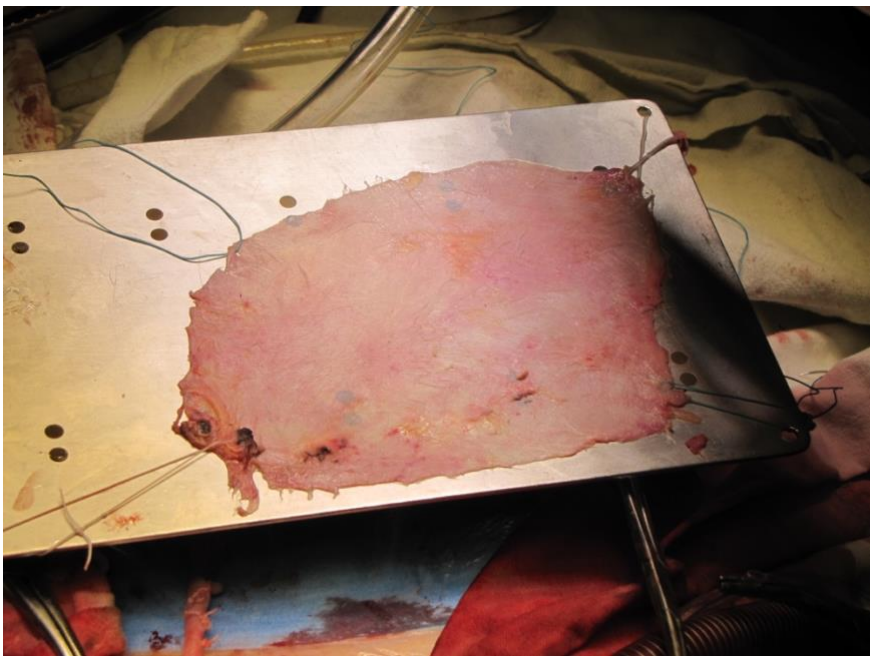

Рисунок 7 – Фиксация листка аутологичного перикарда. Интраоперационное фото

Фиксированный листок перикарда должен быть очищен от жировой ткани, однако следует соблюдать деликатность во избежание нарушения целостности ткани. Подготовленный листок аутологичного перикарда погружается в 0,6 % раствор глутарового альдегида и фиксируется в течение 10 мин. Следующим этапом необходимо промыть перикард в физиологическом растворе в течение 10 мин. После экспозиции перикарда в глутаровом альдегиде, перикард отмачивают в физиологическом растворе в течении 10 мин. Как отмечалось в главе обзор литературы, для облегчения экспозиции необходимо наложить швы-держалки на комиссуры клапана «Рисунок 8».

Рисунок 8 – Экспозиция аортального клапана. Интраоперационное фото

После удаления нативных створок дальнейший ход процедуры может идти по двум методикам.

Первая методика, описанная Ozaki S., состоит в замере межкомиссуральных расстояний с использованием оригинальных измерителей «Рисунок 9».

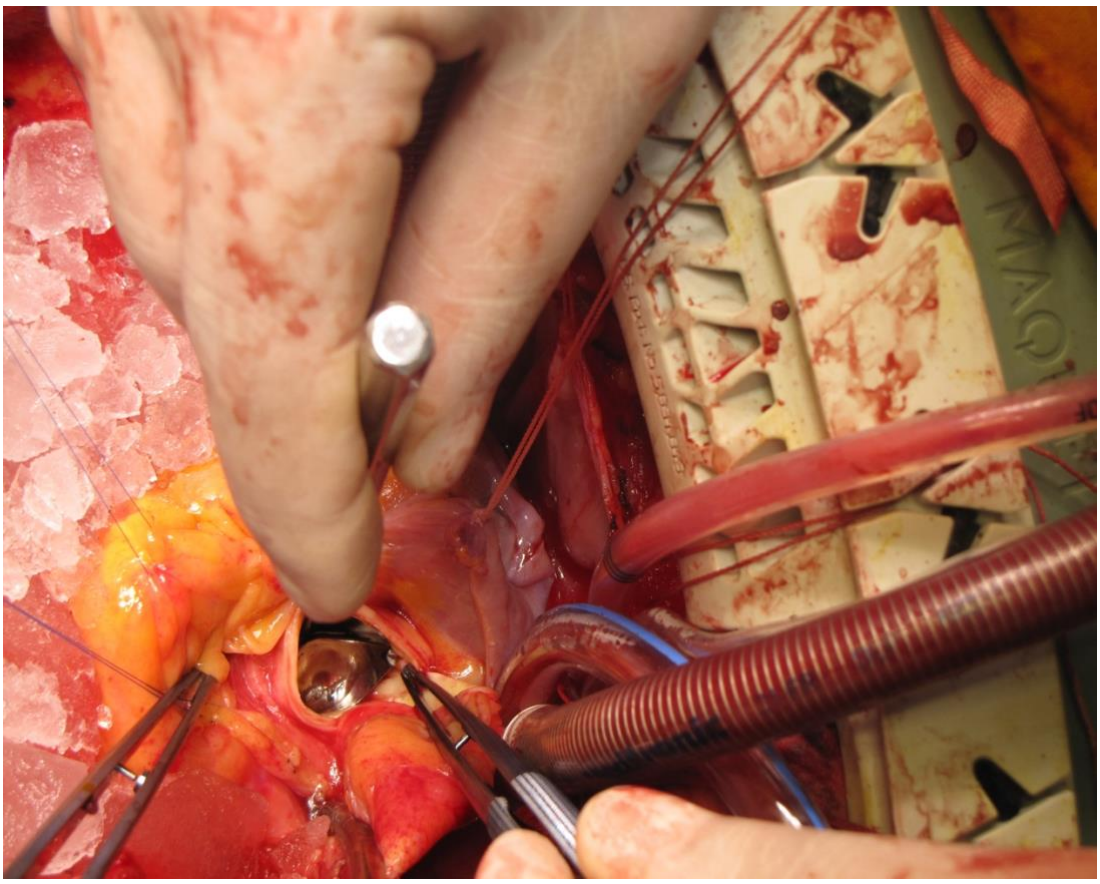

Рисунок 9 – Измерение межкомиссуральных расстояний при помощи оригинального измерителя Ozaki S. Интраоперационное фото

Данное действие повторяют со всеми межкомиссуральными промежутками, после чего вырезают неостворки соответствующего размера при помощи шаблона Ozaki «Рисунок 10». При методике асимметричной неокуспидизации следуют физиологичной асимметрии. При симметричной неокуспидизации все три створки имели идентичный размер, при этом целевым считалось максимальное межкомиссуральное расстояние.

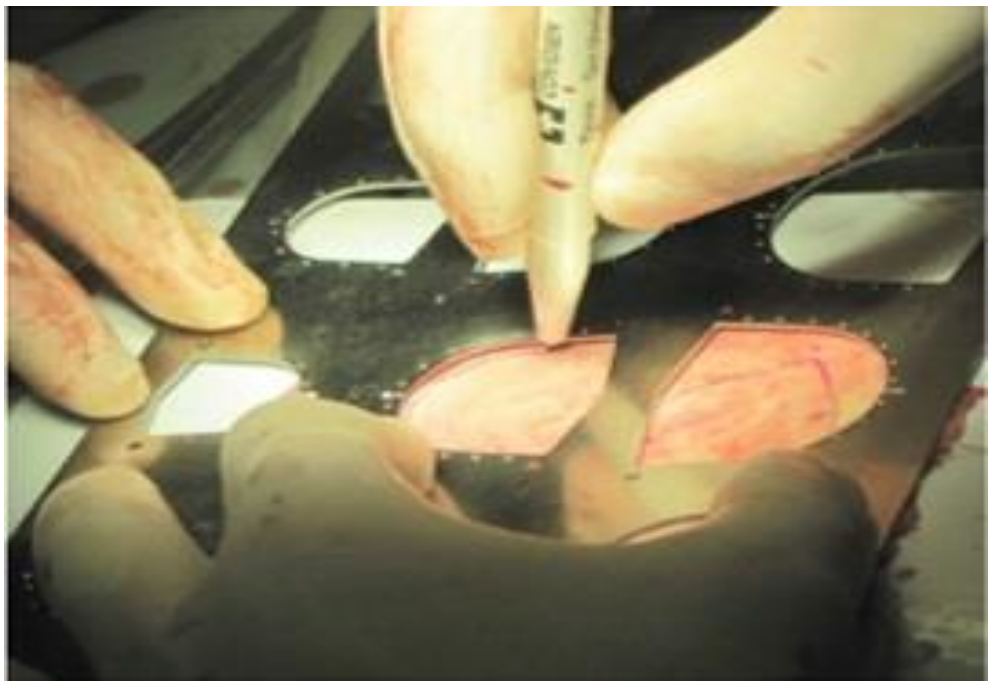

Рисунок 10 – Маркировка створок при помощи шаблона Ozaki [2]. Интраоперационное фото

Вторая методика состояла в расчете размера створок без использования измерителей Ozaki, при помощи формулы определения истинных размеров клапана, разработанной на основании корреляции между длиной окружности аорты на уровне синусов Вальсальвы [3]:

Длина свободного края L1 = ((1,04*IC) + 6,17)

Длина прикрепления L2 = ((1,21*IC) + 18,9)

Высота створки A = ((0,33*IC) + 10,05)

Каждую из промаркированных створок необходимо разметить по периферии, с дальнейшим выкраиванием и формированием добавочных крыльев по обе стороны шириной 5 мм «Рисунок 11». После того как неостворки готовы, они помещаются в физиологический раствор.

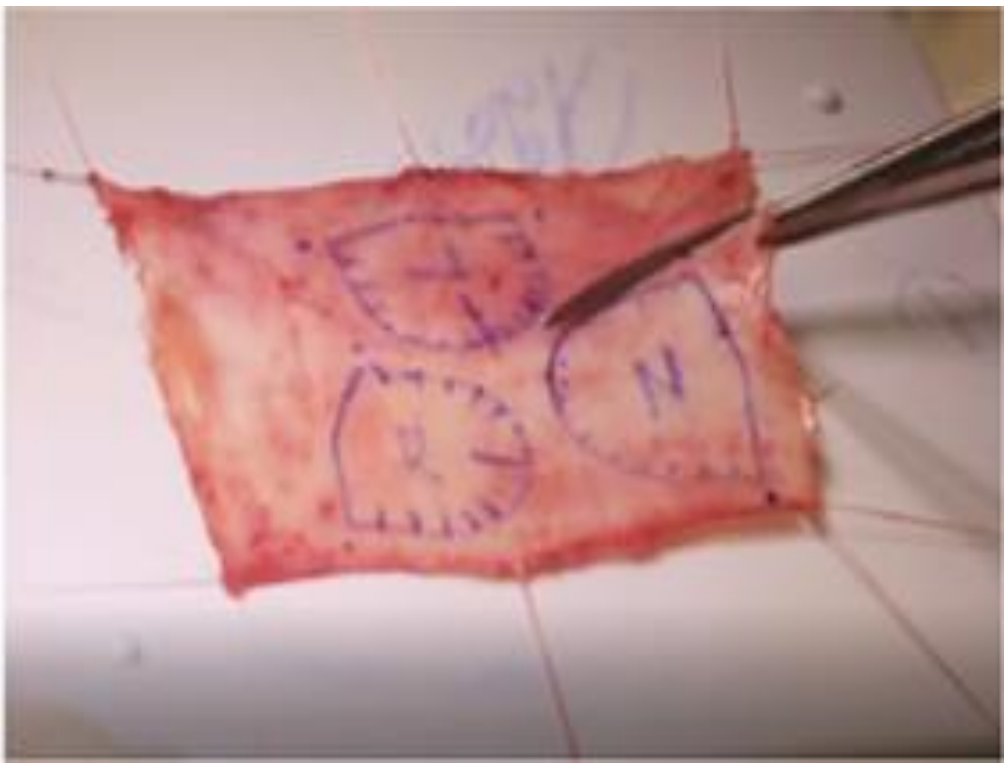

Рисунок 11 – Разметка и выкраивание неостворок [2]. Интраоперационное фото

Аутоперикардиальные неостворки позиционируются висцеральной поверхностью в полость ЛЖ, фиброзной - в сторону ВА. Для фиксации створки мы используем полипропиленовую нить размер 5-0 с иглой 17 мм. Фиксационный шов начинают с точки надир ФК АК, чаще в области правой коронарной створки с завязыванием двумя узлами «Рисунок 12».

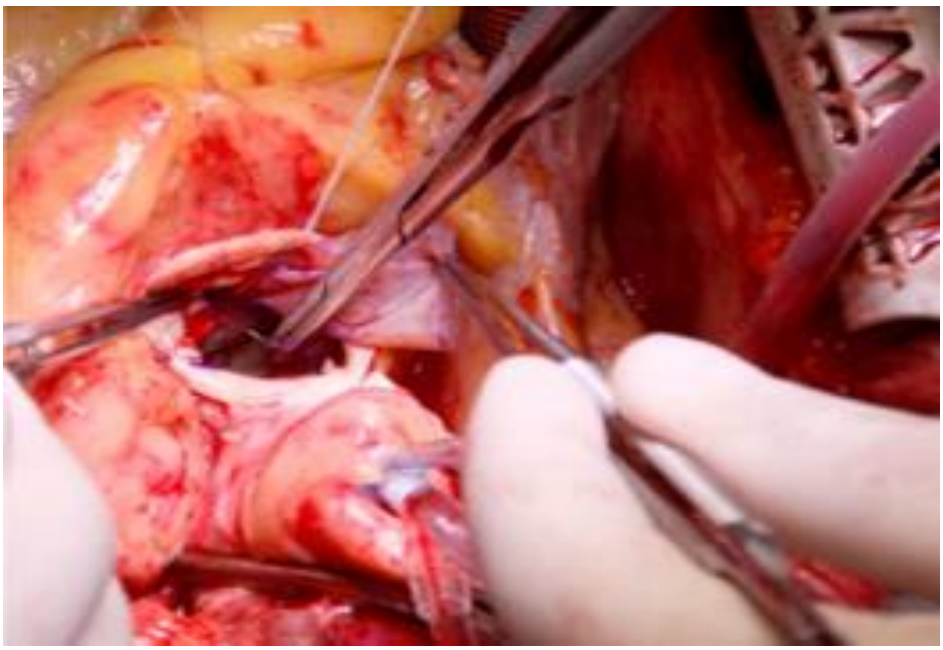

Рисунок 12 – Начало фиксации неостворки к фиброзному кольцу аортального клапана [2]. Интраоперационное фото

Следующие 3 - 4 стежка непрерывного обвивного шва делаются в соотношении 3:1 - шаг на неостворке в 3 раза меньше, чем на ФК АК. Данный прием позволяет гофрировать створку, придавая ей анатомичную конфигурацию «Рисунок 13».

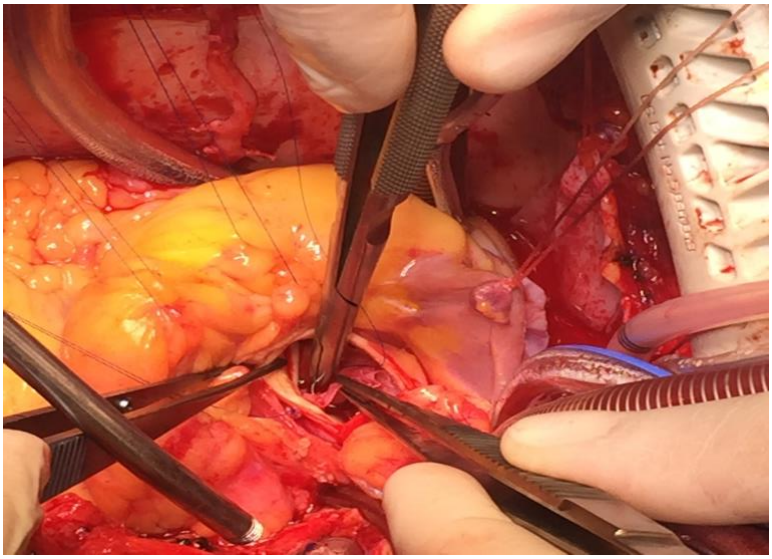

Рисунок 13 – Фиксация неостворки к фиброзному кольцу аортального клапана. Интраоперационное фото

В последующем шов формируется с соотношением вколов 1:1. Завершающий вкол выводится из неостворки наружу аорты. Эта нить завязывается с соответствующей нитью от соседней створки. Для формирования неокомиссур мы накладываем по одному отдельному полипропиленовому шву, фиксируя добавочные крылья неостворок и выводя данный шов также снаружи аорты, где он и завязывается с на тефлоновой прокладке. Остальные неостворки фиксируются аналогичным образом. Для удобства на свободные края уже зафиксированных неостворок накладываются швы-держалки, оттягивающие створку. Конечный вид неоклапана аорты представлен на «Рисунке 14».

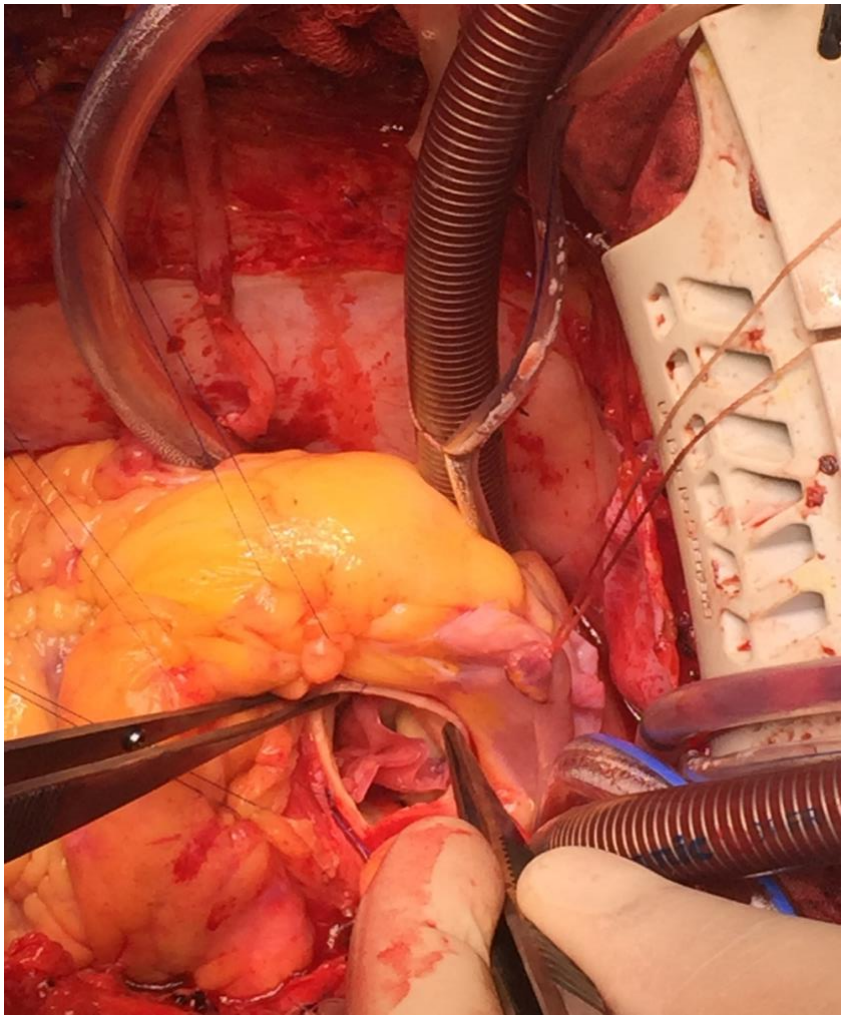

Рисунок 14 – Окончательный вид неокуспидизации аортального клапана аутологичным перикардом. Интраоперационное фото

2.4 Этапы и методы исследования

Этапы исследования включали в себя дооперационное обследование, интраоперационный мониторинг, обследование в раннем послеоперационном периоде (до 30 суток после операции) и обследование в среднеотдаленном периоде (> 30 суток и ≤ 5 лет) и включали в себя:

1. Оценка жалоб, сбор анамнестических данных, физикальное обследование – оценка функционального класса сердечной недостаточности по NYHA и стенокардии (при наличии ишмической болезни сердца) согласно опроснику Роузе в дооперационном периоде.

2. Инструментальные неинвазивные методы диагностики (до операции и в раннем послеоперационном периоде) – электрокардиография (ЭКГ), обзорная рентгенография органов грудной клетки, холтеровское мониторирование ЭКГ, TTE и TEE.

3. Инвазивные методы – мультиспиральная КТ аорты, селективная полипозиционная коронарография (до операции).

4. Наблюдение в среднеотдаленном периоде – очное обследование в нашей клинике с выполнением TTE через 1 месяц после операции, затем ежегодно. В случае отсутствия возможности очного визита, получение меддокументации через социальные сети (после предварительного согласия на участие в исследовании).

Антропометрические показатели. В рамках оценки антропометрических показателей нами рассчитывались ИМТ и площадь поверхности тела (BSA).

ИМТ (англ. BMI - body mass index) — это величина, применяемая для оценки степени соответствия роста и массы человека и оценки массы тела (масса тела может быть нормальной, недостаточной, избыточной (ожирение). ИМТ = масса (кг) / рост^2 (м^2).

BSA — это оценка общей площади поверхности человека, основанная на расчете с учетом веса и роста. Нами использована формула определения BSA, принятая в 1916 г. Du Bois и коллегами: ППТ = 0,007184 * вес (кг)$^{0.425}$ * рост (см)$^{0.725}$ [32], где ППТ – площадь поверхности тела.

Оценка функционального класса хронической сердечной недостаточности по NYHA.

Для оценки ФК ХСН нами использовалась классификация NYHA, принятая в 1994 г. [99].

I ФК – ограничений в физической активности нет. Обычная физическая нагрузка не вызывает выраженного утомления, слабости, одышки или сердцебиения.

II ФК - умеренное ограничение физической активности. В покое какие-либо патологические симптомы отсутствуют. Обычная физическая нагрузка вызывает слабость, утомляемость, сердцебиение, одышку.

III ФК - выраженное ограничение физической активности. Больной комфортно чувствует себя только в состоянии покоя, но малейшие физические нагрузки приводят к появлению слабости, сердцебиения, одышки.

IV ФК - невозможность выполнять какие-либо нагрузки без появления дискомфорта. Симптомы сердечной недостаточности имеются в покое и усиливаются при любой физической нагрузке.

Электрокардиография (ЭКГ) выполнялась всем пациентам как до, так и после операции. Исследование выполнялось на аппарате Schiller Cardiovit AT – 1 (Швейцария). Проводилась регистрация 12-ти канальной ЭКГ, включающей стандартные отведения - 3, усиленные униполярные - 3 и грудные отведения - 6. Стандартная скорость регистрации электрокардиограммы – 25 мм/сек, при необходимости – 50 мм/сек. Оценивался характер ритма, частота сердечных сокращений, электрическая ось сердца, наличие нарушений ритма, анатомия комплекса QRS, суммарная амплитуда зубца R (Σ R) в различных отведениях. Кроме того, анализу подвергалась оценка изменений характера сегмента ST (Σ ST), а также степень гипертрофии миокарда предсердий, правого и левого желудочков сердца. Степень гипертрофии миокарда желудочков оценивалась согласно классификации Sokolow - Lyon (1949 г.) [26].

Обзорная рентгенография органов грудной клетки выполнялась на аппарате General Electric OEC 9900 Elite (США). Исследование проводилось всем

без исключения пациентам как в рамках дооперационной подготовки, так и после операции с целью контроля. Рентгенография органов грудной полости выполнялась в прямой передней и боковой проекциях в соответствии со стороной поражения. Оптимальным являлось выполнение снимков в вертикальном положении пациента при задержке дыхания на вдохе и при максимальном выведении лопаток за пределы легочных полей. Боковые снимки выполнялись также при задержке дыхания на вдохе и повороте пациента соответствующим боком к панели вертикальной стойки. Руки пациента были при этом над головой.

Нативное рентгенологическое исследование грудной аорты при недоступности компьютерной томографии (КТ) может дополняться линейной томографией. Нами оценивались признаки аортальной конфигурации сердца: западение талии сердца, удлинение нижней дуги по левому контуру, увеличение и выбухание верхней дуги справа и смещение вниз правого кардиовазального угла, что обусловлено расширением ВА. После операции использовалась только переднезадняя проекция. Помимо характера легочного рисунка, формы и величины размеров сердца, изучался размер средостения в поперечнике и наличие плеврального выпота.

Холтеровское мониторирование ЭКГ выполнялось на аппарате Холтеровский ЭКГ Монитор КРН-01 (N1000) (Россия). Проводилась пролонгированная суточная регистрация ЭКГ в трех отведениях. Исследование выполнялось до операции пациентам группы риска нарушений ритма сердца, а также в послеоперационном периоде, для верификации жизнеугрожающих аритмий или нарушений проводимости. Чаще всего данные холтеровского мониторирования ЭКГ являлись основным показаниям для решения вопроса об имплантации электрокардиостимулятора в раннем послеоперационном периоде.

Трансторакальная эхокардиография выполнялась всем без исключения пациентам на аппарате GE Vivid S70 («GE Healthcare», США). Использовались методы одномерной, двухмерной и трехмерной визуализации, а также синхронизация с ЭКГ. Частота УЗ-колебаний - 2 до 7,5 МГц. Как отмечено выше, исследование выполнялось в обязательном порядке до операции и ежедневно (до

момента выписки) после операции. Доступным для вызова в клинику пациентам ТТЕ проводилось через 1 месяц после хирургического вмешательства, а также ежегодно. Получали как стандартные, так и индивидуально подобранные проекции, и сечения.

Для визуализации АК использовался парастернальный доступ по короткой и длинной оси, для ВА – субкостальный доступ. Оценивалась анатомия АК, скорость трансаортального потока, размер ФК АК, ВА на уровне синусов Вальсальвы и СТС, трансклапанные градиенты (пиковый и средний), эффективная и геометрическая площадь отверстия. Самый основной неинвазивный метод оценки гемодинамики АК – это определение градиентов (пикового и среднего) на клапане [1]. Для измерения градиента давления с помощью допплеровской эхокардиографии фиксируется скорость (ускорение) потока крови через ограниченное отверстие, и с применением уравнения Бернулли (соотношение между скоростью и давлением) вычисляется градиент давления [64, 21].

Эффективная площадь – это отражение минимальной площади поперечного сечения струи, высчитываемое из площади поперечного сечения выходного отдела ЛЖ от диаметра в парастернальной позиции по длинной оси и VTI в выходном отделе ЛЖ (импульсно-волновой режим в верхушечной, правой парастернальной или супрастернальной позиции) [1]. Геометрическая площадь отверстия – минимальная площадь поперечного сечения отверстия АК.

Тяжесть стеноза АК оценивалась на основании классификаций, принятых Американской ассоциацией сердца/Американским колледжом кардиологов в 2014 г. [69] и Европейской ассоциации кардиологов в 2012 г. [46] «Таблица 8».

Таблица 8 – Оценка тяжести аортального стеноза [69, 46, 11]

Параметр	Аортальный склероз	Незначительный аортальный стеноз	Умеренный аортальный стеноз	Тяжелая форма аортального стеноза
Пиковая скорость, м/сек	≤ 2,5	2,6 – 2,9	3,0 – 4,0	≥ 4,0
Средний градиент, мм рт. ст.	–	< 20	20 – 40	≥ 40
Площадь отверстия АК, см^2	–	> 1,5	1,0 – 1,5	< 1,0
Индексированная площадь АК, см^2/м^2	–	> 0,85	0,60 – 0,85	< 0,6
Коэффицент скорости АК, м/сек	–	> 0,50	0,25 – 0,50	< 0,25

При анализе ТТЕ оценивали также размеры предсердий, конечно-систолический размер ЛЖ, конечно-диастолический размер ЛЖ, конечно-систолический объем ЛЖ, КДО ЛЖ, ударный объем, ФВ ЛЖ, рассчетное давление в правом желудочке, коллабирование нижней полой вены на вдохе.

Транспищеводная эхокардиография выполнялась с использованием датчика Philips Ultrasound X8-2t для режима Live 3D (США). В дооперационном периоде исследование проводилось тем пациентам, у которых ТТЕ была недостаточно информативна. Интраоперационно ТЕЕ выполнялось в 100% случаев двухкратно: перед ИК и после окончания основного этапа операции. В послеоперационном периоде данное исследование проводилось в случае наличия подозрений на предмет несостоятельности реконструкции, а также для исключения поражения створок вегетациями.

Мультиспиральная компьютерная томография аорты. Мультидетекторная КТ-визуализация выполнялась на 320-рядном сканере Aquilion One («Toshiba Medical Systems», Япония). До операции данное исследование выполнено 23 (34,8 %) пациентам: лицам старше 70 лет, а также пациентам с подозрением на аневризматическое расширение грудной аорты. Протокол КТ сердца, вне зависимости от визуализируемого отдела, представляет собой динамический сбор объема тканей с синхронизацией и использованием

толщины среза 1,0 мм и толщины реконструкции 0,5 мм. Для выполнения КТ аорты использовался современный практический протокол [79].

Электрокардиографическая стробированная синхронизированная КТ аорты с выполнялась с полем сканирования, включавшим все отделы грудной аорты. Автоматическое сканирование начиналось, когда порог запуска в области интереса, расположенной в проксимальном отделе нисходящей грудной аорты, достигал заданного значения 120 единиц Хаунсфилда (HU). Йодконтрастный препарат (Омнипак 350, «ДжиИ Хэлскеа АС», Норвегия) общим объемом 100 мл вводился в локтевую вену со скоростью 4 – 6 мл/с с помощью бинокулярного шприца высокого давления. Ретроспективно ЭКГ - стробированные реконструкции анализировались во время систолы (30 – 40 %) или диастолы (70 – 75 %). Выставлялись следующие параметры: время вращения гентри 0,33 сек, потенциал трубки - 2×100 кВп или 2×120 кВп, если ИМТ > 30; эффективный ток трубки 320 – 400 мАс в зависимости от веса пациента. Время сканирования составляло 7 – 11 сек.

Селективная ангиография коронарных артерий выполнена 63 (95,5 %) пациентам (всем пациентам старше 40 лет). Всем больным, которым коронарографическое исследование проводилось в условиях нашей клиники, применялись ангиографические установки Angioscop D фирмы «Siemens» (Германия) и Integris - 3000 фирмы «Phillips» (Голландия). Для катетеризации путем чрескожной пункции лучевой или бедренной артерии по Seldinger S. использовалась местная анестезия. Селективную ангиографию системы левой коронарной артерии выполняли в 5 проекциях: прямой, левой косой, правой косой, боковой и аксиальной. Для оценки системы правой коронарной артерии применялись левая и правая косая проекции. При интерпретации результатов обращалось внимание на тип коронарного кровообращения, локализацию, степень и количество пораженных артерий, а также состояние дистального русла и наличие коллатералей. Гемодинамически значимыми считались стенозы более 60%.

Статистические методы. Обработка полученных данных проводилась одним исследователем с использованием программы Statistica (версия 8.0, «StatSoft Inc.», США). Для количественных показателей были рассчитаны: среднее значение (M), среднеквадратическое отклонение (SD), 95 % доверительный интервал, медиана (Me), интерквартильный размах (Q 25 % - Q 75 %). Для качественных и порядковых показателей - частоты (%). Все полученные количественные параметры были проверены на соответствие нормальному распределению с помощью критерия Шапиро-Уилка. Предполагалось, что исследуемое распределение не отличается от нормального распределения (нулевая гипотеза – что распределения одинаковые). При полученном $p < 0,05$ нулевую гипотезу отвергали, считали, что исследуемое распределение отличалось от нормального. Числовые параметры, имеющие нормальное распределение, представлены в формате M ± SD, где M - среднее значение, SD - стандартное отклонение среднего значения. Параметры, имеющие распределение, отличное от нормального, представлены в формате Me (Q 25 % - Q 75 %), где Me - медиана, а Q 25% и Q 75 % верхний и нижний квартили.

Для нахождения различий между группами пациентов для нормально распределенных числовых показателей использовали математический критерий ANOVA (для нескольких групп) и затем применяли попарное сравнение групп с помощью t-критерия Стъюдента для 2-х независимых выборок с поправкой Бонферрони на непрерывность. В случае не подтверждения гипотезы о нормальном распределении для сравнения количественных данных применяли непараметрические методы Круаскала-Уоллиса (для нескольких групп) и затем осуществляли попарное сравнение групп методом U-критерий Манна-Уитни для несвязанных совокупностей. При множественных сравнениях применяли поправку Бонферрони.

Для определения различий в числовых показателях, изменявшихся в ходе лечения, применяли парный критерий Стъюдента для 2-х зависимых выборок, при отсутствии нормального распределения использовали непараметрический метод – Т-критерий Вилкоксона.

Для сравнения дихотомических показателей между независимыми выборками и установления достоверных различий между ними использовали метод Хи-квадрат ($\chi 2$), Хи-квадрат с поправкой Йейтса на непрерывность, Хи-квадрат МП (максимального правдоподобия), при попарном сравнении групп использовали точный критерий Фишера для небольших выборок. При невозможности применения критерия Хи-квадрат (все ожидаемые числа > 5) использовался Z-критерий (аналог t-критерия Стьюдента для долей), а для 0 % и 100 % - с поправкой для концевых точек.

Критический уровень значимости при проверке статистических гипотез принимался равным 0,05.

Выживаемость, свобода от реопераций и значимой АН в среднеотдаленный период оценивалась методом Каплана-Майера. Сравнение выживаемости в 2-х группах оценивалось по критерию Кокса-Ментеля.

ГЛАВА 3. РЕЗУЛЬТАТЫ СОБСТВЕННЫХ ИССЛЕДОВАНИЙ

3.1 Оценка сопоставимости групп по исходным клиническим данным

Средний возраст пациентов статистически не отличался между группами и составил 63,3 ± 10 лет в группе 1 и 64,8 ± 12,2 лет в группе 2 (p = 0,432) «Рисунок 15».

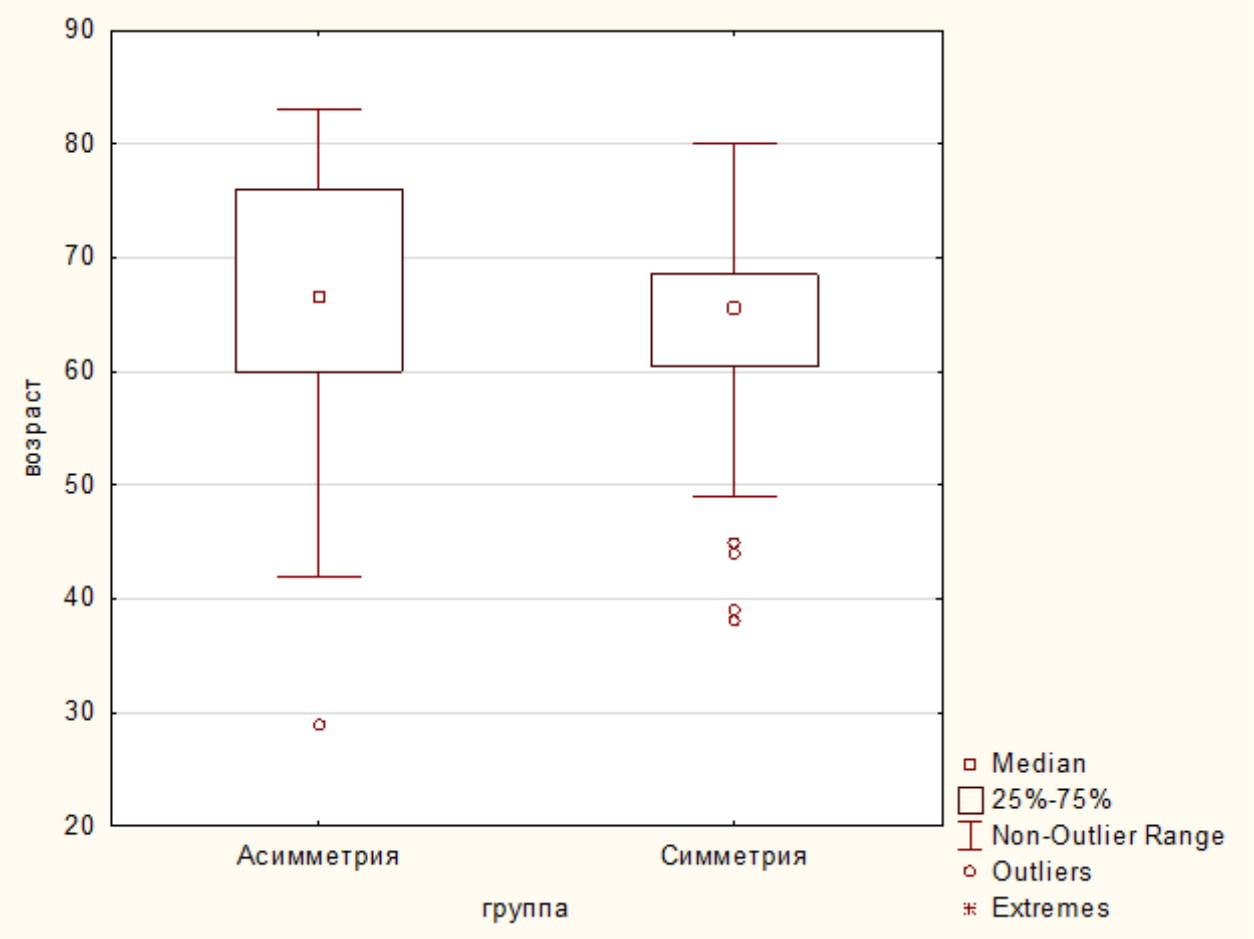

Рисунок 15 – Сравнение среднего возраста пациентов между группами

Сравнение групп в отношении гендерного распределения, усредненного ИМТ, BSA и исходного ФК ХСН также не выявило статистически достоверной разницы между группами и представлено в «Таблице 9».

Таблица 9 – Сравнение исходных антропометрических, гендерных и клинических данных пациентов

Параметр	Группа 1 (n = 36)	Группа 2 (n = 30)	p (значение)
Возраст, лет M ± SD	63,3 ± 10	64,8 ± 12,2	0,432
Гендерное распределение: м/ж, n (%)	21 (58,3) / 15 (41,7)	15 (50) / 15 (50)	0,668
ИМТ, M ± SD	28 ± 4,1	28,1 ± 4,8	0,902
BSA, $м^2$ M ± SD	1,89 ± 0,17	1,86 ± 0,22	0,523
NYHA класс III, n (%)	29 (80,5)	25 (83,3)	0,785

Примечания
1 м/ж –мужчины/женщины.
2 ИМТ – индекс массы тела.
3 BSA – площадь поверхности тела.
4 NYHA – классификация Нью-Йоркской кардиологической ассоциации.

Анализ коморбидной и сопутствующей кардиальной патологии выявил более частую встречаемость ишемической болезни сердца в группе 1: 15 (41,7 %) против 5 (16,7 %), p = 0,05. По другим патологиям исследуемые группы не отличались «Таблица 10».

Таблица 10 – Сравнение коморбидной и сопутствующей кардиальной патологии между группами

Патология	Группа 1 (n = 36)	Группа 2 (n = 30)	p (значение)
Мультифокальный атеросклероз, n (%)	3 (8,3)	2 (6,6)	0,182
Гипертоническая болезнь, n (%)	26 (72,2)	22 (73,3)	0,859
Ишемическая болезнь сердца, n (%)	15 (41,7)	5 (16,7)	**0,05**
Предшествующие сосудистые вмешательства, n (%)	1 (2,8)	2 (6,7)	0,110
Предшествующие чрескожные коронарные вмешательства на коронарных артериях, n (%)	2 (5,5)	1 (3,3)	0,458
Нарушения ритма сердца, n (%)	12 (33,3)	12 (40)	0,761
Хроническая обструктивная болезнь легких, n (%)	5 (13,9)	2 (6,7)	0,584

Продолжение таблицы 10

Патология	Группа 1 (n = 36)	Группа 2 (n = 30)	p (значение)
Хроническая почечная недостаточность, n (%)	2 (5,6)	2 (6,7)	0,741
Сахарный диабет, n (%)	7 (19,4)	2 (6,7)	0,251
Потвержденное онкозаболевание, n (%)	2 (5,5)	0 (0)	0,247

Сравнение характера поражения АК не выявило статистически достоверной разницы между группами «Таблица 11».

Таблица 11– Характер поражения аортального клапана

Поражение аортального клапана	Группа 1 (n = 36)	Группа 2 (n = 30)	p (значение)
Выраженный АС, n (%)	33 (91,7)	28 (93,3)	0,912
Выраженная АН, n (%)	3 (8,3)	2 (6,6)	0,541
Выраженный АС с АН, n (%)	18 (50)	10 (33,3)	0,123

Анализ исходных данных ТТЕ представлен в «Таблице 12».

Таблица 12 – Сравнение исходных данных трансторокальной эхокардиографии между группами

Параметр	Группа 1 (n = 36)	Группа 2 (n = 30)	p (значение)
ФВ ЛЖ, % M ± SD	58 ± 2,3	62 ± 4,2	0,361
КДО ЛЖ, мл M ± SD	89,8 ± 24,7	98 ± 46,1	0,343
Утолщение стенки ЛЖ >1,6, n (%)	20 (55,6)	18 (60)	0,761
Систолическое давление в легочной артерии, мм рт. ст. M ± SD	38,2 ± 12,1	33,5 ± 8,4	0,072
Левое предсердие, мл M ± SD	75,7 ± 25,6	81,2 ± 26,1	0,282
Правое предсердие, мл M ± SD	50,5 ± 19,2	44 ± 15,8	0,09
ФК АК, мм M ± SD	2 ± 0,23	2,2 ± 0,22	0,543
Площадь АК, см^2 M ± SD	0,74 ± 0,33	0,83 ± 0,74	0,938
Средний градиент на АК, мм рт. ст. M ± SD	51,8 ± 19,5	56,2 ± 21,5	0,377
Пиковая скорость, см/сек M ± SD	458 ± 87	475,3 ± 105	0,33

Продолжение таблицы 12

Параметр	Группа 1 (n = 36)	Группа 2 (n = 30)	p (значение)
Митральная недостаточность 2 ст., n (%)	6 (16,6)	3 (10)	0,114
Трикуспидальная недостаточность 2 ст., n (%)	3 (8,3)	1(3,3)	0,094
Средний размер аорты на уровне синусов Вальсальвы, мм M ± SD	32 ± 1,8	30,5 ± 2,5	0,789
Средний размер аорты на уровне ВА (мм) M ± SD	30,9 ± 1,4	31,6 ± 0,9	0,865

Примечания

1 КДО ЛЖ – конечно-диастолический объем левого желудочка.

2 ФВ ЛЖ – фракция выброса левого желудочка.

Сравнение исходных ТТЕ параметров не выявило статистически достоверной разницы между группами, однако в группе 1 отмечалась тенденция к более высокому систолическому давлению в легочной артерии.

3.2 Результаты интраоперационной оценки симметричности / асимметричности аортального клапана

Данная оценка проводилась у 33 (50 %) пациентов после удаления нативных створок путем измерения межкомиссуральных расстояний с использованием шаблона Ozaki. Результаты представлены в «Таблице 13».

Таблица 13 – Результаты интраоперационной оценки симметричности / асимметричности аортального клапана

Параметр	Полная симметрия трех створок	Асимметрия одной створки	Асимметрия всех створок
Количество пациентов, n (%)	3 (9,1)	6 (18,2)	24 (72,7)

3.3 Первичные точки контроля исследования

Как отмечено выше, в рамках первичных точек контроля исследования нами сравнивались: ранняя послеоперационная летальность, кумулятивная отдаленная выживаемость, кумулятивная свобода от повторных вмешательств на АК, кумулятивная свобода от значимой недостаточности АК.

В раннем послеоперационном периоде в группе 1 летальных исходов не отмечалось, в группе 2 - умерло 3 (10 %) пациента (p = 0,08) «Рисунок 16». Причинами смерти послужили: прогрессирующая полиорганная недостаточность на фоне синдрома системного воспалительного ответа и медиастинита в 1 случае, острая сердечная недостаточность (у 1 пациента) и панкреонекроз в 1 случае.

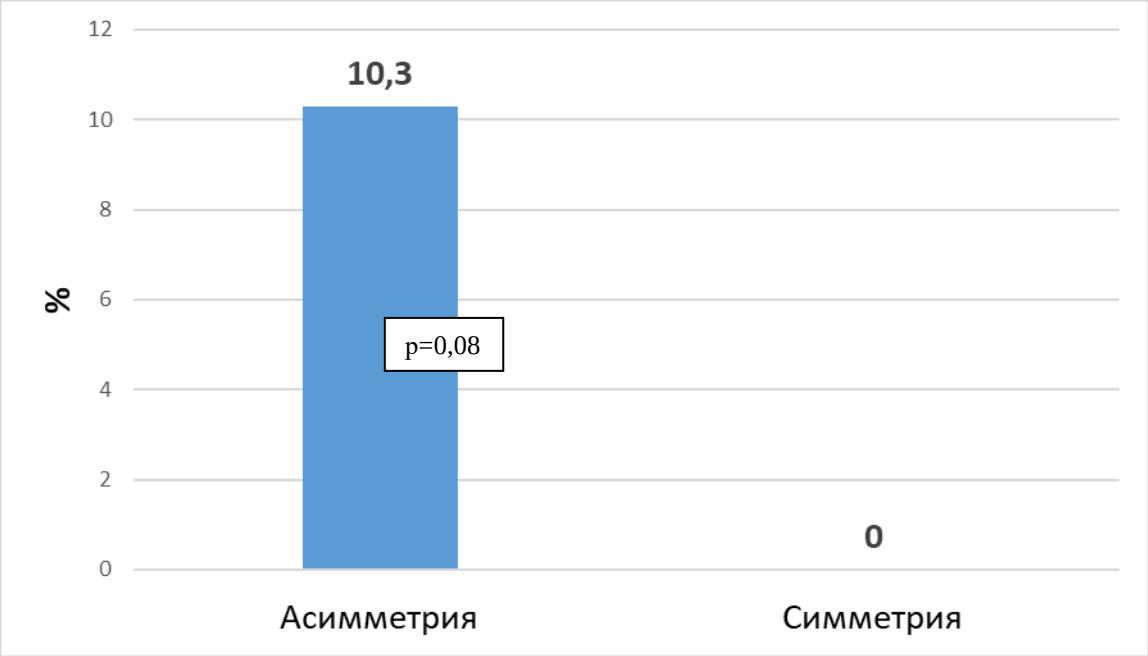

Рисунок 16 - Ранняя послеоперационная летальность

Максимальный срок наблюдения пациентов оказался выше в группе 2 - 54,5 ± 10,8 месяцев против 42,8 ± 8,9 месяцев (p = 0,04). Для расчета показателей кумулятивной выживаемости между группами построен график Каплана-Мейера «Рисунок 17».

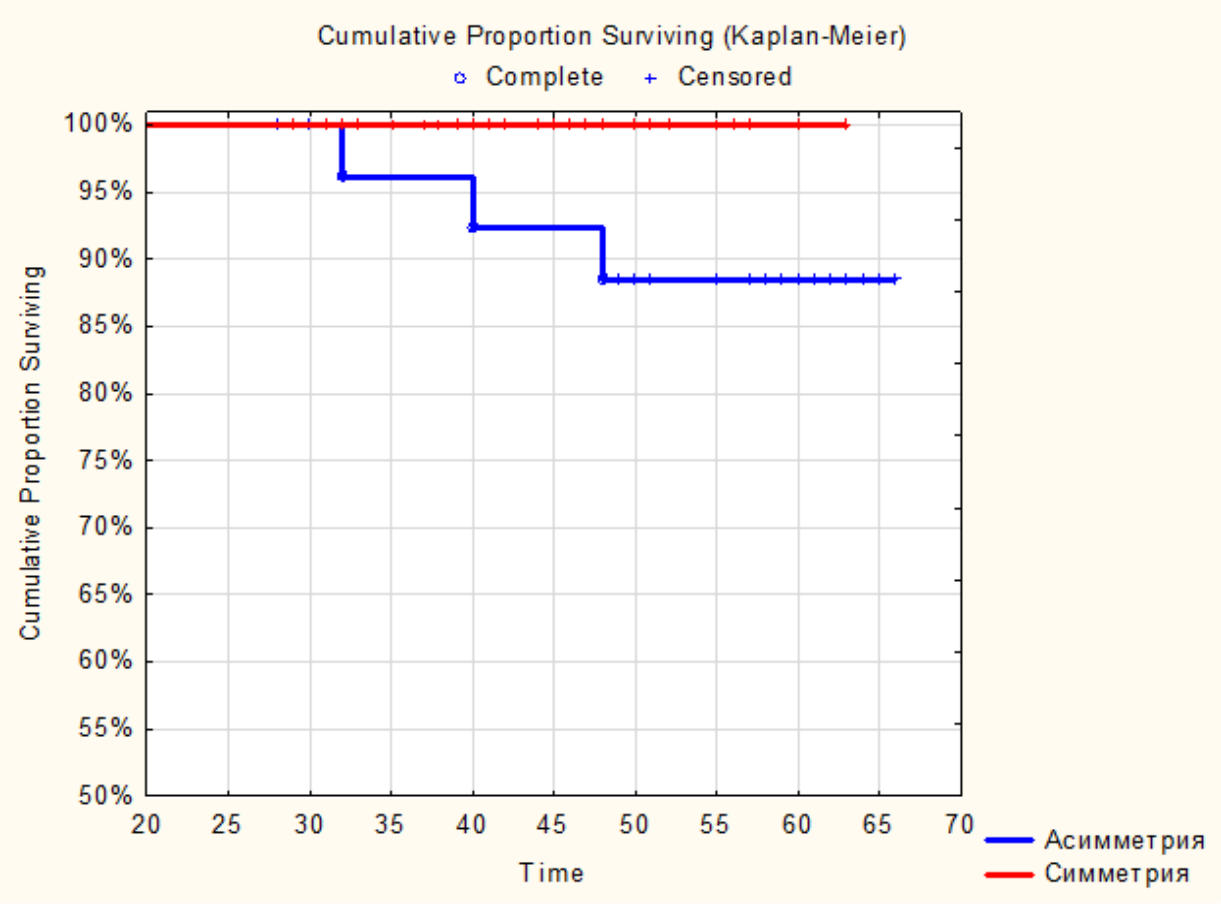

Рисунок 17 - Кумулятивная выживаемость в среднеотдаленном периоде

60-ти месячная выживаемость пациентов для 1 группы составила 100 %, для второй – 88,8 % (Cox-Mantel Test I = ,7118163 U = -1,33410 Test statistic = -1,58126 p = 0,0985). Статистически достоверной разницы между группами не выявлено, однако в группе 2 отмечается более низкая выживаемость. Структура причин среднеотдаленной летальности включила: смерть по неустановленной причине – 1 случай, смерть в стационаре после реоперации через 40 месяцев после неокуспидизации по поводу ИЭ (полиорганная недостаточность) – 1 случай, геморрагический инсульт – 1 случай.

Для расчета свободы от реопераций в отдаленном периоде также использовался метод Каплана-Мейера «Рисунок 18».

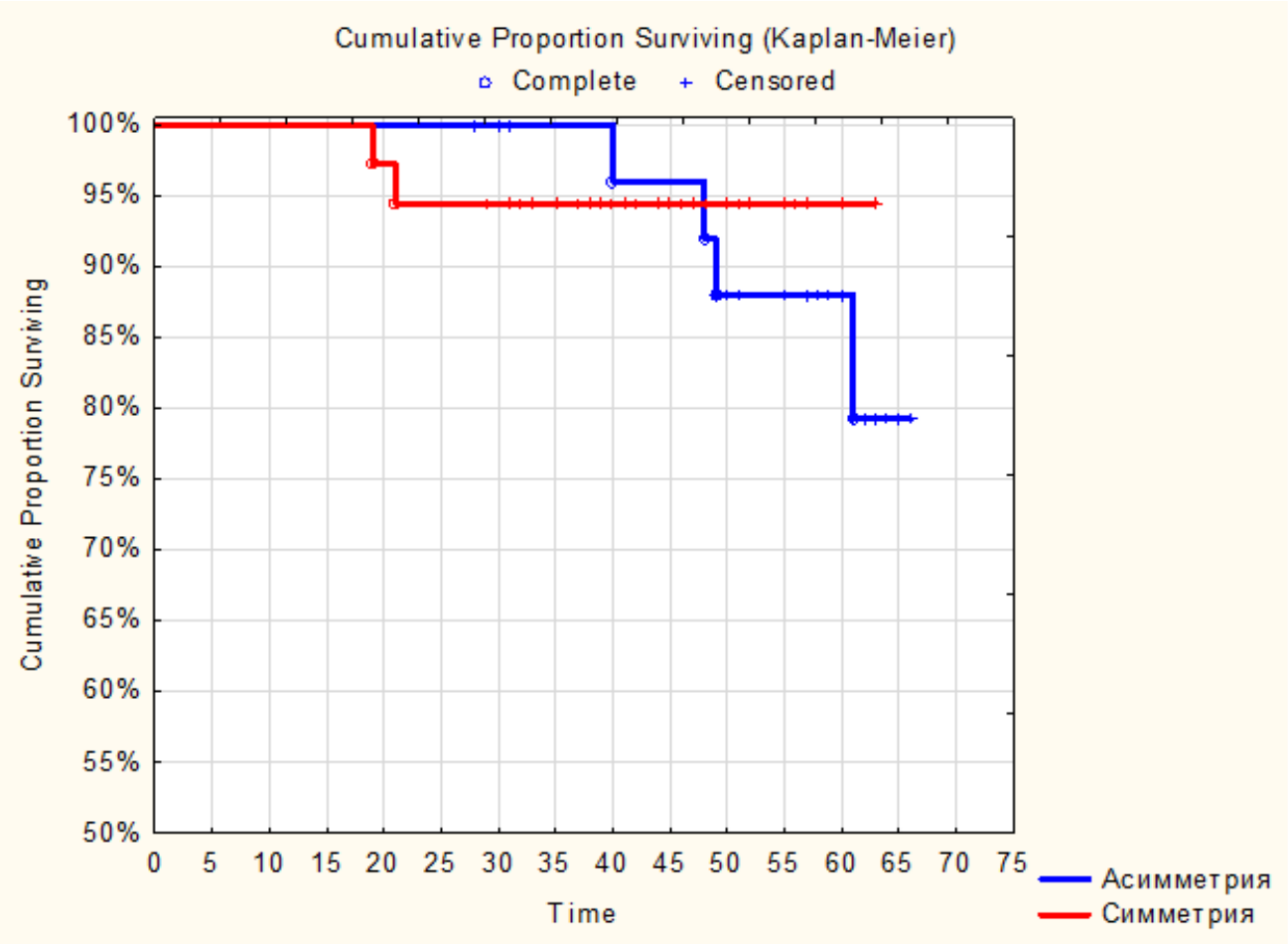

Рисунок 18 – Кумулятивная свобода от реопераций

Кумулятивная свобода от реопераций в течение 60-ти месяцев составила 94% для группы 1 и 79 % для группы 2 (Cox-Mantel Test I = 1,222841 U = -,217669 Test statistic = -,196839, p = 0,84395). Хотя при сравнении шкал нами не выявлено статистически достоверной разницы между группами, однако в абсолютных значениях частота реопераций была выше в группе асимметричной неокуспидизации (p = 0,05). Показанием для реоперации в группе 1 послужил ИЭ неоклапана в 1 случае (повторная замена корня аорты гомографтом) и острое расслоение аорты. Показания для реоперации в группе 2: ИЭ – 2 случая, дисфункция неоклапана за счет пролапса створок – 2 случая. Ниже мы представляем клинический пример протезирования корня аорты гомографтом по поводу ИЭ после раннее выполненной неокуспидизации симметричными створками [51].

Клинический пример.

Мужчина 40 лет, профессиональный спортсмен, поступил в стационар с жалобами на одышку, эпизоды фебрильной температуры в течение 1 месяца. Из анамнеза известно, что за 17 месяцев до обращения в клинику пациенту выполнена операция неокуспидизации с использованием аутоперикардиальных створок и экзопротезирование ВА по поводу врожденного двустворчатого АК с постстенотическим расширением аорты. Ранний и среднеотдаленный период протекал без осложнений, средний градиент на неоклапане не превышал 4 мм рт. ст., а регургитация не более 1 ст. на протяжении всего периода наблюдения. В течение последнего месяца отмечались эпизоды повышения температуры тела до 38,8^{O} С, что первоначально трактовано как острая респираторная вирусная инфекция, однако терапевтического эффекта на фоне назначения антибактериальных препаратов не отмечалось. По данным ТТЕ выявлены вегетации на аортальных неостворках размером 1,1 х 1,5 см и 1,2 х 1,6 см с формированием выраженной недостаточности до 3 ст. и переходом гиперэхогенных участков на и стенку аорты «Рисунок 19».

Рисунок 19 – По данным трансторакальной эхокардиографии вегетации на створках аортального клапана после протезирования аортального клапана аутоперикардом

Посев крови выявил S. epidermidis. С целью деэскалации инфекционного процесса пациенту проведен курс двухкомпонентной антибактериальной терапии ванкомицином и меропенемом в течение 10 дней. Таким образом, определены прямые показания к хирургическому лечению ИЭ неоклапана аорты, а учитывая молодой возраст пациента, род профессиональной деятельности, местную распространенность процесса, принято решение об использовании криосохраненного аортального гомографта.

Операция выполнена доступом через срединную рестернотомию, в условиях ИК и кардиоплегии с канюляцией левой общей бедренной артерии. Выполнена глубокая мобилизация корня аорты, при ревизии

аутоперикардиальных неостворок – спаяние их по комиссурам не отмечается, однако выявлена массивная дегенерация левой и правой коронарных створок вегетациями размером до 1,5 см «Рисунок 20».

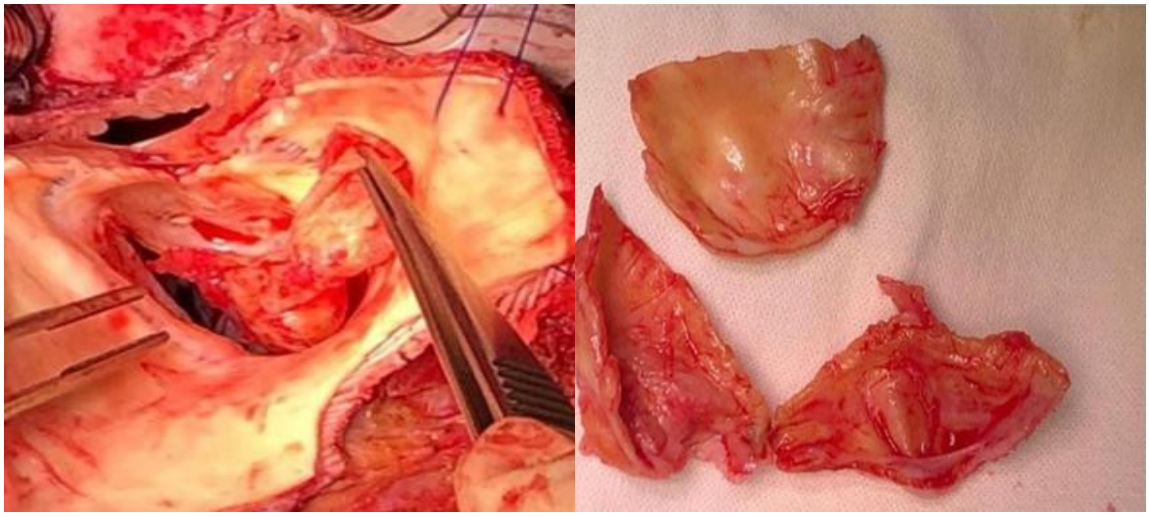

А Б

Рисунок 20 – Инфекционный эндокардит аортального клапана после протезирования аутоперикардом. А – выделение створок, Б – иссеченные створки

Кроме того, отмечается переход инфекционного процесса на стенки СТС ВА. Аутоперикардиальные неостворки и синотубулярный отдел иссечены с взятием площадки устья левой коронарной артерии на держалку (отмечается вовлечение правой коронарной артерии в спаечный процесс) и протезированием правой коронарной артерии аутовеной. В аортальную позицию имплантирован криосохраненный клапансодержащий гомографт № 24, фиксированный 3 непрерывными проленовыми швами с использованием бужа Гегара № 21 «Рисунок 21».

Рисунок 21 – Имплантация клапансодержащего гомографта № 24

По данным интраоперационной ТЕЕ – функция гомографта удовлетворительная, пиковый градиент на АК 12 мм рт. ст., недостаточность до 1 ст. Время пережатия аорты составило 110 мин, ИК – 149 мин, пребывание в ОРИТ – 20 часов. В послеоперационном периоде осложнений не отмечалось, субфебрильная лихорадка сохранялась в течение 4 суток, пациент выписан на 10 сутки в состоянии, соответствующем I ФК по NYHA, с удовлетворительными лабораторными и инструментальными показателями, а также рекомендациями продолжения приема двухкомпонентной антибактериальной терапии в течение 11 дней. При контроле через 6 месяцев признаков рецидива ИЭ не обнаружено, по данным ТЕЕ функция АК не нарушена, недостаточность до 1 ст., пиковый градиент 7 мм рт. ст. КТ аорты не выявила признаков расширения гомографта. Окончательный вид протезированного АК по данным ТЕЕ и по данным КТ представлен на «Рисунке 22».

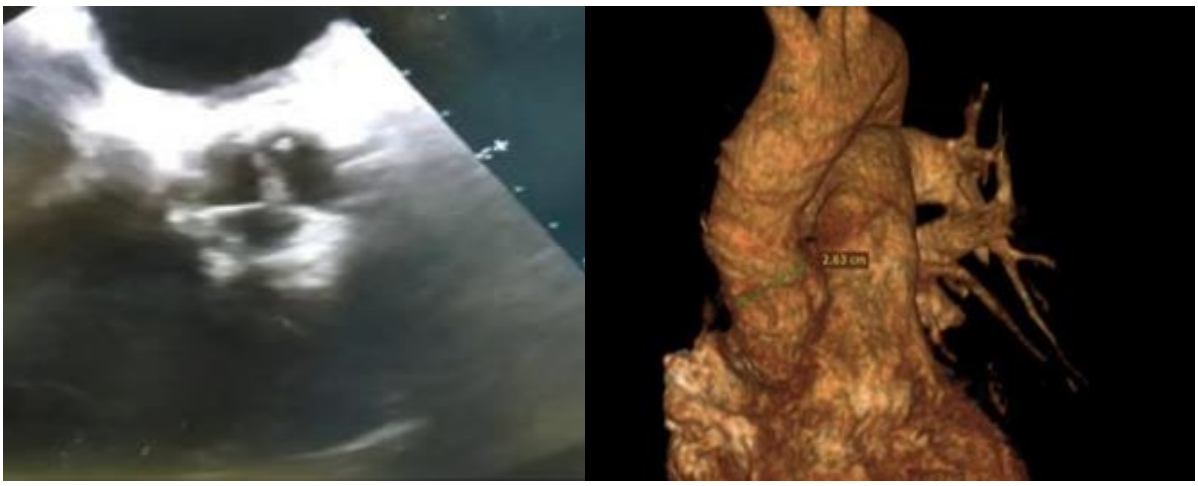

А Б

Рисунок 22 – Вид имплантированного клапансодержащего гомографта № 24 по данным трансэзофагеальной эхокардиографии и компьютерной томографии. А – эхокардиографическая картина, Б – трёхмерная реконструкция по данным компьютерной томографии

Кумулятивная свобода от значимой недостаточности АК (2 - 3 ст.) проанализирована по методу Каплана-Мейера «Рисунок 23».

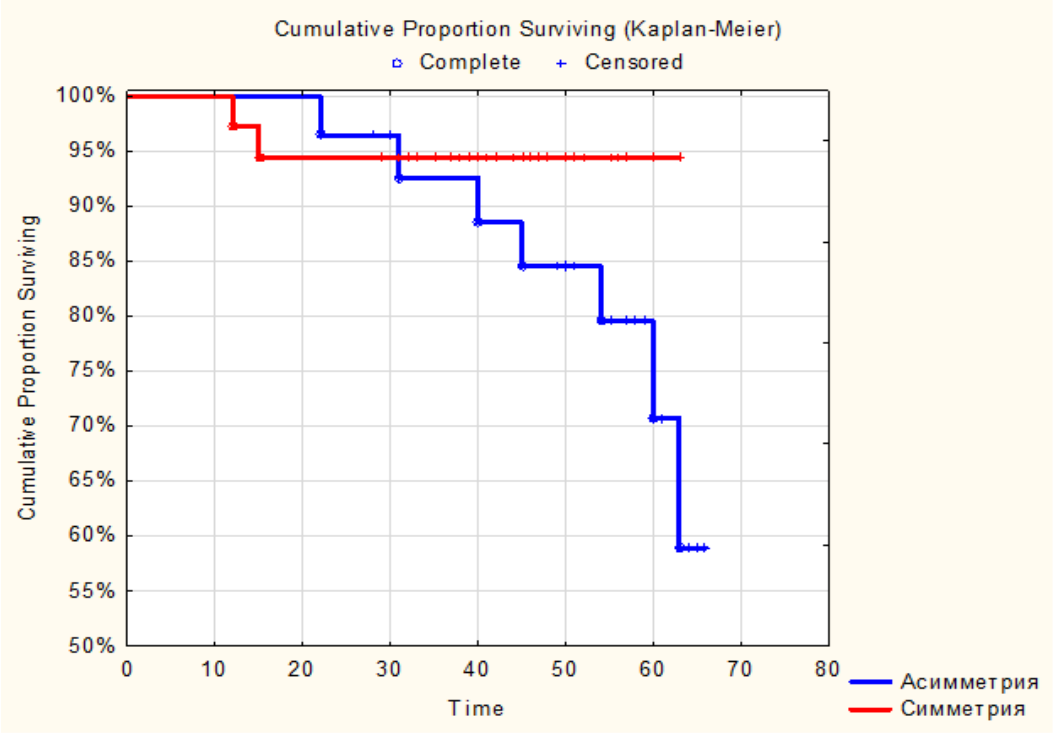

Рисунок 23 – Кумулятивная свобода от значимой недостаточности аортального клапана

Свобода от значимой недостаточности АК в течение 60-ти месяцев составила 94 % для пациентов 1 группы и 58 % - для 2 группы (Cox's F-Test T1 = 4,225220 T2 = 5,774780 F (4,14) = 4,783593, p = 0,01212).

3.4 Вторичные точки контроля исследования

Длительность ИК составила 96,8 ± 20 мин в группе 1 против 138,1 ± 62,8 мин (p = 0,004), пережатия аорты – 73,3 ± 17,3 мин в группе 1 против 98,6 ± 27,2 мин в группе 2 (p = 0,05) «Рисунок 24», «Рисунок 25».

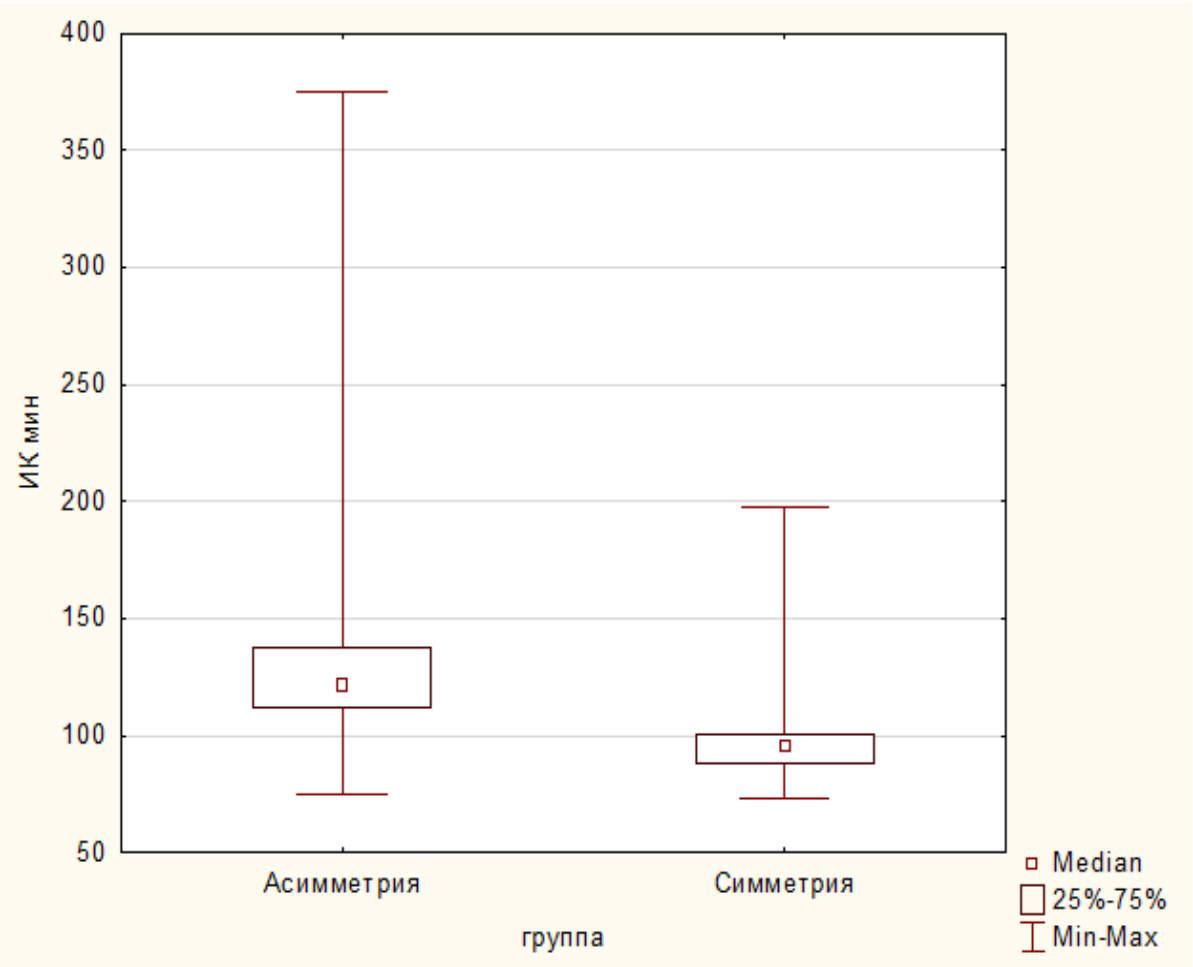

Рисунок 24 – Сравнение длительности искусственного кровообращения между группами

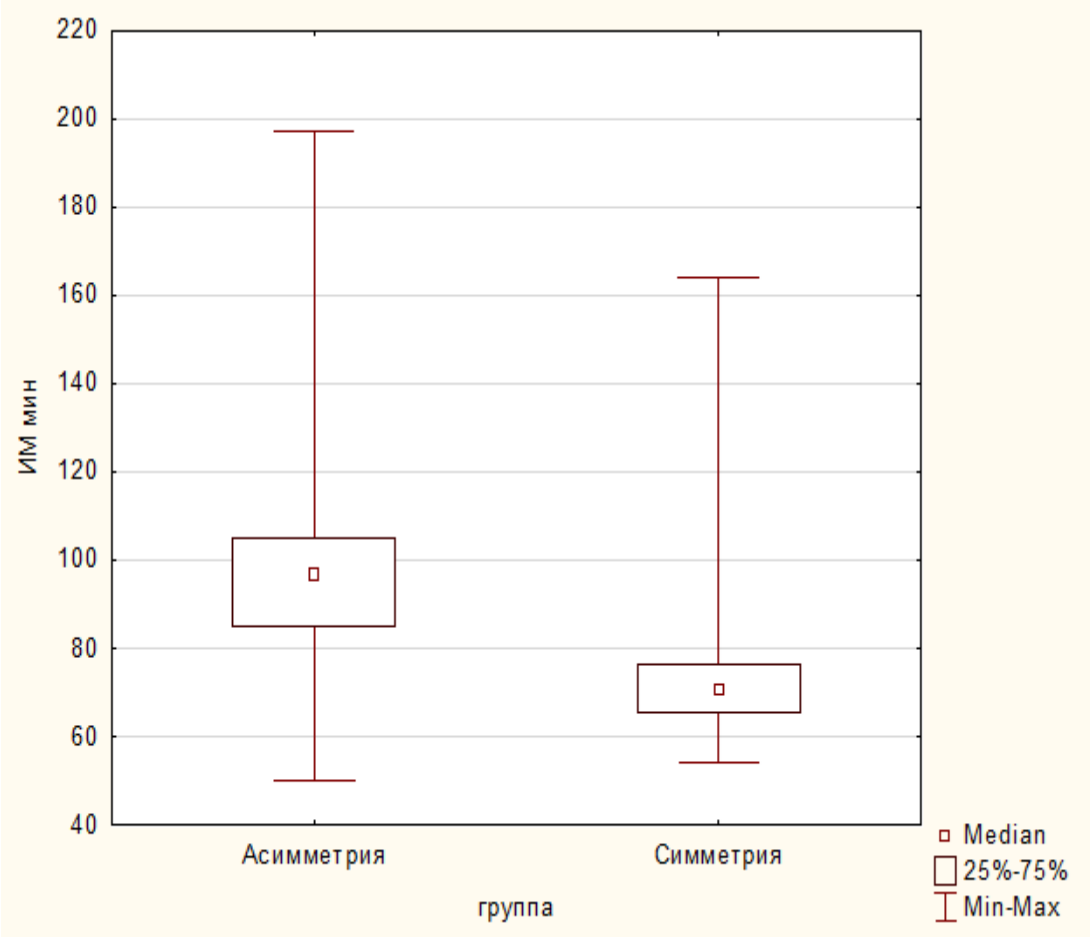

Рисунок 25 – Сравнение длительности пережатия аорты между группами

При сравнении сроков пребывания в ОРИТ статистически достоверной разницы между группами не выявлено (p = 0,638) «Рисунок 26».

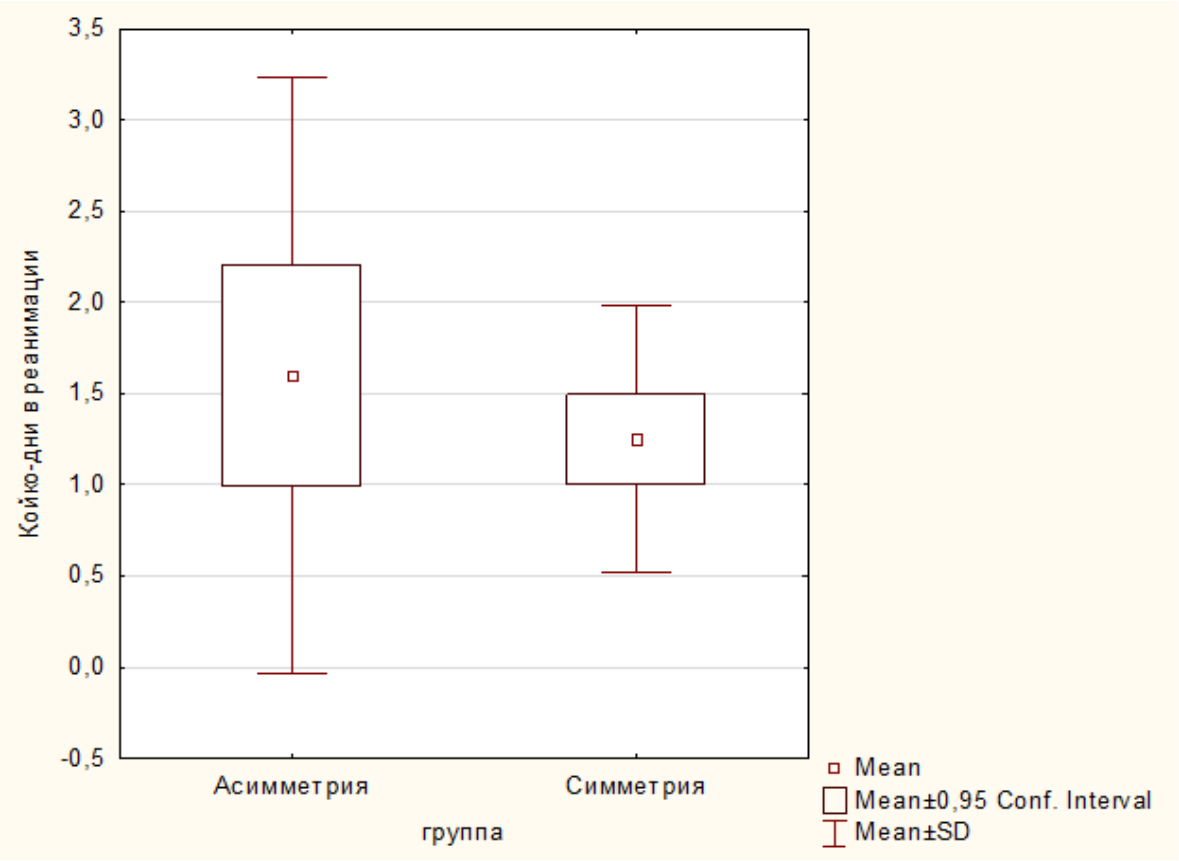

Рисунок 26 – Сравнение сроков пребывания в отделении реанимации и интенсивной терапии между группами

В группе 1 отмечена тенденция к более продолжительному пребыванию в стационаре по сравнению с группой 2, однако данная разница не была статистически достоверной (p = 0,07) «Рисунок 27».



Рисунок 27 – Сравнение сроков пребывания в стационаре между группами

Следует отметить, что в группе 1 отмечалось большая частота одномоментного аорто-коронарного шунтирования: 12 (33,3 %) против 4 (13,3 %) - p = 0,05.

В общей исследуемой группе мы зафиксировали 3 случая ИЭ АК за весь период наблюдения. При сравнении частоты ИЭ между группами статистически достоверной разницы не выявлено «Рисунок 28».

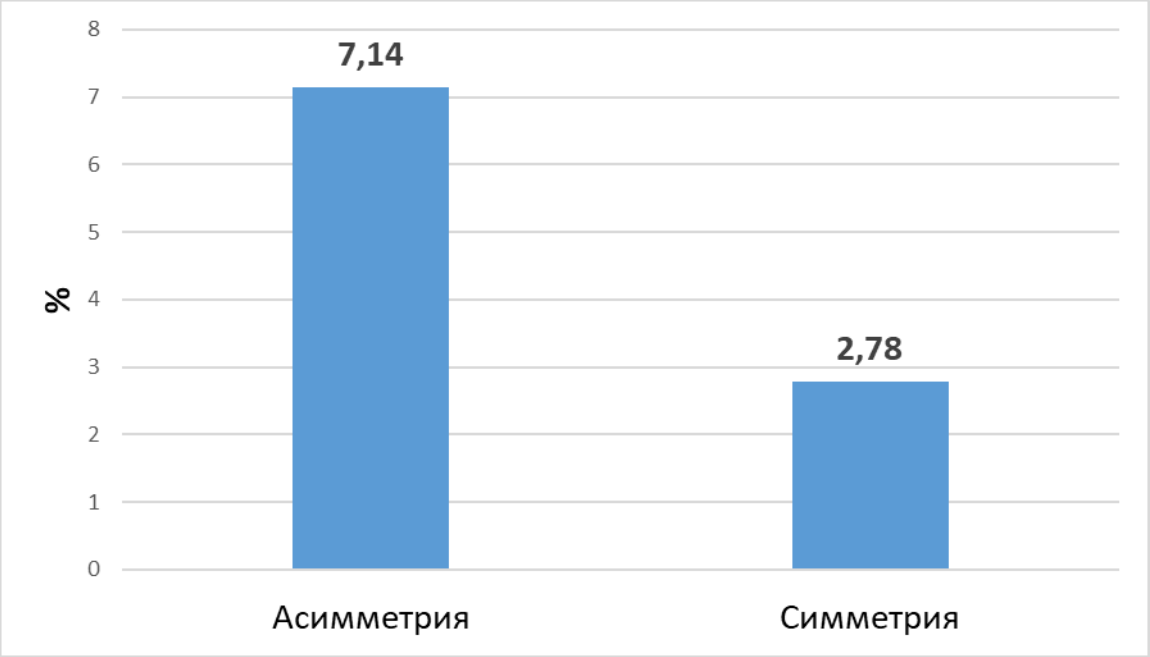

Рисунок 28 – Сравнение групп в отношении частоты развития инфекционного эндокардита за весь период наблюдения

Ни в одной из исследуемых групп нами не зафиксировано случаев интраоперационной несостоятельности неокуспидизации, потребовавшей «классического» протезирования АК.

Анализ показателей пикового градиента в среднеотдаленном периоде в группах выявил более высокие значения в группе асимметричной неокуспидизации: 11,84 ± 4,5 мм рт. ст. против 9 ± 4 мм рт. ст. в группе симметричной (p = 0,009) «Рисунок 29».

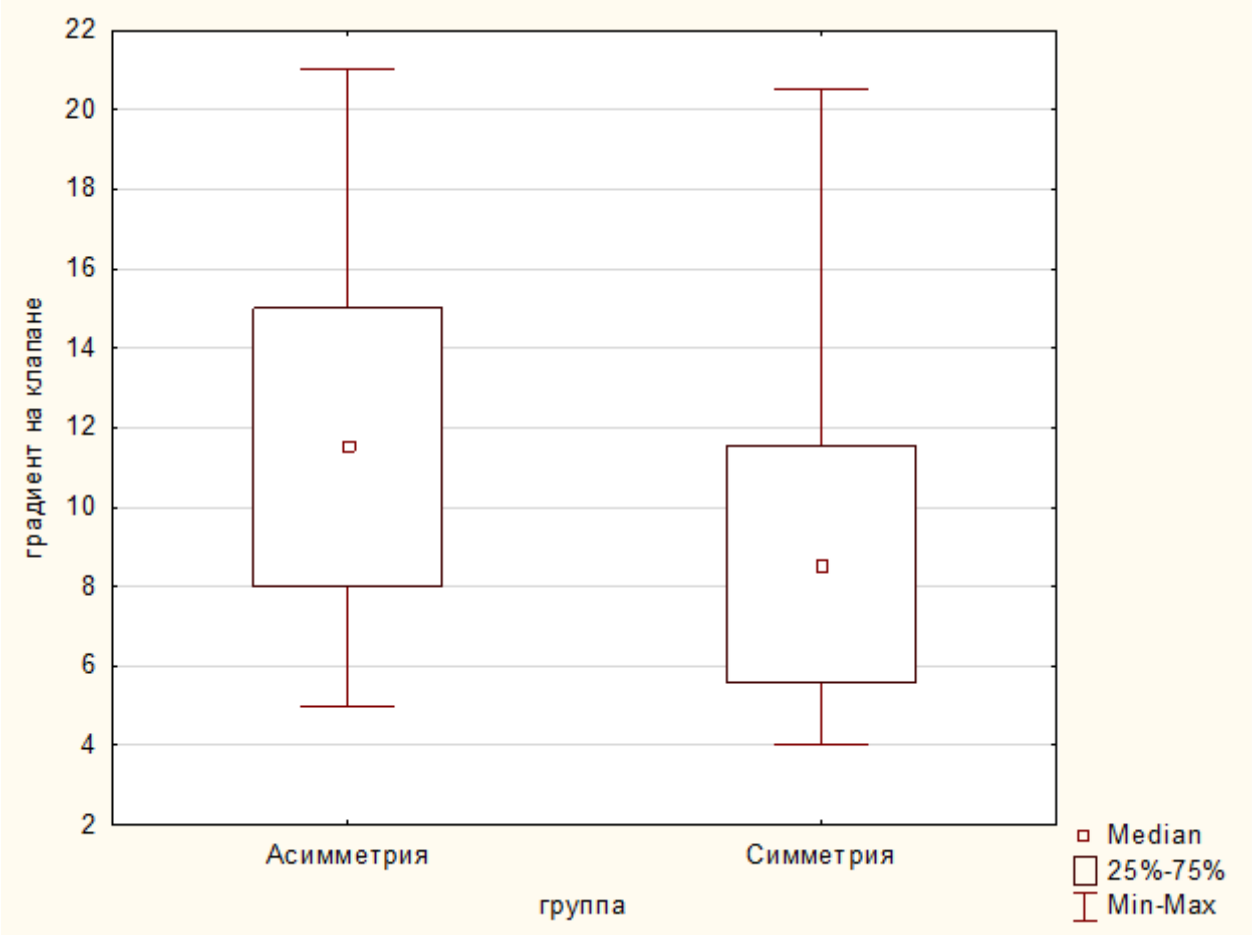

Рисунок 29 – Трансклапанный пиковый градиент в среднеотдаленные сроки после операции

Сравнение площади открытия АК в среднеотдаленном послеоперационном периоде также выявило преимущество симметричной неокуспидизации «Рисунок 30».

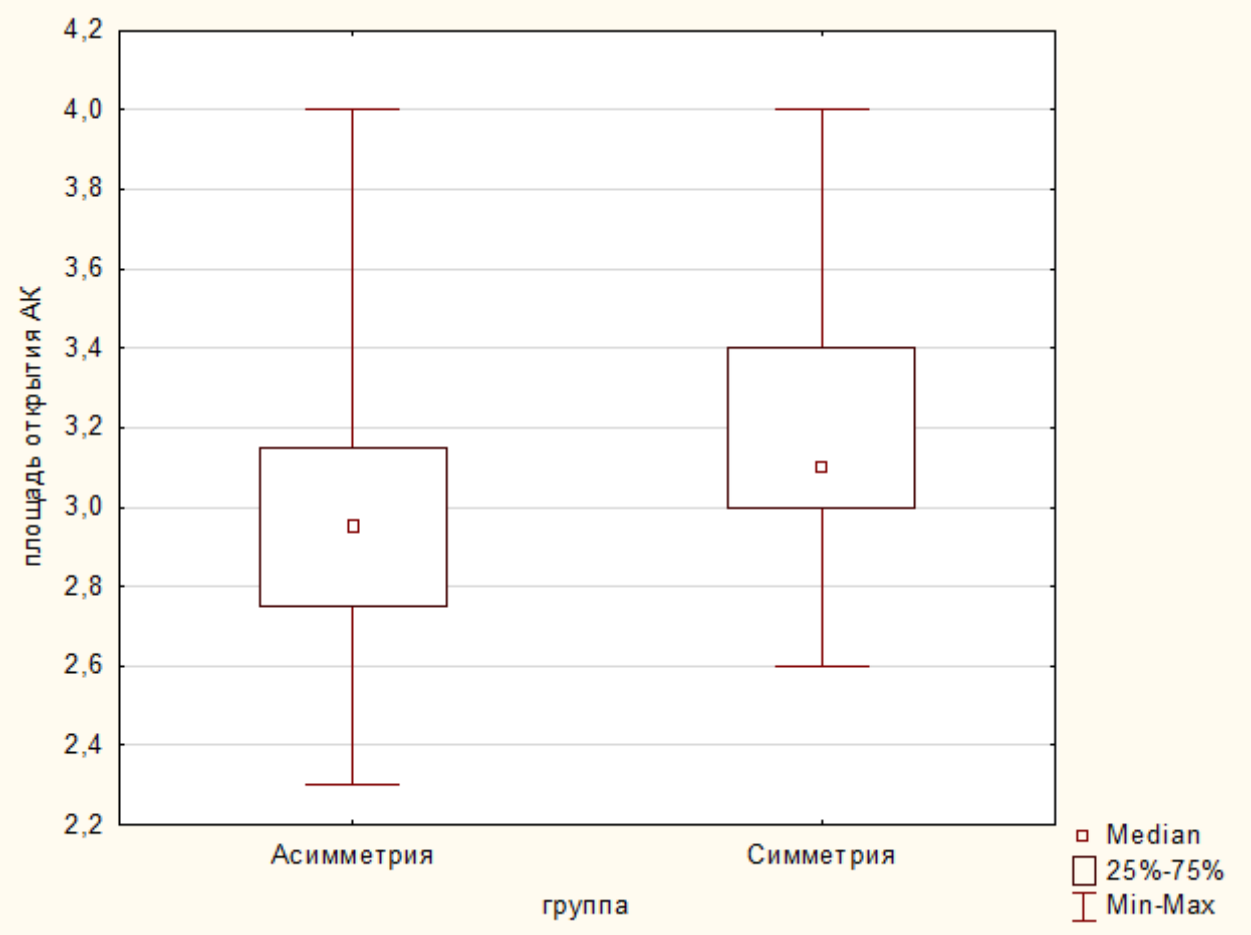

Параметр	Среднее значение Асимметрия	Среднее значение Симметрия	p (значение)	Стандартное отклонение Асимметрия	Стандартное отклонение Симметрия
Площадь открытия АК, см^2	2,991	3,2205	**0,0217**	0,402	0,334

Рисунок 30 – Площадь открытия аортального клапана среднеотдаленном послеоперационном периоде

ГЛАВА 4. ОБСУЖДЕНИЕ

Врожденные и приобретенные пороки АК занимают ведущее положение среди патологий, требующих чаще открытого, реже интервенционного вмешательства [71]. Ревматическая болезнь сердца остается наиболее частой причиной поражения клапанов, затрагивая приблизительно 41 миллион человек в мире, а распространенность кальцифицирующего АС составляет 9 миллионов во всей популяции [23]. АС относительно редко встречается у лиц моложе 65 лет при отсутствии врожденного поражения клапана [83]. При этом данные крупного метаанализа продемонстрировали экспоненциальный рост распространенности АС с возрастом: 0,2 % в группе 50 – 59 лет, 1,3 % в группе 60 – 69 лет, 3,9 % в группе 70 – 79 лет и 9,8 % в возрасте 80 – 89 лет [72]. БАК является наиболее распространенной формой врожденного порока сердца, обнаруживаемой примерно у 0,5 – 0,8 % населения [104, 28, 92]. БАК в сравнении с ТАК, требует лечения в более молодом возрасте, со средним возрастом на момент операции чуть менее 50 лет [80]. АН может быть первичной, вызванной БАК, или вторичной по отношению к дилатации корня аорты [24]. В исследовании Framingham Offspring Study показано, что АН легкой и более тяжелой степени наблюдается у 13 % мужчин и 8,5 % женщин [94]. По различным оценкам, умеренная или более тяжелая форма АН распространена примерно у 0,5 % всего населения США [70]. В одном из недавних обзоров авторы сообщили об одинаковой доле каждого морфологического типа БАК у мужчин и женщин, при этом лица мужского пола чаще имели умеренную/тяжелую АН при первом обращении [52]. Ранее популяционное исследование также показало более высокую распространенность аортальных пороков у мужчин по сравнению с женщинами (33 % против 22 %), которая сохранялась после поправки на возраст [65].

Обзор популяции пациентов, вошедших в наше исследование, несмотря на небольшое количество больных, в принципе, продемонстрировал сходную с мировой статистикой эпидемиологическую картину, касающуюся аортальных

пороков. Исследуемая популяция включила лиц со средним возрастом 64 ± 11 лет, с преобладанием пациентов мужского пола - 54,5 % (n = 36), поступивших в основном в состоянии, соответствующем III ФК по NYHA – 54 (81,2 %). Показанием для вмешательства на АК послужил: превалирующий выраженный стеноз АК у 61 (92,4 %), выраженная регургитация АК без стеноза у 5 (7,5 %). У 28 (42,4 %) пациентов выраженный стеноз АК сочетался со значимой регургитацией. У 50 % исследуемых выявлена бикуспидальная анатомия АК. Описанная картина указывает на сходство нашей популяции больных с мировой популяцией, нуждающейся во вмешательстве на АК.

В настоящее время полностью изучены показания, техника операции и послеоперационные результаты таких процедур как балонная вальвулопластика и комиссуротомия у детей, механическое и биологическое протезирование, а также процедура TAVI. Ежегодно в мире выполняется около 280,000 протезирований АК [107]. Так, за 2018 год в США выполнено 25,274 изолированных протезирований АК [97]. Наиболее распространенной процедурой является протезирование с использованием механических имплантатов. Главными недостатками этой методики являются ограниченность применения в когорте пациентов с узким ФК АК и у детей, а также необходимость в пожизненном приеме антикоагулянтов, в частности, варфарина [19]. Основным недостатком каркасных биопротезов является структурная деградация клапана, связанная с повреждением и кальцификацией биоткани (ксеноперикард), риск которых возрастает у пациентов более молодого возраста [27]. Применение бескаркасных биопротезов ограничено их высокой стоимостью и недоступностью для большей части населения [90]. Во множестве публикаций продемонстрированы приемлемые показатели выживаемости и хорошие гемодинамические параметры после протезирования АК легочным гомографтом – операция Ross, однако ее повсеместное применение ограничено сложностью выполнения, необходимостью достаточного опыта хирурга, рядом противопоказаний, связанных с длительностью ИК и пережатием аорты, а также компрометацией сразу двух анатомических зон (корень аорты и клапан\ствол легочной артерии) [7, 58, 29].

Современные исследования в области кардиохирургии и медицинской техники направлены на поиск «идеального» клапана сердца, сочетающего в себе пять главных преимуществ: уход от использования антикоагулянтов, гемодинамические параметры, приближенные к таковым на нативном клапане, долговечность и функциональность в течение длительного периода или даже всей жизни, дешевизна и воспроизводимость имплантации [20].

Стремление достичь таких результатов привело к внедрению и повсеместному распространению процедуры реконструкции АК путем неокуспидизации аутоперикардиальными неостворками. Следует отметить, что процедура неокуспидизации аутоперикардом показывает многообещающие и приемлемые результаты в отношении гемодинамических показателей и свободы от повторных вмешательств, хотя вопрос «делать или не делать?» постоянно обсуждается в современном кардиохирургическом сообществе. Тем не менее очевидны заметные преимущества такой процедуры: отсутствие финансового бремени на здравоохранение или пациентов, удовлетворительные гемодинамические параметры, отсутствие необходимости в приеме антикоагулянтов, методика воспроизводима и подходит почти для любой категории больных. Так уже существуют работы, демонстрирующие многообещающие результаты данной методики в когорте пациентов с узким ФК АК и в педиатрической популяции [85, 78, 48, 63].

Несмотря на очевидные преимущества, процедура AVNeo имеет известное ограничение – недоступность и недостаточность данных по отдаленным результатам. Кроме того, практикующие хирурги, выполняющие данную операцию ежедневно, столкнулись с новыми вопросами, такими как воспроизводимость и оправданность асимметричной неокуспидизации, направленной на точное копирование нативной анатомии АК. Подобный вопрос в практике возник по причине повсеместного распространения именно процедуры Ozaki, предполагающей определенные правила моделирования неостворок [73]. Ozaki считает, что точный размер створок определяется межкомиссуральными расстояниями, в результате чего каждая створка может иметь отличающийся друг

от друга размер. Следует отметить, что «методики-прототипы» современной процедуры AVNeo, принадлежащие Batista V. [10] и Duran C. [35], постулировали использование монопатча с тремя симметричными створками. Аналогичную концепцию для неокуспидизации выбрали также Gasparyan V.C. [41] и Wang K. [103]. Подобное расхождение в подходах, а также более сложная воспроизводимость техники Ozaki, собственно, сподвигли нас на это исследование. Кроме того, затруднение воспроизводимости нативной анатомии АК приводит многих практикующих хирургов к выводам о высоком риске дисфункции реконструкции при асимметричной неокуспидизации [53], хотя эти выводы по-прежнему не опубликованы в виде отдельного исследования.

Имеют ли данные опасения основы? С одной стороны, Ozaki S. и коллеги представили, пожалуй, самый крупный отчет о среднеотдаленных результатах оригинальной методики, включающей аутоперикардиальную неокуспидизацию АК с физиологическим моделированием створок и сохранением их естественной асимметрии [74]. В исследование включено 850 пациентов, самый длительный период наблюдения составил 118 месяцев. У 596 пациентов выявлена трикуспидальная анатомия АК, у 224 – бикуспидальная, у 28 - уникуспидальная и у 2 - квадрикуспидальная. Авторы не отметили случаев конверсии на протезирование. В стационаре зафиксировано 16 летальных исходов. Репротезирование в отдаленном периоде понадобилось 15 пациентам (13 ИЭ, 1 разрыв нити и 1 разрыв створки). Актуарная выживаемость, совокупная частота реопераций и рецидивирующая умеренная АН составила 85,9 %, 4,2 % и 7,3 %, соответственно. Усредненный пиковый градиент на неоклапане аорты через 8 лет после операции составил 15,2 ± 6,3 мм рт. ст. Ozaki S. в 2019 г. представил более расширенный отчет о результатах своей методики, включивший 12-ти летние отдаленные результаты [75]. Общая выживаемость в этой серии составила 84,6 %, а отсутствие реоперации - 95,8 % [75].

С другой стороны, Krane M. и коллеги, представившие свои результаты аутоперикардиальной неокуспидизации у 103 пациентов, в процессе развития методики в своей клинике ушли от оригинального подхода Ozaki S. в стремлении

к воспроизведению симметричного клапана [53]. Так, первые 65 больных в этой серии оперированы по технологии, предложенной Ozaki S., а 38 – путем симметричной неокуспидизации. Общий период наблюдения составил 426 ± 270 дней, а выживаемость 98,1 %. Свобода от АН более 2 ст. составила 92,1% ± 0,05. За весь период наблюдения выполнено 4 реоперации (3 дисфункции реконструкции и 1 эндокардит), при этом в отдаленной периоде (через 2 года) реоперирован лишь 1 пациент. Средний градиент за весь период наблюдения составил 8,9 ± 3,8 мм рт. ст. У 38 пациентов, перенесших симметричную неокуспидизацию, отмечено снижение среднего градиента с 9,9 ± 4,0 мм рт. ст. до 8,3 ± 3,6 мм рт. ст. (p = 0,045), а также тенденция в сторону увеличения площади АК – с 2,0 ± 0,7 см^2 до 2,2 ± 0,6 см^2 (p = 0,208) [53]. По сути, концепция Krane M. и коллег оказалась схожей с предложенной нами методикой.

Имеют ли опасения, касающиеся асимметричной неокуспидизации, под собой гемодинамические основы? Для ответа на этот вопрос следует обратиться к нескольким крупным физиологическим исследованиям. Park T.H. и коллеги провели исследование, посвященное изучению влияния ассиметричного ТАК на развитие эксцентрической регургитации и включившее 104 пациента, отобранных из популяции 164 410 ТТЕ [76]. Объекты изучения (n = 104) имели эксцентрическую АН и сравнивались с контрольной группой того же возраста и пола с центральной незначимой АН. Авторы заключили, что асимметрия АК связана с высоким риском развития регургитации у лиц с трехстворчатой анатомией [76].

Joseph L. и коллеги провели кореляционное исследование, посвященное связи асимметрии створок ТАК с развитием АС [47]. Авторы заключили, что неламинарный поток, вторичный по отношению к асимметричному клапану, может предрасполагать к стенозированию АК. Кроме того, обнаружено, что в группе АС у 11 пациентов (15,4 %) выявлен полностью асимметричный клапан, у 6 (8,4 %) - 2 створки одинакового размера и у 54 (76,1%) - три створки разного размера. В контрольной группе у 70 человек (98,6%) клапан был полностью симметричным [47].

Эти результаты коррелировали с нашей популяцией, в которой 92,4% пациентов имели аортальный стеноз. Из 33 пациентов с трикуспидальной анатомией лишь у 9,1 % выявлен полностью симметричный АК, а асимметрия трех створок – у 72,7 %.

Подобные анатомо-гемодинамические корреляции позволяют сделать вывод о следующем. Во-первых, в условиях, когда АС является наиболее распространенным показанием к вмешательству на АК, а асимметрия почти всегда сопутствует АС, следование протоколу Ozaki S. будет предполагать формирование неостворок разного размера в большинстве случаев. Во-вторых, имеются четкие доказательства влияния асимметрии на развитие регургитации даже в нативном клапане, а неостворки из аутологичного перикарда, несмотря на хорошую пластичность, являются все-таки трансплантационным материалом с более высоким в сравнении с нативными створками риском дисфункции. В-третьих, следуя результатам исследования Joseph L. и коллег, асимметричная неокуспидизация гипотетически может предрасполагать к развитию дисфункции неоклапана в отдаленном периоде.

Современная концепция процедуры AVNeo имеет еще один дискутабельный вопрос. В большинстве публикаций и среди практикующих кардиохирургов данная операция носит имя Ozaki. Несомненно, что вклад профессора Ozaki S. в развитие методики немал: имеется самый большой опубликованный опыт процедуры с длительным сроком наблюдения, разработаны четкие пошаговые инструкции процедуры и оригинальные шаблоны/сайзеры. Однако, обратившись к истории развития методики и к «Таблице 3» в главе «Обзор литературы», мы наглядно убеждаемся, что современная концепция AVNeo с использованием глутарового альдегида для обработки створок принадлежит Duran C. (1995 г.), а ряд крупных отчетов не постулируют следование подходу Ozaki S. Таким образом, можно сделать вывод о том, что история процедуры AVNeo уходит далеко за пределы открытий доктора Ozaki S., а его вклад состоит в распространении данной процедуры и упрощении/стандартизации техники измерения и имплантации створок.

Наше исследование является первой мировой публикацией, сравнившей различные подходы к выполнению процедуры AVNeo. Кроме того, мы применили на большом клиническом материале (n = 66) формулы корреляции между размерами створок АК и корня аорты, разработанные Swanson W.M. и Clark R.E., а также Комаровым Р.Н. и коллегами. Полученные в ходе дооперационной ТЕЕ данные полностью коррелировали с результатами измерений межкомиссуральных расстояний после удаления нативных створок. При почти полной сопоставимости исходных клинических данных между группами (за исключением более частой встречаемости ишемической болезни сердца в группе симметрии), когорта симметричной неокуспидизации продемонстрировала более короткую продолжительность ИК и пережатия аорты, что указывает на лучшую вопроизводимость методики. Небольшим ограничением оказалась разница в сроках наблюдения между группами: 54,5 ± 10,8 месяцев против 42,8 ± 8,9 месяцев (p = 0,04). Несмотря на отсутствие статистической разницы в отношении отдаленной выживаемости, группа симметричной AVNeo продемонстрировала лучшую кумулятивную свободу от реопераций в течение 60-ти месяцев (94 % против 79 % для группы 2 (Cox-Mantel Test I = 1,222841 U = -,217669 Test statistic = -,196839, p = 0,84395). Все реоперации в группе асимметрии были связаны с аортальным неоклапаном: ИЭ – 2 случая, дисфункция неоклапана за счет пролапса створок – 2 случая. Показатели свободы от значимой недостаточности АК в течение 60-ти месяцев подтвердили наши гемодинамические «опасения»: 94 % для пациентов 1 группы и 58 % - для 2 (Cox's F-Test T1 = 4,225220 T2 = 5,774780 F (4,14) = 4,783593, p = 0,01212). Кроме того, некоторые результаты, касающиеся гемодинамики неоклапана, подтвердили сомнительные данные, опубликованные Krane M. и коллегами [53]. Мы получили лучшие показатели пикового градиента и площади открытия АК: 11,84 ± 4,5 мм рт. ст. против 9 ± 4 мм рт. ст. (p = 0,009) и 2,991 см^2 против 3,22 см^2 (p = 0,02).

Еще одно опасение, которое вызывает процедура AVNeo – это гипотетический высокий риск развития ИЭ. По результатам нашего исследования, ИЭ развился у 3 пациентов, причем одна больная умерла после реоперации.

Поражение АК составляет около 40 – 67 % всех случаев ИЭ и требует хирургического лечения в острой фазе у 60 – 70 % пациентов [68]. Несмотря на успехи в хирургической технике и послеоперационном ведении, ранняя смертность в этой когорте остается высокой и колеблется от 6 % до 33 % [66]. Среди факторов риска послеоперационной летальности у больных с ИЭ АК выделяют неотложную операцию, женский пол, почечную недостаточность и низкий сердечный выброс [4]. Согласно крупным исследованиям, механическое протезирование по поводу ИЭ АК ассоциировано с 19 % 5-летней летальностью по сравнению с 34,8 % после биологического протезирования [55]. Частота реопераций в течение 5 лет наблюдения составляет 5,0 % для механических протезов и 9,2 % для биологических протезов (p = 0,14) [43].

По данным крупных рандомизированных исследований частота протезного ИЭ АК составляет 0,3 - 3,5 % [15]. Glaser N. и коллеги сообщают о 0,7 % (0,55 – 0,89 %) риске инфицирования механических аортальных протезов, 1,17 % (1,01–1,36 %) – биологических в первый год после имплантации [42]. Кроме того, частота ИЭ в течение 1 года после TAVI составляет 1,42 % [15]. Показатели послеоперационной летальности у пациентов с протезным ИЭ остаются высокими: 15,3 % в госпитальном периоде, 48 % ± 4 %, 57 % ± 5 %, 63 % ± 5 % и 69 % ± 7 % через 1, 3, 5 и 10 лет, соответственно [59]. В вопросах выбора имплантата для лечения этой когорты больных, большинство авторов имеет однозначное мнение: при ограниченном процессе – возможно механическое протезирование, однако использование аллотрансплантатов корня аорты предпочтительнее по причине частого скрытого распространения инфекции за пределы зоны клапана и ФК АК (уровень доказательности II a) [5].

Отношение практикующих кардиохирургов к использованию аортальных гомографтов остается неоднозначным. Так, по мнению одних авторов, применение аллотрансплантатов связано с более высокими показателями летальности в среднесрочный период после операции (24 % против 21 %), а также свободы от повторного вмешательства (76 % +/- 9 % против 93 % +/- 6 %) по сравнению с механическим протезированием, заключая об отсутствии

преимуществ у гомографтов [49]. Однако в других крупных исследованиях указывается на чрезвычайно низкую частоту рецидивов инфекции, 86,3 ± 5,5 % свободу от реопераций в течение 10-ти лет наблюдения и преимущество в виде отсутствия потребности в использовании антикоагулянтов [96].

Вопрос ИЭ аутоперикардиальных неостворок АК малоизучен. Duran C. и коллеги сообщают о 2 случаях ИЭ после аутоперикардиальной неокуспидизации из 76 пациентов через 5 и 31 месяц, соответственно [34]. Авторы указывают на отрицательный бактериальный посев резецированных неостворок; обоим пациентам выполнено механическое протезирование. Reuthebuch O. и коллеги указывают на 1 случай ИЭ из 30 пациентов после процедуры Ozaki, развившийся через 5 месяцев после операции, и реоперированный с использованием стандартного биопротеза [82]. В крупном исследовании Ozaki S. и коллег, включившем анализ среднеотдаленного периода 850 пациентов после реконструкции АК аутоперикардиальными неостворками, показано 13 случаев ИЭ, с выполнением повторной реконструкции при помощи лошадиного (n = 1) и бычьего перикарда (n = 12) [74]. В случае с нашим пациентом выбор гомографта был основан на 2 основных аргументах: распространенность инфекционного процесса и высокий риск рецидива без широкого иссечения скомпрометированных тканей, молодой возраст и профессиональная деятельность пациента с однозначным «нежеланием» принимать антикоагулянты. Таким образом, использование аортального гомографта позволило нам радикально удалить пораженные инфекцией ткани и получить прекрасные, соответствующие нативным, гемодинамические характеристики клапана.

Проведенное нами исследование, симметричная неокуспидизации АК с использованием аутоперикарда продемонстрировало не только сопоставимые результаты с методикой профессора Ozaki S., но и свою эффективность в отношении свободы от значимой АР, привлекательные показатели гемодинамики, такие как средний и максимальный градиенты на АК, а также площадь открытия АК в среднеотдаленном периоде (5-ти летний период). Однако остается открытым

вопрос склерозирования неостворок и формирование АН в отдаленном периоде. Необходимо дальнейшее накопление данных.

ЗАКЛЮЧЕНИЕ

В исследовании рассмотрены варианты симметричного протезирования АК аутоперикардом. Госпитальные, ранние, среднеотдаленные результаты операции сопоставимы в обоих группах. Применяемый нами подход к созданию симметричного АК из аутоперикарда по упрощенной методике, позволяет сформировать неоклапан, без использования специального дорогостоящего оборудования на основе математическихрасчетов по данным предоперационной ТЕЕ.

Применяемый нами способ формирования АК из аутоперикарда показывает свою эффективность на протяжении 5-ти лет наблюдения, включая отсутствие признаков дегенерации створок и развитие значимой АН. Сформированный нами подход к симметричному протезированию АК показывает свою эффективность как в отношении градиентов на АК, так и площади эффективного отверстия АК на протяжении 5-ти лет наблюдения. Преимущества этого способа хирургической коррекции порока АК заключаются и в том, что данная методика может быть одинаково эффективно применима, как и при дегенеративном пороке АК, так и при недостаточности АК с сопутствующей компрометацией створок АК, когда пластика их невозможна, а также у пациентов с узким фиброзным кольцом, у которых стандартное протезирование сопровождается формированием высоких градиентов на АК. Проведение гидравлической пробы и интраоперационной ТЕЕ с целью проверки АН позволило во время операции исключить значимую АН после реконструкции. Необходимо отметить ограничения данного исследования: несмотря на ретроспективный дизайн исследования и достаточную выборку пациентов, оно было ограничено одним центром. К ограничению исследования также можно отнести и относительно короткий период наблюдения (5 лет),

который в полной мере мог не показать различий между двумя типами AVNeo в среднеотдаленном периоде.

ВЫВОДЫ

1. Применение методики дооперационного математического моделирования структур корня аорты путем определения корреляции между размером створок и диаметром аорты на уровне СТС, позволяет выполнить полноценную симметричную неокуспидизацию АК без использования специальных шаблонов и сайзеров.
2. Симметричная неокуспидизация аутологичным перикардом без использования шаблонов и сайзеров снижает длительность ИК (96,8 ± 20 мин против 138,1 ± 62,8 мин, p = 0,004) и пережатия аорты (73,3 ± 17,3 мин против 98,6 ± 27,2 мин, p = 0,05).
3. Ранний послеоперационный период, включающий госпитальную летальность (связанную с АК), после симметричной неокуспидизации не отличается от асимметричной методики (p = 0,08).
4. Симметричная неокуспидизация АК в сравнении с асимметричной характеризуется лучшими показателями свободы от реопераций в абсолютных значениях (94 % против 79 %, p = 0,05) и свободы от значимой недостаточности АК (94% против 58 %, p = 0,01) в среднеотдаленные сроки после операции.
5. Интраоперационная оценка симметричности/асимметричности ТАК выявила высокую распространённость выраженной асимметрии у пациентов, подвергающихся хирургическому вмешательству (75,8 %).
6. Симметричная неокуспидизация АК позволяет добиться лучших гемодинамических исходов процедуры в среднеотдаленном периоде; наблюдается значимое снижение пиковых градиентов (11,84 ± 4,5 мм рт. ст. против 9 ± 4 мм рт. ст., p = 0,009) и увеличение площади открытия АК (2,991 см^2 против 3,22 см^2, p = 0,02).

ПРАКТИЧЕСКИЕ РЕКОМЕНДАЦИИ

1. Симметричная неокуспидизация является наиболее воспроизводимым методом протезирования АК аутологичным перикардом, позволяющим выполнить полноценную его замену при любых морфометрических вариантах анатомии нативного клапана.
2. Размер створок из аутоперикарда для неокуспидизации АК может быть рассчитан по результатам дооперационной ТЕЕ на основании доказанной корреляции с длиной окружности СТС.
3. При использовании межкомиссуральных сайзеров для неокуспидизации размер всех створок должен соответствовать максимальной величине межкомиссурального расстояния.
4. Для фиксации аутоперикардиальных створок к ФК АК мы рекомендуем использование полипропиленовой нити толщиной 0,5 мм (5-0), что позволяет повысить прецезионность шва и облегчает моделирование неоклапана.
5. Симметричная неокуспидизация АК аутоперикардом упрощает и повышает доступность данной методики.

СПИСОК СОКРАЩЕНИЙ И УСЛОВНЫХ ОБОЗНАЧЕНИЙ

АК – Аортальный клапан

АН – Аортальная недостаточность

АС – Аортальный стеноз

БАК – Бикуспидальный аортальный клапан

ВА – Восходящая аорта

ВАС – Вентрикуло-аортальное соединение

ИК – Искусственное кровообращение

ИМТ – Индекс массы тела

ИЭ – Инфекционный эндокардит

КДО ЛЖ – Конечно-диастолический объём левого желудочка

КТ – Компьютерная томография

ЛЖ – Левый желудочек

ОРИТ – Отделение реанимации и интенсивной терапии

ППТ – Площадь поверхности тела

СТС – Синотубулярное соединение

ТАК – Трикуспидальный аортальный клапан

ТТЕ – ТАторакальная эхокардиография

ФВ ЛЖ – Фракция выброса левого желудочка

ФК АК – Фиброзное кольцо аортального клапана

ФК – Функциональный класс

ХСН – Хроническая сердечная недостаточность

ЭКГ – Электрокардиография

AVNeo – Неокуспидизация аортального клапана аутоперикардом

BSA – Площадь поверхности тела

NYHA – Классификация Нью-Йорской кардиологической ассоциации

PTFE – Синтетический материал для изготовления протезов

TAVI – Транскатетерная имплантация аортального клапана

TEE – Чреспищеводная эхокардиография

TTE – Трансторокальная эхокардиография

СПИСОК ЛИТЕРАТУРЫ

1. Бокерия, Л.А., Белал, Г. Методы эхокардиографической оценки гемодинамики аортального клапана после протезирования: методы и предостережения / Л.А. Бокерия, Г. Белал // Креативная кардиология. – 2012. – Т. 6. – № 1. – С. 73-79.

2. Комаров, Р.Н. Аутоперикардиальная неокуспидизация аортального клапана: как это делать / Р.Н. Комаров, С.В. Чернявский, А.М Исмаилбаев, А.О. Симонян // Патология кровообращения и кардиохирургия. – 2021. – Т. 25. – № 1. – С. 120-127.

3. Одинокова, С.Н. Корреляции морфометрических параметров структур корня аорты, имеющие практическое значение в хирургической коррекции аортального клапана / С.Н. Одинокова, В.Н. Николенко, Р.Н. Комаров [и др.] // Морфологические ведомости. – 2020. – Т. 28. – № 1. – С. 30-36.

4. Adademir, T. Surgical treatment of aortic valve endocarditis: a 26-year experience / T. Adademir, E. Tuncer, S. Tas [et al.] // Rev Bras Cir Cardiovasc. – 2014. – Vol. 29. – № 1. – P. 16–24.

5. Ahmad, S.A. Aortic Valve Endocarditis Surgical Treatment / S.A. Ahmad, E. Shlofmitz, N. Khalid // StatPearls Publishing. – 2020.

6. Al Halees, Z. Up to 16 years follow-up of aortic valve reconstruction with pericardium: a stentless readily available cheap valve / Z. Al Halees, M. Al Shahid, A. Al Sanei [et al.] // Eur J Cardiothorac Surg. – 2005. – Vol. 28. – № 2. – P. 200-205.

7. Andreas M. A single-center experience with the ross procedure over 20 years / M. Andreas, G. Seebacher, E. Reida [et al.] // Ann Thorac Surg. – 2014. – Vol. 97. – № 1. – P. 182-188.

8. Arnaoutakis, G. Bicuspid aortic valve repair: systematic review on long-term outcomes / G. Arnaoutakis, I. Sultan, M. Siki, J. Bavaria. // Ann Cardiothorac Surg. – 2019. – Vol. 8. – № 3. – P. 302-312.

9. Bahnson, H.T. Fabrication and evaluation of tissue leaflets for aortic and mitral valve replacement / H.T. Bahnson, R.L. Hardesty, L.D. Baker [et al.] // Ann Surg. – 1970. – Vol. 171. – № 6. – P. 939-947.

10. Batista, V. Clinical experience with stentless pericardial aortic monopatch for aortic valve replacement / V. Batista, R. Dobrianskij, A. Comazzi [et al.] // The Journal of Thoracic and Cardiovascular Surgery. – 1987. – Vol. 93. – № 1. – P. 9-26.

11. Baumgartner, H. Recommendations on the echocardiographic assessment of aortic valve stenosis: a focused update from the European Association of Cardiovascular Imaging and the American Society of Echocardiography / H. Baumgartner, J. Hung, J. Bermejo [et al.] // Eur Heart J Cardiovasc Imaging. – 2017. – Vol. 18. – № 3. – P. 254-275.

12. Benedetto, U. Aortic valve neocuspidization with autologous pericardium in adult patients: UK experience and meta-analytic comparison with other aortic valve substitutes / U. Benedetto, S. Sinha, A. Dimagli [et al.] // Eur J Cardiothorac Surg. – 2021. – Vol. 60. – № 1. – P. 34-46.

13. Bierbach, B. Aortic root and cusp configuration determine aortic valve function / B. Bierbach, D. Aicher, O. Issa [et al.] // European Journal of Cardio-thoracic Surgery. – 2010. – Vol. 38. – № 4. – P. 400-406.

14. Bjoerk, V.O. Teflon and pericardial aortic valve prostheses / V.O. Bjoerk, G. Hultquist // J Thorac Cardiovasc Surg. – 1964. – Vol. 47. – P. 693-701.

15. Bjursten, H. Infective endocarditis after transcatheter aortic valve implantation: a nationwide study / H. Bjursten, M. Rasmussen, S. Nozohoo [et al.] // European Heart Journal. – 2019. – Vol. 40. – № 39. – P. 3263–3269.

16. Boodhwani, M. Graft sizing for aortic valve sparing surgery / M. Boodhwani, G. El Khoury, L. de Kerchove // Ann Cardiothorac Surg. – 2013. – Vol. 2. – № 1. – P. 140-143.

17. Boodhwani, M. Aortic valve repair / M Boodhwani, G. El Khoury // Op Tech Thorac Cardiovasc Surg. – 2009. – Vol. 14. – P. 266-280.

18. Boodhwani, M. Aortic valve repair: indications and outcomes / M. Boodhwani, G. El Khoury // Curr Cardiol Rep. – 2014. – Vol. 16. – № 6. – P. 490.

19. Bouhout, I. Long-term outcomes after elective isolated mechanical aortic valve replacement in young adults / I. Bouhout, L.M. Stevens, A. Mazine [et al.] // J Thorac Cardiovasc Surg. – 2014. – Vol. 148. – № 4. – P. 1341-1346.

20. Bove, T. The choice of heart valve prosthesis for aortic valve replacement in the young: about choices and consequences / T. Bove. // Ann Transl Med. – 2018. – Vol. 6. – № 10. – P. 184.

21. Burstow, D.J. Continuous wave Doppler echocardiographic measurement of prosthetic valve gradients. A simultaneous Doppler-catheter correlative study / D.J. Burstow, R.A. Nishimura, K.R. Bailey [et al.] // Circulation. – 1989. – Vol. 80. – № 3. – P. 504-514.

22. Carpentier, A. Cardiac valve surgery--the "French correction" / A. Carpentier. // J Thorac Cardiovasc Surg. – 1983. – Vol. – 86. – P. 323-337.

23. Coffey, S. The modern epidemiology of heart valve disease / S. Coffey, B.J. Cairns, B. Iung // Heart. – 2016. – Vol. 102. – № 1. – P. 75-85.

24. Coffey, S. The prevalence, incidence, progression, and risks of aortic valve sclerosis: a systematic review and meta-analysis / S. Coffey, B. Cox, M.J. Williams // J Am Coll Cardiol. – 2014. – Vol. 63. – P. 2852-2861.

25. Coffey, S. Global epidemiology of valvular heart disease / S. Coffey, R. Roberts-Thomson, A. Brown [et al.] // Nat Rev Cardiol. – 2021. – Vol. 18. – № 12. – P. 853-864.

26. Courand, P.Y. Electrocardiographic detection of left ventricular hypertrophy: Time to forget the Sokolow-Lyon index / P.Y. Courand, P. Lantelme, P. Gosse // Arch Cardiovasc Dis. – 2015. – Vol. 108. – № 5. – P. 277-280.

27. Cremer, J. Stented bioprostheses in aortic position / J. Cremer, J. Schöttler, R. Petzina, G. Hoffmann // HSR Proc Intensive Care Cardiovasc Anesth. – 2012. – Vol. 4. – № 2. – P. 83-87.

28. Curfman, G. Bicuspid aortic valve-A common form of structural heart disease / G. Curfman // JAMA. – 2021. – Vol. 325. – № 6. – P. 540-541.

29. David, T.E. The Ross procedure: outcomes at 20 years / T.E. David, C. David, A. Woo, C. Manlhiot // J Thorac Cardiovasc Surg. – 2014. – Vol. 147. – № 1. – P. 85-93.

30. David, T.E. Aortic valve replacement with stentless porcine aortic bioprosthesis / T.E. David, C. Pollick, J. Bos // J Thorac Cardiovasc Surg. – 1990. – Vol. 99. – № 1. – P. 113-118.

31. De Kerchove, L. Surgical anatomy of the aortic root: implication for valve-sparing reimplantation and aortic valve annuloplasty / L. de Kerchove, R Jashari, M. Boodhwani, K. Duy [et al.] // J Thorac Cardiovasc Surg. – 2015. – Vol. 149. – № 2. – P. 425-433.

32. Du Bois, D. A formula to estimate the approximate surface area if height and weight be known. 1916 // D. Du Bois, E.F. Du Bois // Nutrition. – 1989. – Vol. 5. – № 5. – P. 303-311.

33. d'Udekem, Y. Long-term results of a strategy of aortic valve repair in the pediatric population / Y. d'Udekem, J. Siddiqui, C.S. Seaman [et al.] // J Thorac Cardiovasc Surg. – 2013. – Vol. 145. – № 2. – P. 461-469.

34. Duran, C.M. Aortic valve replacement with autologous pericardium: surgical technique / C.M. Duran, R. Gallo, N. Kumar // J Card Surg. – 1995. – Vol. 10. – № 1. – P. 1-9.

35. Duran, C.M. Aortic valve replacement with freehand autologous pericardium / C.M. Duran, B. Gometza, N. Kumar [et al.] // J Thorac Cardiovasc Surg. – 1995. – Vol. 110. – № 2. – P. 511-516.

36. Duran, C.M. Treated bovine and autologous pericardium for aortic valve reconstruction / C.M. Duran, B. Gometza, M. Shahid, Z. Al-Halees // Ann Thorac Surg. – 1998. – Vol. 66. – P. 166-169.

37. Edwards, W.S. Aortic valve replacement with autogenous tissue / W.S. Edwards // Ann Thorac Surg. – 1969. – Vol. 8. – № 2. – P. 126-132.

38. Evangelista, A. Echocardiography in aortic diseases: EAE recommendations for clinical practice / A. Evangelista, F.A. Flachskampf, R. Erbel [et al.] // Eur J Echocardiogr. – 2010. – Vol. 11. – № 8. – P. 645-658.

39. Gasparyan, V.C. Method of determination of aortic valve parameters for its reconstruction with autopericardium: an experimental study / V.C. Gasparyan // J Thorac Cardiovasc Surg. – 2000. – Vol. 119. – № 2. – P. 386-387.

40. Gasparyan, V.C. Reconstruction of the aortic valve with autologous pericardium: an experimental study / V.C. Gasparyan // J Thorac Cardiovasc Surg. – 1999. – Vol. 117. – № 1. – P. 197-198.

41. Gasparyan, V.C. Gasparyan method of total autologous reconstruction of the aortic valve / V.C. Gasparyan // Braz J Cardiovasc Surg. – 2020. – Vol. 35. – № 5. – P. 821-823.

42. Glaser, N. Prosthetic valve endocarditis after surgical aortic valve replacement / N. Glaser, V. Jackson, M. Holzmann [et al.] // Circulation. – 2017. – Vol. 136. – № 3. – P. 329–331.

43. Goldstone, A. Mechanical or biologic prostheses for aortic-valve and mitral-valve replacement / A. Goldstone, P. Chiu, M. Baiocchi [et al.] // N Engl J Med. – 2017. – Vol. 377. – № 19. – P. 1847–1857.

44. Gross, C. Midterm results after aortic valve replacement with the autologous tissue cardiac valve / C. Gross, P. Simon, M. Grabenwöger [et al.] // Eur J Cardiothorac Surg. – 1999. – Vol. 16. – № 5. – P. 533-539.

45. Iida, Y. Early and mid-term results of isolated aortic valve neocuspidization in patients with aortic stenosis / Y. Iida, S. Fujii, S. Akiyama, S. Sawa // Gen Thorac Cardiovasc Surg. – 2018. – Vol. 66. – № 11. – P. 648-652.

46. Vahanian, A. Joint task force on the management of valvular heart disease of the European Society of Cardiology (ESC); European Association for Cardio-Thoracic Surgery (EACTS) / A. Vahanian, O. Alfieri, F. Andreotti [et al.] // Eur Heart J. – 2012. – Vol. 42. – № 4. – P. 1-44.

47. Joseph, L. Relation of cuspal asymmetry to development of aortic stenosis in adults with tricuspid aortic valves / L. Joseph, A. Krishnaswamy, E.M. Tuzcu [et al.] // J Heart Valve Dis. – 2014. – Vol. 23. – № 4. – P. 395-405.

48. Karamlou, T. Commentary: A pediatric perspective on the Ozaki procedure / T. Karamlou, G. Pettersson, J.J. Nigro // J Thorac Cardiovasc Surg. – 2020. – Vol. 161. – № 5. – P. 1582-1583.

49. Klieverik, L. Surgical treatment of active native aortic valve endocarditis with allografts and mechanical prostheses / L. Klieverik, M. Yacoub, S. Edwards [et al.] // Ann Thorac Surg. – 2009. – Vol. 88. – № 6. – P. 1814-1821.

50. Komarov, R. The Russian conduit - combining Bentall and Ozaki procedures for concomitant ascending aorta replacement and aortic valve neocuspidization / R.

Komarov, I. Chernov, S. Enginoev [et al.] // Braz J Cardiovasc Surg. – 2019. – Vol. – 34. – №. 5. – P. 618-623.

51. Komarov, R. Aortic homograft implantation after Ozaki procedure: case report / R. Komarov, N. Kurasov, A. Ismailbaev [et al.] // Int J Surg Case Rep. – 2021. – Vol. 81.

52. Kong, K.W.Fong. Sex differences in bicuspid aortic valve disease / K. W. Fong Kong, J.J. Bax, H.I. Michelena, V. Delgado // Prog Cardiovasc Dis. – 2020. –Vol. 63. – № 4. – P. 452-456.

53. Krane, M. Excellent hemodynamic performance after aortic valve neocuspidization using autologous pericardium / M. Krane, J. Boehm, A. Prinzing [et al.] // Ann Thorac Surg. – 2021. – Vol. 111. – № 1. – P. 126-133.

54. Kunzelman, K.S. Aortic root and valve relationships. Impact on surgical repair / K.S. Kunzelman, K.J. Grande, T.E. David [et al.] // J Thorac Cardiovasc Surg. – 1994. – Vol. 107. – № 1. – P. 162-170.

55. Kytö, V. Mechanical versus biological valve prosthesis for surgical aortic valve replacement in patients with infective endocarditis / V. Kytö, E. Ahtela, J. Sipilä [et al.] // Interactive CardioVascular and Thoracic Surgery. – 2019. – Vol. 29. – № 3. – P. 386–392.

56. Lansac, E. Aortic valve repair techniques: state of the art / E Lansac, L. de Kerchove // European Journal of Cardio-Thoracic Surgery. – 2018. – Vol. 53. – № 6. P. 1101-1107.

57. Lansac, E. Long-term results of external aortic ring annuloplasty for aortic valve repair / E. Lansac, I. Di Centa, G. Sleilaty [et al.] // Eur J Cardiothorac Surg. – 2016. – Vol. 50. – № 2. – P. 350-360.

58. Leeds, H. Short- and mid-term autograft outcomes following the reinforced Ross operation / H. Leeds, A. Ashfaq, L. McGrath [et al.] // World J Pediatr Congenit Heart Surg. – 2022. – Vol. 13. – № 1. – P. 38-45.

59. Leontyev, S. Redo aortic valve surgery: Influence of prosthetic valve endocarditis on outcomes / S. Leontyev, M. Borger, P. Modi [et al.] // J Thorac Cardiovasc Surg. – 2011. – Vol. 142. – № 1. – P. 99-105.

60. Liu, X. Aortic valve replacement with autologous pericardium: long-term follow-up of 15 patients and in vivo histopathological changes of autologous pericardium / X. Liu, L. Han, Z. Song [et al.] // Interact Cardiovasc Thorac Surg. – 2013. – Vol. 16. – № 2. – P. 123-128.

61. Loukas, M. The anatomy of the aortic root / M. Loukas, E. Bilinsky, S. Bilinsky [et al.] // Clin Anat. – 2014. – Vol. 27. № 5. – P. 748-756.

62. Mangini, A. Aortic valve repair: a ten-year single-centre experience / A. Mangini, M. Contino, C. Romagnoni [et al.] // Interactive CardioVascular and Thoracic Surgery. – 2014. – Vol. 19. – № 1. – P. 28–35.

63. Marathe, S.P. Modified Ozaki procedure including annular enlargement for small aortic annuli in young patients / S.P. Marathe, M. Chávez, L.A. Sleeper [et al.] // Ann Thorac Surg. – 2020. – Vol. 110. – № 4. – P. 1364-1371.

64. Marom, G. Aortic root numeric model: annulus diameter prediction of effective height and coaptation in post-aortic valve repair / G. Marom, R. Haj-Ali, M. Rosenfeld [et al.] // J Thorac Cardiovasc Surg. – 2013. – Vol. 145. – № 2. – P. 406-411.

65. Messika-Zeitoun, D. Aortic valve calcification: determinants and progression in the population / D. Messika-Zeitoun, L.F. Bielak, P.A. Peyser [et al.] // Arterioscler Thromb Vasc Biol. – 2007. – Vol. 27. – № 3. – P. 642-648.

66. Nakatani, S. Recent picture of infective endocarditis in Japan: lessons from Cardiac Disease Registration (CADRE-IE) / S. Nakatani, K. Mitsutake, T. Ohara [et al.] // Circ J. – 2013. – Vol. 77. – № 6. – P. 1558–1564.

67. Ngo, H.T. Reconstruction of aortic valve by autologous pericardium (Ozaki's procedure): Single center experience in Vietnam / H.T. Ngo, H.C. Nguyen, T.T. Nguyen [et al.] // Asian Cardiovasc Thorac Ann. – 2021. – Vol. 29. – № 5. – P. 394-399.

68. Nguyen, D. AEPEI study group Aortic valve replacement for active infective endocarditis: 5-year survival comparison of bioprostheses, homografts and mechanical prostheses / D. Nguyen, F. Delahaye, J. Obadia [et al.] // Eur J Cardiothorac Surg. – 2010. – Vol. 37. – № 5. – P. 1025–1032.

69. Nishimura, R.A. 2014 AHA/ACC Guideline for the management of patients with valvular heart disease: a report of the American College of Cardiology/American Heart Association task force on practice guidelines / R.A. Nishimura, C.M. Otto, R.O. Bonow [et al.] // Circulation. – 2014. – Vol. 129. – № 23. – P. 521-643.

70. Nkomo, V.T. Burden of valvular heart diseases: a population-based study / V.T. Nkomo, J.M. Gardin, T.N. Skelton [et al.] // Lancet. – 2006. – Vol. 368. – № 9540. – P. 1005-1011.

71. Oka, T. Aortic regurgitation after valve-sparing aortic root replacement: modes of failure / T. Oka, Y. Okita, M. Matsumori [et al.] // Ann Thorac Surg. – 2011. – Vol. 92. – № 5. – P. 1639-1644.

72. Osnabrugge, R.L. Aortic stenosis in the elderly: disease prevalence and number of candidates for transcatheter aortic valve replacement: a meta-analysis and modeling study / R.L. Osnabrugge, D. Mylotte, S.J. Head [et al.] // J Am Coll Cardiol. – 2013. – Vol. 62. – № 11. – P. – 1002-1012.

73. Ozaki, S. Aortic valve reconstruction using self-developed aortic valve plasty system in aortic valve disease / S. Ozaki, I. Kawase, H. Yamashita [et al.] // Interact Cardiovasc Thorac Surg. – 2011. –Vol. 12. – № 4. – P. 550-553.

74. Ozaki, S. Midterm outcomes after aortic valve neocuspidization with glutaraldehyde-treated autologous pericardium / S. Ozaki, I. Kawase, H. Yamashita [et al.] // J Thorac Cardiovasc Surg. – 2018. – Vol. 155. – № 6. – P. 2379-2387.

75. Ozaki, S. Ozaki Procedure: 1,100 patients with up to 12 years of follow-up / S. Ozaki // Turk Gogus Kalp Damar Cerrahisi Derg. – 2019. – Vol. 27. – № 4. – P. 454.

76. Park, T.H. Asymmetric aortic valve is related to development of eccentric aortic regurgitation in patients with tricuspid aortic valve / T.H. Park, S.J. Kim, Y.R. Cho [et al.] // Echocardiography. – 2019. – Vol. 36. – № 6. – P. 1035-1040.

77. Pirola, S. Single Center Five Years' Experience of Ozaki Procedure: Midterm Follow-up / S. Pirola, G. Mastroiacovo, F.G. Arlati [et al.] // Ann Thorac Surg. – 2021. – Vol. 111. – № 6. – P. 1937-1943.

78. Polito, A. Aortic valve neocuspidalization may be a viable alternative to Ross operation in pediatric patients / A. Polito, S. Albanese, E. Cetrano [et al.] // Pediatr Cardiol. – 2021. – Vol. 42. – № 3. – P. 668-675.

79. Qi, Y. Three-dimensional visualization and imaging of the entry tear and intimal flap of aortic dissection using CT virtual intravascular endoscopy / Y. Qi, X. Ma, G. Li [et al.] // PLoS One. – 2016. – Vol. 11. – № 10.

80. Rajput, F.A. Aortic valve replacement / F.A. Rajput, R. Zeltser // StatPearls Publishing. – 2022.

81. Regeer, M. Aortic valve repair versus replacement for aortic regurgitation: effects on left ventricular remodeling / M. Regeer, M. Versteegh, R. Klautz [et al.] // J Card Surg. – 2015. – Vol. 30. – № 1. – P. 13-19.

82. Reuthebuch, O. Aortic valve replacement using autologous pericardium: single centre experience with the Ozaki technique / O. Reuthebuch, L. Koechlin, U. Schurr [et al.] // Swiss Med Wkly. – 2018. – Vol. 148.

83. Roberts, W.C. Frequency by decades of unicuspid, bicuspid, and tricuspid aortic valves in adults having isolated aortic valve replacement for aortic stenosis, with or without associated aortic regurgitation / W.C. Roberts, J.M. Ko // Circulation. – 2005. – Vol. 111. – № 7. – P. 920-925.

84. Ross, D.N. Surgical reconstruction of the aortic valve / D.N. Ross // Lancet. – 1963. – Vol. 1. – № 7281. – P. 571-574.

85. Sá, M. Aortic valve neocuspidization (Ozaki procedure) in patients with small aortic annulus (≤21 mm): a multicenter study / M. Sá, I. Chernov, A. Marchenko [et al.] // Structural Heart. – 2020. – Vol. 4. – № 5. – P. 413-419.

86. Schäfers, H. Cusp height in aortic valves / H. Schäfers, W. Schmied, G. Marom, D. Aicher // J Thorac Cardiovasc Surg. – 2013. –Vol. 146. – № 2. – P. 269-274.

87. Schäfers, H. The 10 Commandments for aortic valve repair / H. Schäfers // Innovations (Phila). – 2019. – Vol. 14. – № 3. – P. 188-198.

88. Schäfers H.J. Aortic annuloplasty: a new aspect of aortic valve repair / H.J. Schäfers // European Journal of Cardio-Thoracic Surgery. – 2012. – Vol. 41. – № 5. – P. 1124–1125.

89. Schäfers, H.J. A new approach to the assessment of aortic cusp geometry / H.J. Schäfers, B. Bierbach, D. Aicher // J Thorac Cardiovasc Surg. – 2006. –Vol. 132. – № 2. – P. 436-438.

90. Schneider, A.W. Twenty-year experience with stentless biological aortic valve and root replacement: informing patients of risks and benefits / A.W. Schneider, H. Putter, M.G. Hazekamp [et al.] // Eur J Cardiothorac Surg. – 2018. – Vol. 53. – № 6. – P.1272-1278.

91. Sharma, V. Expanding relevance of aortic valve repair-is earlier operation indicated / V. Sharma, R.M. Suri, J.A. Dearani [et al.] // J Thorac Cardiovasc Surg. – 2014. – Vol. 147. – № 1. – P. 100-107.

92. Sillesen, A.S. Prevalence of bicuspid aortic valve and associated aortopathy in newborns in Copenhagen, Denmark / A.S. Sillesen, O. Vøgg, C. Pihl [et al.] // JAMA. – 2021. – Vol. 325. – № 6. – P. 561-567.

93. Silver, M.A. Detailed anatomy of the normally functioning aortic valve in hearts of normal and increased weight / M.A. Silver, W.C. Roberts // Am J Cardiol. – 1985. – Vol. 55. – № 4. – P. 454-461.

94. Singh, J.P. Prevalence and clinical determinants of mitral, tricuspid, and aortic regurgitation (the Framingham Heart Study) / J.P. Singh, J.C. Evans, D. Levy [et al.] // Am J Cardiol. – 1999. – Vol. 83. – № 6. – P. 897-902.

95. Singh, S. Unicuspid unicommissural aortic valve: an extremely rare congenital anomaly / S. Singh, P. Ghayal, A. Mathur [et al.] // Tex Heart Inst J. – 2015. – Vol. 42. – № 3. – P. 273–276.

96. Solari, S. Over 20 years experience with aortic homograft in aortic valve replacement during acute infective endocarditis / S. Solari, S. Mastrobuoni, L. De Kerchove [et al.] // European Journal of Cardio-Thoracic Surgery. – 2016. –Vol. 50. – № 6. – P. 1158–1164.

97. Sumal, A.S. Aortic valve replacement in patients over 60: real-world surgical outcomes / A.S. Sumal, J.M. Ali, H. Kyriacou [et al.] // J Card Surg. – 2021. – Vol. 36. – № 4. – P. 1468-1476.

98. Swanson, W.M. Aortic valve leaflet motion during systole. Numerical-graphical determination / W.M. Swanson, R.E. Clark // Circ Res. – 1973. – Vol. 32. – № 1. – P. 42-48.

99. The Criteria Committee of the New York Heart Association. Nomenclature and criteria for diagnosis of diseases of the heart and great vessels / Little, Brown & Co; Boston, Mass. – 1994. – P. 253–256.

100. Thubrikar, M. J. Aortic root dilatation may alter the dimensions of the valve leaflets / M.J. Thubrikar, M.R. Labrosse, K.J. Zehr [et al.] // Eur J Cardiothorac Surg. – 2005. – Vol. 28. – № 6. – P. 850-855.

101. Totaro, P. Computational finite element analyses to optimize graft sizing during aortic valve-sparing procedure / P Totaro, S Morganti, CL Yon [et al.] //, J Heart Valve Dis. – 2012. – Vol. 21. – № 2. – P. 141-147.

102. Vollebergh, F.E. Minor congenital variations of cusp size in tricuspid aortic valves. Possible link with isolated aortic stenosis / F.E.Vollebergh, A.E. Becker // Br Heart J. – 1977. – Vol. 39. – № 9. – P. 1006-1011.

103. Wang, K. Current surgical strategies and techniques of aortic valve diseases in children / K. Wang, H. Zhang, B. Jia // Transl Pediatr. – 2018. – Vol. 7. – № 2. – P. 83-90.

104. Wang, X. Prevalence of bicuspid aortic valve in Chinese patients with aortic valve disease: a systematic review / X. Wang, W. Wang // J Heart Valve Dis. – 2017. – Vol. 26. – № 3. – P. 274-280.

105. Wong, C. Aortic valve repair or replacement in patients with aortic regurgitation: A systematic review and meta-analysis / C. Wong, J. Chan, D. Sanli [et al.] // J Card Surg. – 2019. – Vol. 34. – № 6. – P. 377–384.

106. Yacoub, M. Aortic valve replacement using unstented dura or calf pericardium: early and medium term results in Biological and bioprosthetic valves / M. Yacoub, A. Khaghani, N. Dhalla [et al.] // Yorke Medical Books, New York. – 1986. – P. 684-690.

107. Yadgir, S. Global, regional, and national burden of calcific aortic valve and degenerative mitral valve diseases, 1990-2017 / S. Yadgir, C.O. Johnson, V. Aboyans [et al.] // Circulation. – 2020. – Vol. 141. – № 21. – P. 1670-1680.

108. Yuan, S.M. Quadricuspid aortic valve: a comprehensiverReview / S.M. Yuan // Braz J Cardiovasc Surg. – 2016. - Vol. 31. – № 6. – P. 454–460.

109. Zhang, H.F. Application of a simplified hand-sewn trileaflet valved conduit in right ventricular outflow tract reconstruction as an alternative for bovine jugular vein graft: single-center experience / H.F. Zhang, M. Ye, X.G. Yan [et al.] // Artif Organs. – 2018. – Vol. 42. – № 1. – P. 41-48.