Филиал федерального государственного бюджетного военного образовательного учреждения высшего образования «Военно-медицинская академия имени С.М.Кирова» Министерства обороны Российской Федерации в г. Москве.

На правах рукописи

СИДИКИ АБУБАКАРИ ИБН

АННУЛОПЛАСТИКА НА ОПОРНОМ КОЛЬЦЕ ПРИ РЕКОНСТРУКЦИИ МИТРАЛЬНОГО КЛАПАНА

3.1.15. – сердечно-сосудистая хирургия

ДИССЕРТАЦИЯ

на соискание ученой степени кандидата медицинских наук

Научный руководитель:
доктор медицинских наук, профессор
Лищук Александр Николаевич

Москва – 2022

ОГЛАВЛЕНИЕ

ВВЕДЕНИЕ……4
ГЛАВА 1. ОБЗОР ЛИТЕРАТУРЫ……15
1.1 Распространенность недостаточности митрального клапана……..15
1.2 Этиологические и патогенетические аспекты дисфункции митрального клапана……..16
1.3 История и методики пластики митрального клапана, аспекты пластики Митрального клапана на опорном кольце……22
1.4 Причины несостоятельности пластики митрального клапана……45
ГЛАВА 2. МАТЕРИАЛЫ И МЕТОДЫ……...47
2.1 Протокол исследования……..……47
2.2 Клиническая характеристика пациентов……..49
2.3 Методы исследования……52
2.4 Оперативное вмешательство ...…….…58
2.5 Статистический анализ……...61
ГЛАВА 3. ОБОСНОВАНИЕ ТЕХНИКИ РЕКОНСТРУКТИВНЫХ ОПЕРАЦИЙ ПРИ МИТРАЛЬНОЙ НЕДОСТАТОЧНОСТИ…..……..62
3.1 Техника и обоснование реконструктивных операций на митральном клапане……62
3.2 Собственная техника пластики митрального клапана на опорном кольце…...67
3.3 Радиочастотная абляция при сопутствующей фибрилляции предсердий…....72
3.4 Пластика трикуспидального клапана по Де Вега……..74
ГЛАВА 4. РЕЗУЛЬТАТЫ ИССЛЕДОВАНИЯ.....77
4.1 Результаты пластики митрального клапана на опорном перикардиальном кольце……77
4.2 Результаты пластики митрального клапана на опорном синтетическом кольце……83
4.3 Сравнительный анализ результатов пластики митрального клапана на опорном перикардиальном и синтетическом кольцах……..89

4.4 Анализ отдаленной выживаемости, свободы от неблагоприятных событий….93
ГЛАВА 5. ОБСУЖДЕНИЕ РЕЗУЛЬТАТОВ ИССЛЕДОВАНИЯ...……...99
ЗАКЛЮЧЕНИЕ……..……...106
ВЫВОДЫ……108
ПРАКТИЧЕСКИЕ РЕКОМЕНДАЦИИ……110
СПИСОК СОКРАЩЕНИЙ И УСЛОВНЫХ ОБОЗНАЧЕНИЙ……111
СПИСОК ЛИТЕРАТУРЫ……113
СПИСОК ИЛЛЮСТРАТИВНОГО МАТЕРИАЛА……133

ВВЕДЕНИЕ

Актуальность темы исследования

С каждым годом возрастает частота заболеваний митрального клапана (МК), в частности, растет и процент недостаточности митрального клапана (НМК). Болезни МК могут быть дегенеративными, ревматическими, обусловленными ишемией миокарда, инфекционным эндокардитом, атеросклерозом, травматическими и врожденными. Исследование Framingham показало, что пролапс МК является одной из наиболее распространенных патологий сердечно-сосудистой системы среди населения в целом, затрагивающей 2,5 % мужчин и 7,6% женщин. Также это самая распространенная клапанная патология сердца [Savage D.D. et al. 1983]. Это может быть связано как с большей доступностью диагностических приборов, таких как оборудование для эхокардиографии (ЭхоКГ), так и с увеличением продолжительности жизни населения в целом. За последние два десятилетия определение «пожилого возраста» изменилось и сейчас составляет более 80 лет [Singh J. P. et al. 1999; Mirabel M. et al. 2007]. Ежегодно более 300 000 человек во всем мире, 44 000 только в Соединенных Штатах Америки подвергаются операциям на открытом сердце из-за патологий МК [Bonow R. O. et al. 2006].

Недостаточность митрального клапана (НМК) – в основном приобретенное заболевание, для манифестации которого требуется несколько лет. Не удивительно, что оно очень распространено среди пожилого населения. В настоящее время в развитых странах вероятность смерти человека от болезни МК мала благодаря своевременной диагностике и лечению митральных патологий.

Лечение дисфункции МК, и в частности, НМК – стремительно развивающийся аспект научной и практической медицины. К дисфункции МК, будь то стеноз или недостаточность, может быть применен терапевтический или хирургический подход. Пациентам с болезнью МК назначают медикаментозную терапию, если степень митральной недостаточности (МН) не большая и риск

прогрессирования заболевания низкий. Пациенты с очень высоким операционным риском также ведутся на медикаментозной терапии. Обычно данные пациенты слишком пожилые или имеют серьезные сопутствующие заболевания, что ведет к очень низкой послеоперационной выживаемости. Однако этот подход немного изменился с появлением транскатетерных (чрескожных) методов оперативных вмешательств.

С другой стороны, хирургическое вмешательство выбирается в качестве метода лечения, если оно указано в клинических рекомендациях, опубликованных Европейским Обществом Кардиологов/Европейской ассоциацией Кардио-торакальной Хирургии (ESC/EACTS) в 2021 году.

Хирургические методы лечения МН прошли путь от реконструкции клапана до замены клапана, вернулись к пластике клапана и теперь переходят к транскатетерным (чрескожным) вмешательствам [Coleman W et al 2017]. К этой эволюции привела необходимость в лучшем лечении с точки зрения надежности, доступности и экономической эффективности. Тем не менее, мы все еще далеки от идеального лечения, с которым согласится каждый хирург. Это подчеркивает важность постоянного совершенствования существующих и появления новых методов лечения МН.

Один момент, с которым согласны почти все кардиохирурги, заключается в том, что реконструкция МК превосходит его протезирование с точки зрения оперативной смертности, поздней выживаемости, отсутствия тромбоэмболических осложнений, эндокардита, рецидива МН и повторных операций. Противоречия возникают при выборе метода реконструкции МК. Было предложено много методов, опробованных в различных исследованиях, результаты которых иногда совпадали, а иногда противоречили друг другу.

Несмотря на то, что пластики МК стала стандартом хирургического лечения НМК, не все пациенты с болезнью МК могут лечиться этим методом, так как не все клапаны с патологическими изменениями возможно реконструировать. Когда повреждения створок клапанов таковы, что они не подлежат реконструкции, например, при инфекционном эндокардите (ИЭ) или ревматических пороках

сердца, протезирование МК остается единственным выбором. Протезирование МК включает полное иссечение створок клапана, с иссечением подклапанных структур или без него, и имплантацию механического или биологического протеза. В то время как имплантация механического клапана (обычно у пациентов младше 65 лет) требует постоянной антикоагулянтной терапии с большим риском летального кровотечения, имплантация биологического клапана (обычно у пожилых пациентов) требует пожизненной антиагрегантной терапии хоть и с меньшим, но всё же риском возникновения кровотечений.

В зависимости от этиологии НМК для реконструкции МК может применяться: резекция задней створки (ЗС) со скользящей пластикой, техника «Alfieri edge-to-edge», укорочение хорд, транспозиция/перенос хорды, имплантация искусственных хорд, комиссуротомия и т. д. Подход «respect rather than resect» был принят многими кардиохирургами. Основной целью данного подхода является защита структур МК от иссечения.

Важнейшей частью реконструкции МК является аннулопластика. При этом фиброзное кольцо митрального клапана (ФК) укрепляется с помощью опорного кольца (ОК) или полукольца, сделанных из синтетического материала (СиМА) - такого как дакрон или политетрафторэтилен (ПТФЭ) или из аутоперикарда (ПеМА). ОК или полукольцо ремоделирует и стабилизирует ФК для обеспечения надежности реконструкции МК [Manuel K. et al. 2012].

Как правило, ОК имплантируют, чтобы восстановить размер и форму собственного ФК, предотвратить его дальнейшее расширение и обеспечить его функциональную поддержку. Это не обходится без побочных эффектов. СиМА трансформирует анатомический двустворчатый МК в функционально одностворчатый клапан с ограниченной подвижностью ЗС. Также встречаются случаи кальцификации синтетических колец, гемолитической анемии, инфекционного эндокардита, систолического движения передней створки (SAM) и обструкции выносящего тракта левого желудочка (LVOTO). Данные осложнения в некоторой степени не являются неожиданными, так как ОК для человеческого тела инородны, и, следовательно, оно пытается изолировать их от биологических

тканей. Адгезия эритроцитов к поверхности синтетического ОК может спровоцировать гемолиз и, как следствие, анемию. Эти кольца также могут быть субстратом для инкубации бактерий, приводя к инфекционному эндокардиту. В случае дегенеративной болезни МК с разрастанием створок укрепление ФК с жестким синтетическим кольцом может привести к SAM МК и LVOTO.

Первоначально идея дизайна ОК состояла в том, чтобы преобразовать ФК в его систолическую форму [Carpentier A.F. et al. 1995], так как структуры МК испытывают наибольшее напряжение во время систолы. В настоящий момент разработаны различные ОК с целью согласования формы и подвижности ФК в каждой фазе сердечного цикла. Тем не менее почти все синтетические кольца не проходят проверку на полное восстановление формы собственного кольца.

Необходимость избежать всех возможных осложнений СиМА привела к внедрению в хирургии МК реконструктивных вмешательств с укреплением ФК опорным перикардиальным кольцом. В качестве биологической ткани используется аутоперикард, взятый во время операции, который с меньшей долей вероятности может вызвать осложнения, ассоциированные с использованием синтетического материала. Также маловероятно, что ПеМА вызовет SAM+LVOTO благодаря гибкой и мягкой структуре перикарда. Большое значение имеет тот факт, что аутоперикард является бесплатным материалом. Это дает ПеМА экономически преимущество над СиМА. Но не все согласны с заявленными преимуществами ПеМА. В то время как в некоторых исследованиях сообщалось о превосходстве ПеМА над СиМА, в других исследованиях сообщалось об их сопоставимости [Gillinov A.M. et al. 1998] или неполноценности [Stefano B. et al. 2003] ПеМА по отношению к СиМА. Помимо этого, различны мнения и по отношению к тому, как следует использовать аутоперикард. В то время как некоторые исследования рекомендуют использовать аутоперикард, обработанный глитарадегидом, другие призывают использовать свежий и необработанный аутоперикард.

Несмотря на то, что аутоперикард обеспечивает надежность реконструкции МК, ПеМА не была широко внедрена в хирургию МК. Это может быть связано с расширением рынка протезирования и выделением большей части средств для

исследований этой области. Чтобы полностью оценить преимущества перикардиальной ткани, необходимо углубленное и убедительное исследование сохранения и фиксации перикардиальной ткани, а также методик ее применения в кардиохирургии. Аутоперикард используется не только в пластике МК, но и при пластике аневризм левого желудочка (ЛЖ), дефектов межжелудочковой перегородки и т. д.

Иногда реконструкция МК является методом выбора в детской кардиохирургии. Детям с врожденной НМК проводят аннулопластику рассасывающимся ОК, преимущество которого заключается в том, что оно позволяет расти собственному клапану. Использование какого-либо инородного материала в кольце при этом исключается [Kalangos A. et al. 2008].

Несмотря на то, что укрепление ФК крайне важно при пластике МК, выбор ОК до сих пор остается предметом обсуждения. Важность аннулопластики не меньше, чем самой реконструкции МК. Следовательно, внедрение оптимального или стандартного метода аннулопластики, который не зависит от техники реконструкции – очень актуальная задача для современной кардиохирургии. Легко понять, что любое синтетическое ОК в некоторой степени препятствует адекватному движению створок МК в систоле и/или диастоле. В связи с этим необходим оптимальный материал для подготовки ОК, который будет гибким, податливым и все же прочным. Перикардиальная ткань – наиболее близкий к данным характеристикам вариант. В имеющемся опыте использования аутоперикарда для устранения дефектов или аневризм он доказал свою долговечность и то, что он может хорошо укрепить ФК.

Насколько нам известно, не было ни одного исследования, которое без сомнения доказало бы, что ПеМА является надежным и удовлетворительным методом аннулопластики. Интересно, что несколько исследований по пластике МК на ОК из аутоперикарда различаются по методу обработки перикардиальной ткани, технике пришивания перикардиального кольца к ФК. Это затрудняет адаптацию к единому методу.

Учитывая вышеизложенные факты, доказательство того, что ПеМА превосходит или сравнима СиМА, является крайне важной задачей.

Цель исследования

Улучшить результаты лечения больных недостаточностью митрального клапана путем разработки новой методики формирования опорного кольца из аутоперикарда для митрального аннулопластика.

Задачи исследования

1. Разработать новый способ формирования ОК из аутоперикарда, и его применения в аннулопластике при пластике МК.
2. Провести сравнительный анализ непосредственных госпитальных результатов пластики МК на ОК из аутоперикарда и на ОК из синтетического материала.
3. Провести сравнительную оценку средне-отдаленных и отдаленных результатов аннулопластики при реконструкции МК с применением синтетического и аутоперикардиального ОК.
4. Определить факторы, ассоциированные с риском развития неблагоприятных событий при пластике МК на ОК.
5. Изучить преимущества аннулопластики аутоперикардиальным ОК при пластиках МК.

Научная новизна исследования

Впервые разработан и внедрен в клиническую практику новый способ формирования ОК из аутоперикарда, аннулопластики МК с помощью аутоперикардиального ОК.

Проведена сравнительная оценка эффективности пластики МК на опорном синтетическом кольце и на опорном перикардиальном кольце.

Доказано, что непосредственные и отдаленные результаты аннулопластики с применением этих двух колец сопоставимы по показателям выживаемости, частоте рецидива митральной регургитации (МР) и повторных операций.

Показаны преимущества аннулопластики при пластике МК с применением аутоперикардиального ОК по сравнению с синтетическим ОК.

Теоретическая и практическая значимость работы

Практическая значимость работы заключается во внедрении в клиническую практику альтернативы синтетическому ОК для укрепления ФК при пластике МК.

Реконструкция МК на опорном перикардиальном кольце и на синтетическом ОК сравнимо увеличили уровень качества жизни и 3-х летнюю выживаемость больных с МН.

Результаты данного исследования показывают, что аутоперикард – хороший материал для полноценного укрепления ФК МК, что обусловлено простотой забора и подготовки, его эластичностью, надежностью и тем фактом, что он является аутоматериалом. Эти факторы определяют его место в качестве альтернативы синтетического ОК.

Данное исследование также подтвердило тот факт, что ОК из аутоперикарда в отличие от синтетического ОК практически не оказывает отрицательного воздействия на подвижность ФК, и в раннем послеоперационном периоде не ассоциировано с временным увеличением ТМГД, LVOTO.

Применение новых подходов к обработке аутоперикардального ОК позволяют исключить кальцификацию (кальциноз) ОК в отдаленном периоде.

Методология и методы исследования

Исследовательская работа выполнена на базе кардиохирургического центра 3-го Центрального Военного Клинического Госпиталя им. А.А. Вишневского Министерства обороны Российской Федерации. Дизайн исследования –

одноцентровое, проспективное, сравнительное, рандомизированное исследование. В соответствии с критериями включения и исключения было включено 110 пациентов с НМК, которым в период с 2017 по 2020 гг. выполнена пластика МК.

Пациенты конвертным методом рандомизированы на две группы в зависимости от вида ОК для пластики МК: группа ПеМА (n = 55 пациентов) пластика МК на ОК из аутоперикарда, группа СиМА (n = 55 пациентов) - пластика МК на опорном полужестком синтетическом кольце (Carpentier-Edwards Physio ring).

Проведена сравнительная оценка непосредственных, среднеотдаленных и отдаленных результатов пластики МК на синтетическом кольце и на перикардиальном кольце.

Статистическую обработку данных выполняли с помощью программы IBM SPSS Statistics version 23.0 и Stata version 7.0 for Windows (Stata Corporation).

Положения, выносимые на защиту

1. Аннулопластика с ОК из аутоперикарда при реконструкции МК имеет положительные непосредственные, среднеотдаленные и отдаленные результаты.
2. Факторы, ассоциированные с риском развития неблагоприятных событий при аннулопластике МК ОК связаны с ремоделированием ЛЖ, состоянием глобальной сократительной функции ЛЖ, тяжестью коронарной патологии и возрастом пациента.
3. Использование ОК из аутоперикарда для укрепления ФК предпочтительнее синтетического ОК с точки зрения экономической эффективности, сохранения подвижности МК и отсутствия таких осложнений, как кальцификация ОК.

Степень достоверности и апробация результатов

Достоверность полученных результатов определяется анализом полученных данных, достаточным объемом выборки, использованием статистических методов анализа. Положения и результаты проведенного исследования, выводы и рекомендации изложены в диссертации в полном объеме и подкреплены убедительными данными, наглядно представленными в приведенных таблицах и рисунках.

Апробация диссертации проведена на заседании кафедры хирургии с курсом онкологии и лучевой диагностики филиала федерального государственного бюджетного военного образовательного учреждения высшего образования «Военно-медицинская академия имени С.М.Кирова» Министерства обороны Российской Федерации в г. Москве (протокол № 12 от 23.05.2022 г.). Диссертация рекомендована к публичной защите.

Внедрение результатов работы в практику

Основные положения и выводы диссертационного исследования внедрены в практическую работу центра кардиохирургии ФГБУ «Национальный медицинский исследовательский центр высоких медицинских технологий – Центральный военный клинический госпиталь имени А.А. Вишневского» Минобороны России и кафедры хирургии с курсом онкологии и лучевой диагностики филиала ФГБВОУ ВО «Военно-медицинская академия имени С.М.Кирова» Министерства обороны Российской Федерации в г. Москве.

Личный вклад соискателя

Личное участие автора состоит в подготовке обзора данных отечественной и зарубежной литературы по теме диссертации, в разработке дизайна исследования, постановке задач исследования, сборе исходного клинического материала, сборе

данных по результатам исследования, статистической обработке результатов исследования. Выносимые на защиту научные положения, выводы диссертации и практические рекомендации являются результатом самостоятельной работы автора. Диссертанту принадлежит авторство и соавторство при подготовке публикаций по теме диссертации. Автор участвовал во всех выполненных по теме диссертации операциях в качестве 1-го ассистента.

Публикации

По теме диссертации опубликовано 7 печатных работ, из них 4 в рецензируемых научно-практических журналах, рекомендуемых ВАК Министерства науки и высшего образования РФ для публикации результатов диссертационных исследований и 3 работы в журналах, индексируемых в международных базах данных научного цитирования (Scopus).

Основные положения диссертации доложены на Третьей Всероссийской научной конференции с международным участием «Клинические и теоретические аспекты современной медицины - 2018» (Москва, 2018), XXII Ежегодной сессии «Национального медицинского исследовательского центра сердечно-сосудистой хирургии им. А.Н. Бакулева» с Всероссийской конференцией молодых ученых (Москва,2018), XXIII Ежегодной сессии «Национального медицинского исследовательского центра сердечно-сосудистой хирургии им. А.Н. Бакулева» с Всероссийской конференцией молодых ученых (Москва, 2019).

Структура и объем диссертации

Диссертация изложена на 137 страницах печатного текста, состоит из введения, 5 глав, заключения, выводов, практических рекомендаций, списка литературы, списка сокращений и условных обозначений, списка иллюстративного материала. Диссертация содержит подробный иллюстративный материал: 26

таблиц, 24 рисунка. Список литературы состоит из 180 отечественных и зарубежных источников.

ГЛАВА 1. ОБЗОР ЛИТЕРАТУРЫ

1.1 Распространенность недостаточности митрального клапана

По результатам исследования Framingham пролапс МК – наиболее распространенное заболевание клапанов, затрагивающее 2,5 % мужчин и 7,6 % женщин в мире [153]. В Северной Америке пролапс МК является основной причиной НМК.

Среди всех госпитализированных пациентов с болезнями клапанов сердца НМК занимает второе место по частоте возникновения после аортального стеноза [129]**.** В исследовании болезней МК «Euro Heart Survey» патология МК была обнаружена у 34,3 % пациентов (стеноз у 9,5 % и НМК у 24,8 %) и, среди 1269 прооперированных за время исследования пациентов было 24,3 % перенесших операцию на МК по поводу митрального стеноза - 10,2 % и НМК - 14,1 %). В 2018 году более чем у 2,5 миллионов американцев, была диагностирована МР, и предполагается, что их число удвоится к 2030 году [73]. ЭхоКГ обследование 13,400 пациентов обнаружило у 0,5 % из них врожденные болезни МК. Ежегодно более 300,000 человек во всем мире, а 44,000 только в США подвергаются операциям на открытом сердце из-за болезней МК [100]. С улучшением качества ультразвуковой диагностики их число будет расти.

Одновременно с увеличением продолжительности и качества жизни увеличивается и частота сердечно-сосудистых заболеваний, и в том числе патологии МК, которые обычно выявляются у пожилых пациентов. M. Mirabel et al. провели исследование среди 396 пациентов в Европейской больнице с тяжелой МН, и средний возраст пациентов составил 66 ± 13 лет, а 45 % из них были старше 70 лет [162].

1.2 Этиологические и патогенетические аспекты дисфункции митрального клапана

Болезни МК – любые патологии МК, в различной степени тяжести, изменяющие его нормальную функцию. Болезни МК могут быть врожденными или приобретенными. Врожденные болезни МК возникают внутриутробно и обычно диагностируются в раннем детстве. Приобретенные болезни МК возникают в течение жизни, непрерывно прогрессируя до клинической манифестации и требуют больше времени для диагностики.

Болезни МК по типу дисфункции можно классифицировать следующим образом: митральный стеноз или его недостаточность. Отличительная черта НМК – регургитация крови во время систолы из ЛЖ в левое предсердие (ЛП), возникающая в результате неполного смыкания створок клапана или их пролабирования в ЛП [98].

НМК может быть органической, функциональной, или смешанной. В то время как органическая НМК развивается на фоне патологических изменений в одной или более структуре МК, функциональная НМК обычно возникает вторично на фоне других сердечно-сосудистых заболеваний. По этиологии органическая НМК бывает обусловлена: дегенеративными изменениями (миксоматозная дегенерация - болезнь Барлоу, фиброэластический дефицит), атеросклеротическими изменениями, кальцификацией, ревматической болезнью, ИЭ, или травмой. Функциональная НМК может возникнуть в результате ишемической болезни сердца (ИБС), других клапанных заболеваний, фибрилляции предсердий (ФП) или идиопатической дилатационной кардиомиопатии (ДКМП).

Примерно у 10 % пациентов с патологиями МК одновременно вовлечен и аортальный клапан, и МК. В некоторых случаях патология МК может возникать вторично на фоне патологии аортального клапана. Ишемическая функциональная НМК (иф-МН) наблюдается у 1,6 - 2,8 пациентов в США. Осложнение инфаркта миокарда (ИМ) МР удваивает смертность [72].

Органическая недостаточность митрального клапана: из всех патологий, дегенеративная болезнь МК (д-МН) наблюдается у 61 % пациентов, ревматическая болезнь – у 14 %, иф-МН – у 7 %, кальцификация – у 5%, ИЭ – у 4 %, остальные болезни МК (травматические или атеросклеротические) – у 9 %. д-МН является наиболее частой причиной МР в США и других развитых странах, составляя 60 – 70 % случаев тяжелой МР. С другой стороны, в развивающихся странах наиболее частой причиной МН служит ревматическая болезнь. До сих пор в США распространенность ревматической болезни МК достигает 23 % от всех заболеваний клапанов [178]. МН вследствие миксоматозной дегенерации наблюдается у 1 – 2 % людей в мире. Ревматическая болезнь МК чаще поражает молодых женщин, миксоматозная дегенерация чаще возникает у мужчин среднего возраста, а ИБС возникает обычно у пожилых людей.

д-МН возникает вследствие пролапса одной или обеих створок на 2 мм и более в ЛП. Существует две формы д-МН: фиброэластический дефицит и болезнь Барлоу [33] «Рисунок 1».

Рисунок 1 – Дегенеративная недостаточность митрального клапана. Слева: болезнь Барлоу с разрастанием и пролапсом обеих створок митрального клапана. Справа: фиброэластический дефицит с изолированным пролапсом задней створки митрального клапана

При фиброэластическом дефиците диаметр ФК близок к нормальному (меньше 32 мм), створки тонкие, без разрастания, обычно вовлечен только один сегмент створки, хорды удлинены (с отрывом или без) в пораженном сегменте, и пролабируется один сегмент створки. С другой стороны, при болезни Барлоу ФК расширено, створки толстые большие, при этом вовлечено, несколько сегментов, сухожильные хорды утолщены и удлинены (с отрывом или без), и пролабируются нескольких сегментов [32, 164]. Хотя болезнь Барлоу ассоциирована с дилатацией ФК и большим степенью пролапса, объем регургитации при Барлоу не больше, чем при фиброэластическом дефиците, хотя при Барлоу более тяжелый вариант дегенерации створок. При болезни Барлоу избыточность створок, покрывая пролабируемые сегменты и расширенное ФК, компенсирует пролапс и дилатацию кольца.

Миксоматозная дегенерация МК связана с разъединением ФК - «Mitral annular disjunction». «Mitral annular disjunction» включает в себя изменение отношения между стенкой ЛП, точками прикрепления митральных створок и верхней частью свободной стенки ЛЖ [91]. Это проявляется как широкая сепарация предсердно-митрального соединения от стенки ЛЖ. «Mitral annular disjunction» легко диагностируется с помощью ЭхоКГ и встречается чаще у женщин [44].

Из-за анатомии МК задняя часть ФК наиболее подвержена д-МН. Передний сегмент обычно избавлен от той дилатации, которой подвергается задний сегмент, так как он является частью фиброзного скелета сердца [99]. По данным некоторых исследований, при д-МН ФК расширено, уплощено, круглое с увеличением переднезаднего, межкомиссурального диаметров, имеет широкую окружность и площадь. Ранние исследования показали, что подвижность ФК при д-МН близка к норме [106]. Однако, это было опровергнуто некоторыми более поздними исследованиями, которые продемонстрировали аномальную раннюю систолическую подвижность ФК дегенеративно измененного МК с уменьшением переднезаднего сокращения и одновременно увеличением межкомиссурального диаметра, которая приводит к уменьшению площади МК [31, 91, 115].

Следовательно, нет раннего систолического уменьшения площади ФК или акцентуации его седловиной формы. По данным Takashi et al., в конце систолы, площадь МК значительно увеличивается, что еще больше раздвигает створки и увеличивает регургитацию [123].

Сопутствующая кальцинация ФК еще сильнее ухудшает его подвижность. Чем сильнее кальцинация, тем выраженее дисфункция ФК [139]. В то время как врожденные щели в створках обычно не сопровождаются пролапсом, частые и глубокие щелеподобные углубления при д-МН могут быть потенциальной причиной рецидива регургитации после первоначальной пластики [142]. Такие глубокие щелеподобные углубления могут быть выявлены только при 3D ЧПЭхоКГ [109].

Функциональная НМК: после публикации Phillips and Burch иф-МН ассоциировали только с дисфункцией папиллярных мышц [137]. Более позднее исследование Miller et al. продемонстрировало, что клинически значимая иф-МН зависит от дисфункции и папиллярных мышц, и миокарда ЛЖ [117]. Ишемическая МН обычно связана с поражением огибающей артерии или правой коронарной артерии, приводящим к инфаркту задней стенки ЛЖ. Это приводит к образованию очагов гипокинеза, расширению и ремоделированию желудочков, снижению фракция выброса левого желудочка (ФВЛЖ), и в результате развивается иф-МН (без первичной патологии створок) [84].

Song et al. С помощью трехмерной ЭхоКГ выяснили, что геометрические детерминанты иф-МН у пациентов различны в зависимости от локализации предшествующего ИМ [165]. Это доказывает, что стратегия лечения функциональной МН у пациентов с ишемической кардиомиопатией и ДКМП различна. По данным компьютерной томографии у пациентов с ФП со структурно и функционально нормальными размерами створок МК и ЛЖ степень МН прямо коррелирует с размером ФК [2, 11, 43, 147, 160].

Эхокардиографически, есть два типа струи регургитации при функциональной МН: эксцентричная и центронаправленная струи. Эксцентрическая струя, которая часто встречается при ИБС связана с

асимметрическим задним «тетерингом» из-за дисфункции задней стенки ЛЖ и дилатации задней части ФК МК [163]. Но, центрально-направленная струя при неишемической МН (ниф-МН) связана с апикальным «тетерингом» обеих створок при дилатации всего ЛЖ и МК - «Рисунок 2».

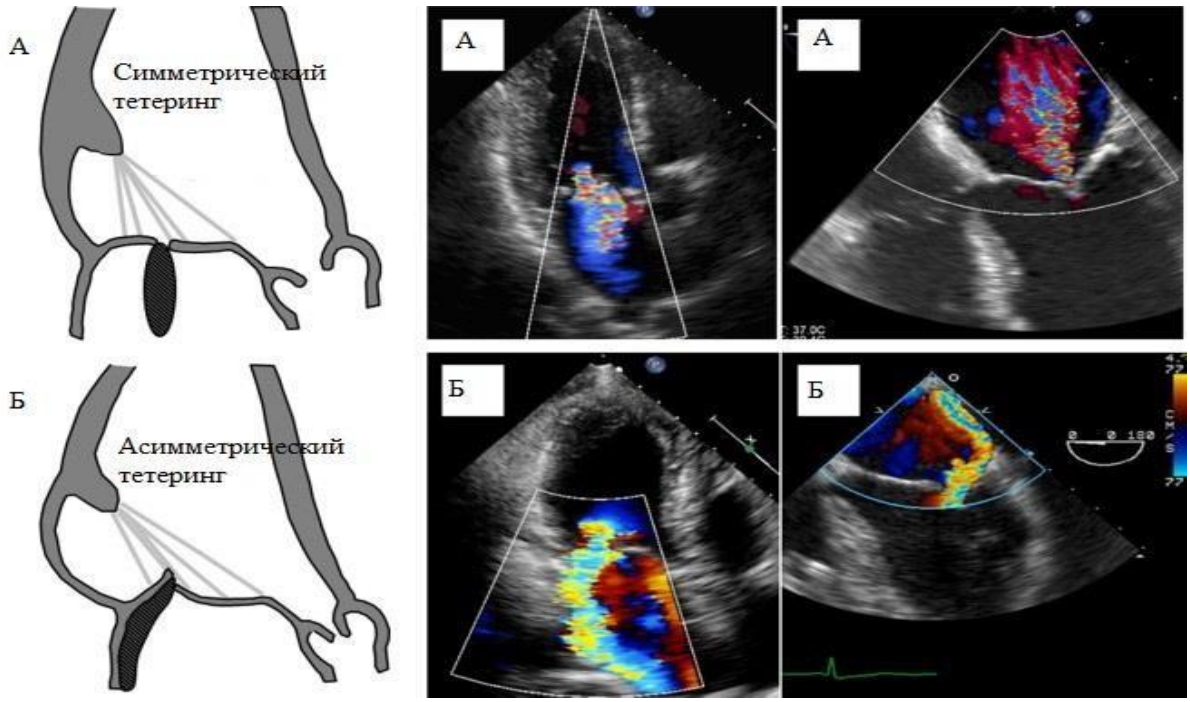

Рисунок 2 - Механизмы двух видов «тетеринга» створок при функциональной митральной недостаточности

Другими словами, деформация МК при иф-МН ассиметрична, а при ниф-МН симметрична [28]. Таким образом, симметричное ОК больше подходит пациентам с симметричной регургирующей струей, а ассиметричное ОК – пациентам с ассиметричной патологией для ремоделирования. Основываясь на этом, было создано ОК «Geoform» для симметричного ремоделирования ФК. Поскольку регургитирующая струя при иф-МН направлена из центра из-за ассиметричной фиксации ЗС для аннулопластики Edward Lifesciences разработал «IMR ETlogix». Тем не менее, если ИБС является причиной МН, оптимальным лечением является аортокоронарное шунтирование (АКШ) с одномоментной пластикой МК.

Иногда органическая НМК может казаться функциональной из-за присутствия других сердечных патологий, не имеющих отношения к МН. Подобное было описано в статье Akins et al. [30]. В этом исследовании только 18% пациентов с ИБС и НМК имели истинную иф-МН. Поэтому приписывание МН к ишемии миокарда только из-за присутствия ИБС, сделанное во многих исследованиях, нецелесообразно и вводит в заблуждение. Интересно, что в исследовании Obarski et al. отмечались случаи появления новых зубцов Q, повышения кардиоспецифических ферментов в сочетании с изменениями на ЭхоКГ у 5,4 % пациентов после пластики МК и у 1,8 % пациентов после протезированием МК [130]. Авторы связали более высокую частоту появления Q-зубцов и повышения кардиоспецифических ферментов у пациентов после пластики МК с воздушной эмболией правой коронарной артерии во время гидравлической пробы для оценки коррекции МН. Это подняло вопрос о том, что стоит ли польза от гидравлической пробы потенциального риска, или, возможно и достаточно выполнить ЧПЭхоКГ интраоперационно.

Случаев воздушной эмболии не должно быть, если инсуффляция CO_2 проведена должным образом, так как направление CO_2 в рану грудной клетки во время реконструкции МК минимизирует риск эмболии, и гидравлическая проба является важным этапом пластики МК, который не следует пропускать, так как она дает возможность хирургу оценить результат реконструкции клапана и, в случае надобности, сразу же его скорректировать.

Alain Carpentier создал анатомо-функциональную классификацию МР, позволяющую хирургам понимать друг друга и проводить операции в одних и тех же рамках [46]:

а) I тип МР - нормальная подвижность створок с дилатацией фиброзного кольца или дефектом в створке.

б) II тип МР - повышенная подвижность створок или пролапс при удлинении или отрыве хорд, или папиллярных мышц. Возникает обычно при миксоматозной дегенерации клапана.

в) IIIa тип MP - ограничение подвижности створок в систоле и в диастоле при сращении комиссур, укорочения или утолщения хорд, или утолщения створок. Подобное встречается при ревматической болезни сердца, а также при фиброзе и кальцинозе клапана.

г) IIIb тип MP - ограничение подвижности створок в систоле, связанное с гипоплазией сосочковых мышц и/или фиксацией створок, встречается при инфаркте миокарда или идиопатической кардиомиопатии.

Классификация A. Carpentier четко разделила этиологии, поражения МК при воздействии этиологических факторов и дисфункцию МК после его поражения, положив начало успеху пластики МК [101].

1.3 История и методики пластики митрального клапана, аспекты пластики митрального клапана на опорном кольце

Пластика МК клапана внедрилась в лечение болезней МК в то время, когда кардиохирургия находилась еще в зачаточном состоянии [88]. Первая открытая операция на МК была проведена более 50-ти лет назад по поводу клапанной регургитации. С момента своего появления реконструкция МК изменилась с простого вмешательства на створках до аннулопластики с синтетическим ОК [49]. Elliot Cutler считается пионером реконструкции МК. В 1923 году в Бостонской больнице «Brigham and Women’s Hospital» он провел первую пластику МК 12-ти летней девочке с ревматическим митральным стенозом. Однако впоследствии E. Cutler отказался от этой операции из-за высокой смертности (примерно 90 %). И только в 1945 году повторились попытки пластики МК [54]. Harken et. al. последовали его примеру, и в 1948 году провели несколько закрытых комиссуротомий. В 1950 году Lillehei et. al. подробно описали функциональную роль подклапанных структур, и примерно в это же время было обнаружено, что расширение ФК является характерной чертой НМК, и, как следствие, появилась первая методика по уменьшению размеров кольца. В 1953 году Л. Кушинга и в 1954 году Д. Бюрре доказали возможность восстановления замыкательной функции МК

путем «сужения» ФК [8, 11]. В 1955 году Davila et. al. предложили метод циркулярного сужения митрального отверстия посредством проведения лигатуры вокруг ФК с помощью большой иглы или специального проводника [62]. Nichols et. al. в Филадельфии потом Lillehei et. al. в Миннеаполисе, и позже, Merendino et. al. в Сиэтле предложили пликацию ФК и/или створок на уровне коммиссур чтобы устранить МН [110, 126]. В 1957 году В.И. Шумаков работал над оперативным пособием, сутью которого являлось наложение полукисетного шва ФК МК [62].

Поскольку в то время активно изучалось искусственное кровообращение (ИК) и операции на открытом сердце, Kay et. al. в 1960 году частично пересмотрели методику редукционной аннулопластики. Belcher et. al. в 1964 году предложили накладывать на заднюю часть ФК внутрипредсердные кисетные швы [34]. Так, в начале 60-х гг., дилатацию ФК корректировали путем частичного сужения окружности или симметричного уменьшения переднезаднего диаметра как опубликовал Kay et. al.

Тем не менее, пластика МК считалась не лучшим методом из-за рецидива регургитации или осложнения митральным стенозом и, что более важно, из-за потенциальных хороших результатов протезирования МК. Возрождение аннулопластики в конце 60-х гг. произошло благодаря A. Carpentier, когда он представил концепцию реконструктивной аннулопластики с лучшими отдаленными результатами, сравнимыми с протезированием МК [45]. Он предложил пришивать полужесткое ОК к ФК, чтобы восстановить его нормальную систолическую форму (переднезадний диаметр меньше медиалатерального). На основе данного принципа было предложено много методик хирургической коррекции разных поражений МК. В течение 10-ти следующих лет A. Carpentier разработал «French correction», которая включала в себя квадриангулярную резекцию ЗС, перенос нормальных хорд в зону пролапса и ремоделирующую аннулопластику [47].

Именно после публикации A. Carpentier, Duran et. al. предложили укрепить ФК гибким ОК [69], аргументируя это тем, что нормальная геометрия ФК подвергается постоянному изменению в течение сердечного цикла.

Введение методики «port-access» и внутриаортальной баллонной окклюзии в кардиохирургию благодаря Stanford Group открыло возможности миниинвазивной хирургии МК [48]. В 1998 году A. Carpentier и соавт. выполнили первую митральную вальвулопластику с помощью первого поколения хирургической системы Да Винчи (Intuitive Surgical Inc., Sunnyvale, CA, USA). В настоящее время достигнут такой технологический прогресс, что результаты эндоскопических методик сопоставимы с традиционной стернотомией. В США в 2010 году до 20 % вмешательств на МК было проведено с помощью малоинвазивных методов и с тех пор их процент увеличивается [79].

Использовать перикардиальную ткань в хирургии МК начали почти одновременно с пластикой МК. Имеются сведения об применении аутоперикарда в 1955 году в коррекции уплотнения и/или кальцификации створок при ревматической болезни сердца [158]. В 1966 году Frater et al. проводили эксперименты на клиническом применении аутоперикарда, но результаты оказались плохими, в основном из-за ретракции и кальцификации перикарда [77]. Использование других материалов, например, аутофасции или обработанного глутаральдегидом бычьего перикарда, не улучшили результаты применения биологических тканей в хирургии МК. С накоплением опыта Chauvaud et al. и A. Carpentier сообщали о хороших результатах реконструкции МК с аутоперикардом обработанным глутаральдегидом [51].

Методики пластики митрального клапана

Реконструкция МК может быть выполнена в качестве основного или дополнительного вмешательства. В качестве основного вмешательства пластика МК может выполняться изолированно или сочетаться с другими процедурами, например, с радиочастотной абляцией (РЧА), ушиванием дефекта внутрисердечных перегородок, пластикой трикуспидального клапана (плТК) или удалением ушка ЛП [39, 40, 114]. Данные вмешательства обычно не оказывают значительного влияния на результаты реконструкции и могут рассматриваться в качестве дополнений к ней. Однако, при больших операциях как протезирование

аортального клапана, АКШ и тд., реконструкция МК выполняется уже в качестве дополнительного вмешательства.

Пластика МК может быть:

а) изолированная вальвулопластика;

б) изолированная аннулопластика;

в) комбинированная (вальвулопластика+аннулопластика).

По материалу, ОК может быть:

а) синтетическое (из дакрона или ПТФЭ);

б) из ксеноперикарда;

в) из аутоперикарда.

В 2021 году Европейское Кардиологическое Общество/Европейская Ассоциация Кардио-Торакальной Хирургии (ESC/EACTS) опубликовало новые клинические рекомендации по лечению болезней клапанов сердца. Пластика МК является предпочтительной, когда отдаленные результаты благоприятные [170]**.** Показания к хирургическим вмешательствам при тяжелой первичной и хронической вторичной МН представлены в «Таблице 1» и «Таблице 2»**.**

Таблица 1 – Показания к интервенции при тяжелой первичной митральной недостаточности [170]

Класс	Показание
Класс I	Хирургическое лечение рекомендовано/показано: • симптомным пациентам с ФВЛЖ >30 % • бессимптомным пациентам с дисфункцией ЛЖ (КСР ЛЖ ≥45 мм и/или ФВЛЖ ≤ 60 %).
Класс IIa	Хирургическое лечение следует рассматривать: • у бессимптомных пациентов с сохранной функцией ЛЖ (КСР ЛЖ <45 мм и ФВ-ЛЖ >60 %) и фибрилляцией предсердий вторичной МН или легочной гипертензией (систолическое давление легочной артерии в покое >50 мм.рт.ст.) • у бессимптомных пациентов с сохранной ФВЛЖ (> 60 %), и КСР ЛЖ 40 - 44 мм, когда вероятна надежная реконструкция, риск операции низкий, пластика МК выполняется в Центре клапанной хирургии, и при наличии одной из следующих находок: «flail leaflet» или наличие значительной дилатации ЛП (индекс объема >60 мл/м^2) синусовом ритме. • у симптомных пациентов с тяжелой дисфункцией ЛЖ (ФВЛЖ <30 % и/или КСР ЛЖ >55 мм), рефрактерной к медикаментозной терапии, когда вероятность успешной пластики высокая и сопутствующих заболеваний - мало.
Класс IIb	Хирургическое лечение может рассматриваться: • протезирование МК может рассматриваться у симптомных пациентов с тяжелой дисфункцией ЛЖ (ФВЛЖ <30% и/или КСР ЛЖ > 55 мм), рефрактерной к медикаментозной терапии, когда вероятность успешной пластики низкая, сопутствующих заболеваний – мало. • транскатетерная процедура «edge-to-edge» (EtE) может рассматриваться у симптомных пациентов с тяжелой первичной МН, у которых выполняются ЭхоКГ критерии приемлемости и которые расцениваются как неоперабельные или имеющие высокий хирургический риск.

Примечания

1 КСР ЛЖ – конечно-систолический размер левого желудочка.

2 EtE – транскатетерная процедура «edge-to-edge».

Таблица 2 – Показания к вмешательству на митральном клапане при хронической вторичной митральной недостаточности [77]

Класс	Показание
Класс I	Хирургическое лечение показано пациентам с тяжелой вторичной МН, ФВЛЖ > 30 % которым планируется АКШ.
Класс IIa	Хирургическое лечение следует рассматривать у симптомных пациентов с тяжелой вторичной МН и ФВЛЖ <30%, но с возможностью реваскуляризации и доказательством жизнеспособности миокарда.
Класс IIb	Хирургическое лечение можно рассматривать: • когда реваскуляризация не показана, хирургическое лечение можно рассматривать у пациентов с тяжелой вторичной МН и ФВЛЖ >30%, которые остаются симптомными, несмотря на оптимальное медикаментозное лечение (включая CRT по показаниям) и имеют низкий хирургический риск. • когда реваскуляризация не показана, а хирургический риск не низкий, чрескожная процедура EtE может рассматриваться у пациентов с тяжелой вторичной МН и ФВЛЖ >30%, которые остаются симптомными, несмотря на оптимальное медикаментозное лечение (включая СРТ по показаниям) и имеют подходящую морфологию клапана на ЭхоКГ. • у пациентов с тяжелой вторичной МР и ФВЛЖ < 30%, которые остаются симптомными, несмотря на оптимальное медикаментозное лечение (включая СРТ по показаниям), и у которых невозможна реваскуляризация миокарда, можно рассматривать процедуру EtE или хирургическое лечение после тщательной оценки перспектив вспомогательного аппарата левого желудочка или трансплантации сердца в соответствии с индивидуальными особенностями пациента.

Примечания

1 КСР ЛЖ – конечно-систолический размер левого желудочка.

2 СРТ – сердечная ресинхронизирующая терапия.

3 EtE – транскатетерная процедура «edge-to-edge».

В связи с тем, что высокий предоперационный функциональный класс по Классификации выраженности хронической сердечной недостаточности Нью-Йоркской кардиологической ассоциации (NYHA) и КДР ЛЖ негативно влияют на отдаленную выживаемость при пластике МК, предпочтительнее как можно раньше оперировать пациентов с д-МН. Многие исследования продемонстрировали, что выживаемость и качество жизни при своевременной хирургической коррекции НМК не ниже, чем у здоровых. Сообщалось, что выживаемость при

медикаментозном лечении тяжелой НМК не превышает 27 % - 60 %, что подчеркивает преимущества хирургического лечения НМК [168].

Хотя за последние два десятилетия число восьмидесятилетних пациентов, направляемых на хирургическую коррекцию МН, постоянно увеличивается, до сих пор примерно половина этой возрастной группы не направляется на хирургическое лечение [162]. Это связано со опасением врачей за их возраст, коморбидные патологии и дисфункцию ЛЖ. Некоторые центры также предпочитают лечить эту группу пациентов с помощью транскатетерных вмешательств. Тем не менее, постепенно исчезает мнение о том, что хирургическое лечение НМК у пожилых слишком рискованно. Выжидательная тактика применяется в том случае, когда есть сомнения о переносимости открытой операции. Эта тактика требует пристального наблюдения за пациентом, чтобы безопасно отложить операцию или принять решение о проведении транскатетерные процедуры, как EtE с помощью MitralClip.

Согласно исследованию, проведенному в «University Hospitals Bristol, UK» высокий индекс массы тела (ИМТ) может быть защитным фактором у пожилых пациентов, идущих на операцию на сердце [97, 110, 138]. В этом исследовании у пациентов с высоким ИМТ после операции были низкая летальность и заболеваемость, но причина данной связи до сих пор еще не ясна. Данная статья вышла как раз в то время, когда хирурги в Англии и Уэльсе часто отказывали в операции курильщикам и пациентам с высоким ИМТ. Тот факт, что ожирение является протективным фактором для пожилых людей в контексте кардиохирургии, требует дальнейшего изучения во всех видах хирургии, чтобы в действительности определить последствия ожирения для данной группы пациентов.

«American College of Cardiology и American Heart Association (ACC и AHA)» рекомендуют выполнять реконструкцию МК в специализированных центрах, называемых «Heart Valve Centre of Excellence (CE)». Такие центры должны делать не менее 25 подобных операций на каждого хирурга в год и минимум 50 операций на больницу в год. Ежегодное количество операций у хирурга меньше 25

ассоциируется с низкой эффективностью пластики, повышением смертности в первый год и большей частотой повторных операций [52].

В соответствии с требованиями ACC и AHA, в подобном центре смертность после реконструкции МК не должна превышать 1 %, процент состоятельной реконструкции без остаточной МР должен быть больше 95 %, и более 90 % пациентов должны быть выписаны без тяжелых осложнений. Опыт оперирующего хирурга в данном случае крайне важен, так как наименьшая постоперационная заболеваемость и смертность обычно регистрируются после достижения 300 операций на МК [92].

Необходимость укрепления митрального кольца

Неотъемлемая часть всех реконструктивных операций на МК – укрепление ФК с ОК. Опорное кольцо или полукольцо ремоделирует и стабилизирует ФК для обеспечения надежности коррекции МР. Аннулопластика с синтетическим кольцом трансформирует анатомически двустворчатый МК в функционально одностворчатый МК ограничением подвижности ЗС [149]. В «Brigham and Women’s Hospital» пришли к заключению, что без имплантации ОК при коррекции миксоматозной НМК свобода от прогрессирования заболевания в течение 5 лет наблюдается только у 67 % ± 12 % пациентов [55]. Также было продемонстрировано на животных моделях, что при коррекции МН методикой EtE без ОК, в систоле увеличивает напряжение на ФК и створках, что приводит к рецидиву МР. Cohan et al. подчеркнули важность аннулопластики с ОК, сообщив о высоком риске рецидива МР при коррекции д-МН без укрепления ФК [134]. ОК не только помогает МК выдерживать давление на краях створок, но и предотвращает огромную нагрузку на хирургические швы.

Согласно A. Carpentier, ОК нужно для: восстановления размеров и формы нативного кольца, предотвращения дальнейшей дилатации нативного кольца, обеспечения функциональной поддержки ФК.

A. Carpentier создал ОК для ремоделирования ФК в его систолическую форму, так как наибольшее напряжение структуры МК испытывают именно в

систолу. Согласно его знаменитому высказыванию, “Цель реконструкции клапана в том, чтобы восстановить его нормальную функцию, а не нормальную анатомию” [149], не всегда главной целью пластики является восстановление нормальной анатомии ФК. Даже в настоящее время многие кольца устраняют МН, но уменьшают подвижность ФК.

Доказано, что вне зависимости от типа синтетического ОК, используемого для митральной аннулопластики, ФК впоследствии становится неподвижным. Два разных исследования David et al. DiBardino et al. доказали, что между жестким кольцом «Carpentier» и гибким кольцом «Duran» не было значимой разницы в уменьшении площади МК [56]. Эти же исследования показали, что после аннулопластики синтетическим кольцом ЗС становится неподвижной, а закрытие клапана происходит только благодаря передней створке (ПС), поэтому кардиохирурги старались по возможности избегать синтетических опорных колец/полуколец. В зависимости от степени исходной дилатации ФК, пластика МК на опорном синтетическом кольце (СиМА) уменьшает площадь митрального отверстия примерно до 50 %. Bolling популяризовал рестриктивную аннулопластику как хирургического лечения МН [39].

Несмотря на многолетний опыт работы с опорными кольцами/полукольцами, мнения насчет выбора наилучшего ОК до сих пор расходятся. Хотя каждый тип синтетического кольца подходит определенной патологии ФК, их выбор в большей степени зависит от предпочтений оперирующего хирурга, нежели чем от доказательной медицины. Жесткие кольца предназначены для радикального ремоделирования значительно расширенных ФК при дилатации и систолической дисфункции ЛЖ [63]. Сообщалось что гибкие кольца восстанавливают формы ФК (уменьшение окружности и площади митрального отверстия) в каждой фазе сердечного цикла [82]. Они так же обеспечивают лучшее наполнение ЛЖ кровью в диастоле.

Картина может ничем не отличаться от «Carpentier-Edwards physio ring», которое было разработано для лучшего соответствия нормальной формы ФК – «Рисунок 3» [100].



Рисунок 3 – 3D изображение нормальной геометрии фиброзного кольца – седловидная форма, П - передний, ПЛ-– переднелатеральный, ЗМ - заднемедиальный, З - задний, Ао - аорта

Не доказано, что данное ОК чем-либо превосходит другие широко используемые ОК [50]. Однако, изобретение седловидного ОК произвело фурор в обществе кардиохирургов. Было описано, что новое поколение колец лучше укрепляют ФК, при этом меньше влияя на его динамику. Считается, что использование седловидного ОК вместо плоского ОК может усилить механические преимущества аннулопластики. Помимо ограничения динамики ФК, другим недостатком СиМА являются осложнения такие, как образование паннуса, фиброз и кальцинация протеза [107]. Это происходит из-за того, что синтетические кольца для человеческого тела инородны, и, следовательно, организм пытается изолировать их.

Несмотря на то, что пластика МК на ОК обеспечивают надежность коррекции, возможен рецидив МР после успешной аннулопластики, например, при кардиомиопатии. Это доказывает, что: любое синтетическое кольцо может деформироваться с течением времени, применение ОК не полностью фиксирует интертригональное расстояние у кардиомиопатических пациентов и для эффективного сопоставления створок перегородочнолатеральный размер должен

быть уменьшен и фиксирован по длине [84]. Edward Lifesciences разработал ОК «GeoForm» для предотвращения рецидива МР при кардиомиопатической болезни МК [175].

Пластика МК применяется также и в детской кардиохирургии. Kalangos et al. в 2003 году разработал биодеградируемое ОК, которое позволило МК продолжать расти. Реконструкция МК на ОК из аутоперикарда была введено в клиническую практику благодаря Salati et al. [151]. Они применяли полоску перикарда обработанную гидральдегидом для укрепления ЗС. В некоторых исследованиях перикардиальное ОК оказывалось лучше синтетического ОК, так как сохраняло естественную подвижность ФК. Однако, публикации о пригодности аутоперикарда для аннулопластики еще противоречивы [116]. В исследовании Bevilacqua et al. Сравнивались укрепление заднего сегмента ФК с перикардиальным и с синтетическим полукольцами у пациентов д-МН с/без ИБС. В результате 30-ти дневная летальность и процент рецидива тяжелой МН были одинаковы, но в группе синтетического кольца количество повторных операций в течение 5-ти лет и рецидивов МР было ниже. Те же авторы в более раннем исследовании сообщали, что аннулопластика с перикардиальным кольцом являлась независимым фактором риска неэффективности пластики и повторной операции [124].

Аналогично, Lorusso et al. В своих исследованиях доказали, что укрепление заднего сегмента ФК при EtE реконструкции МК связана с рецидивом МН [83]. Эти исследования противоречили публикации Gillinov et al. О том, что тип ОК (биологическое или синтетическое) не влияет на надежность коррекции МН [89]. Непригодность аутоперикарда в качестве материала для аннулопластики связывали с несостоятельностью швов на ФК.

Отсутствие SAM+LVOTO при пластике МК на ОК из аутоперикарда доказывает, что перикард подходит для аннулопластики. Осложнения пластики МК на опорном синтетическом кольце (СиМА) – SAM+LVOTO обычно корректируются объемной нагрузкой ЛЖ и, если нужно, бета-блокаторами [143]. Жесткие синтетические ОК изменяют овальную форму ФК на плоскую, сужая угол пересечения между аортальной и митральной плоскостями [154]. Конечным

результатом обычно является LVOTO. Согласно исследованию Borghettia et al., СиМА с жестким кольцом приводит к ограничению подвижности ФК, особенно в диастоле, тогда как ПеМА обеспечивает лучшую его подвижность [171]. Так же ПеМА поддерживает физиологичную конфигурацию ФК и улучшает клапанно-желудочковое взаимодействие.

Еще одно преимущество аутоперикарда – его устойчивость к кальцификации. В исследованиях на повторных операциях по поводу рецидива МН не было замечено признаков кальцификации перикардиального ОК. Фиксацию перикарда перед аннулопластикой проводили раствором глутаральдегида для надежности коррекции. Как биологическая ткань, аутоперикард соответствует всем общепринятым критериям эффективной и надежной аннулопластики. Также отсутствие признаков дегенерации аутоперикарда при его применении в укреплении ФК доказывает, что аутоперикард является хорошем материалом для аннулопластики [16].

Из-за противоречивых статей о пригодности аутоперикарда в качестве материала для аннулопластики, крайне необходимо исследование, в котором четко определится роль перикарда в реконструкции МК. Подобное исследование должно положить конец всем вопросам не только о возможности применения аутоперикарда, но и об оптимальной методике его обработки.

Преимущество пластики митрального клапана на опорном кольце

Пластика МК, заменив протезирование МК, стала стандартом хирургического лечения МН, благодаря лучшим показателям отдаленной выживаемости, смертности, отсутствию тромбоэмболических осложнений, эндокардита, рецидивов МН и повторных операций [30, 118]. Реконструкция МК постепенно вытесняла его протезирование в рамках хирургии МК, начиная с 1985 года. Тем не менее, по отчетам США и Euro Heart Survey до сих пор только 44,3 % и 46,5 % соответственно, пациентам с показаниями для коррекции МН выполняли реконструкция клапана [95]. Опубликованные исследования показали, что пластика МК технически выполнима у 95 % пациентов с д-МН, 75 % пациентов с

иф-МН и у 70 % пациентов с ревматической болезнью сердца [64]. И, в связи с этим, требуется больше направлений на пластике МК, особенно пациентов с д-МН.

Превосходство пластики МК также связано с максимальным сохранением клапанных структур, которые обычно иссекаются при замене клапана. Структуросберегающие операции на МК чаше всего встречаются при д-МН. Среднеотдаленные показатели выживаемости реконструкции МК аналогичны ожидаемой выживаемости по полу и возрасту в популяции [74]. Deloche et al. сообщили об отсутствии повторных операций в течение 15-ти лет у 76 % и 93 % пациентов, перенесших пластику клапана с имплантацией ОК (Carpentier-Edwards или бычьего перикарда) по поводу ревматической и д-МН соответственно [64]. Эти результаты были подтверждены Duran, Galloway et al. В других исследованиях. Однако исследование Gillinov et al. по лечению тяжелых д-МН показало, что выживаемость больше зависит от сопутствующих заболеваний пациента, нежели чем от методики коррекции МР [85]. Это может показаться спорным, так как если болезнь МК слишком тяжелая, то клапан скорее всего не подлежит пластике и остается единственный вариант – его протезирование. Кроме того, влияние сопутствующих заболеваний на выживаемость в большей степени зависит от органов, которые поражены, и степени тяжести их поражений.

Благодаря доступности ЧПЭхоКГ пластика МК становится наиболее удобной методикой, так как с помощью интраоперационной ЧПЭхоКГ и гидравлической пробы можно проверить остаточную МР и принять необходимые меры по ее устранению. Это делает реконструкцию МК предпочтительным методом даже при сочетанных операциях на сердце, при повторных операциях на МК и у пожилых пациентов [87].

Согласно опубликованным результатам из Mayo Clinic, где проводилось исследование по пластике МК, включавшее пациентов с ИБС, она оказалась предпочтительнее нежели протезирование МК, хотя частота повторных операций была одинакова [119]. Тем не менее, в этом исследовании частота повторных операций была выше при реконструкции ПС чем при реконструкции ЗС клапана и это подтверждает тот факт, что пораженную ПС труднее восстановить. Новые

результаты этого же исследования продемонстрировали, что и у молодых, и у пожилых пациентов ожидаемая продолжительность жизни после пластики не отличаются. И, в связи с этим, пластику МК нужно проводить, руководствуясь не возрастом пациента, а патоморфологией клапана. Итак, пластику МК следует рекомендовать пожилым пациентам при наличии показаний к коррекции МН.

Исследование DiBardino et al. показало, что пластическая коррекция иф-МН менее эффективна, чем при других формах недостаточности, а пациентам после реконструкции по поводу ревматической МН часто требуется повторная операция [59]. До этого исследования A. Carpentier провел серию изолированных пластик МК при ревматической болезни сердца, показавших хорошую отдаленную выживаемость и 55 ± 25 % отсутствия повторных операций в течение 20-ти лет. Еще раньше он проводил исследование на пластике МК при д-МН и сообщал о 48% 20-ти летней выживаемости. Исследование по пластике в сочетании с другими операциями на сердце, проведенное DiBardino et al., подтвердило эффективность реконструктивных вмешательств на МК. В связи с низкой госпитальной и отдаленной летальностью (2,3 % и 7,8 % соответственно) пластика МК была признана наилучшим методом лечения болезней МК при условии, что клапан возможно реконструировать.

В лечении ИЭ МК, первый и наиболее важный шаг – иссечение инфицированных участков МК. Решение о возможности выполнения пластики принимается только после полного удаления пораженных сегментов клапана [122] «Рисунок 4».

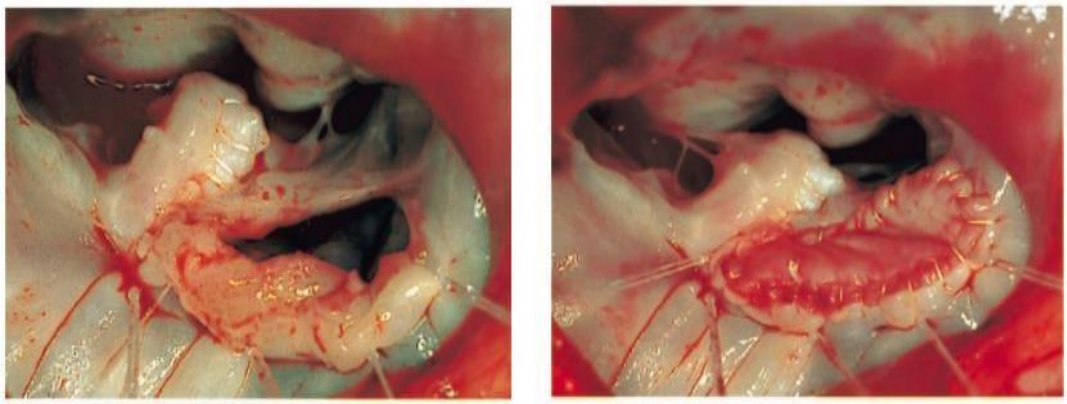

Рисунок 4 – Бактериальный эндокардит задней створки митрального клапана. Широкий дефект створки после иссечения инфицированной части. Вальвулопластика с полоской перикарда

Если после резекции пораженных ИЭ сегментов МК не подлежит реконструкции, молодым пациентам с ИЭ нативного клапана проводят замену клапана механическим протезом, пациентам старше 60-ти лет (с ИЭ любого клапана) и молодым пациентам с ИЭ протезированного клапана проводят протезирование биопротезом [120]. В 80-х годах считалось, что отсроченная коррекция МН при ИЭ приводит к необратимым структурным повреждениям, увеличению риска тромбоэмболических осложнений и послеоперационной летальности, поэтому операции в таких случаях рекомендовалось проводить как можно раньше [105]. Помимо этого, существуют исследования, которые доказали, что МН ассоциированая с острым бактериальным эндокардитом является противопоказанием для реконструктивных процедур.

Важность перикарда в пластике МК при ИЭ не может быть переоценена. Аутоперикард используется для пластики перфораций и дефектов створок после иссечения, инфицированных участков или абсцессов. Dreyfus et al. докладывали о хороших результатах применения перикарда в пластике МК при его поражении ИЭ [66]. А также и другие исследования приходили к выводам о преимуществах пластики перед протезированием при ИЭ МК [157].

Методики пластики митрального клапана

Техника пластики МК зависит от того, какие структуры клапана вовлечены в патологический процесс. МН возникает в результате поражения одной или обеих створок, сухожильных хорд, папиллярных мышц, миокарда ЛЖ или дилатации ФК. Разные патологии клапанных структур представляют разные сложности реконструкции. К примеру, как сказано выше несколько исследований показали, что пластика ЗС обычно проходит проще и лучше, чем пластика ПС.

A. Carpentier предложил методику «French Correction», которая заключалась в резекции ЗС и скользящей пластике при д-МН, чтобы не допустить SAM+LVOTO. Систолическое движение ПС может оказаться серьезным последствием пластики несмотря на то, что менее 10 % пластик для д-МН осложняются SAM+LVOTO [42]. Риск возникновения систолического движения ПС выше в том случае, если точка кооптации створок расположена близко к межжелудочковой перегородке. Чтобы этого избежать, A. Carpentier предложил выполнить резекцию пролабируемого сегмента вместо пликации створки [47]. Триангулярная резекция делается, как правило, при ограниченном пролапсе ПС или ЗС, а квадриангулярная – при обширном пролапсе ЗС. В большинстве случаев чрезмерного разрастания створок выполняется не только аннулопластика, но и скользящая резекция створок с аннулопластикой. Это усложняет процесс реконструкции клапана, поэтому хирурги часто избегают подобной тактики [153]. Замена МК рассматривается в качестве альтернативы пластики МК при тяжелых патологиях створок.

Методика Alfieri EtE превращает митральное отверстие в двух-просветное отверстие. Данный метод был предложен в качестве упрощенной процедуры коррекции НМК в основном при поражении ПС, но иногда он используется при пролапсе обеих створок. EtE демонстрировал превосходные результаты в предотвращении SAM+LVOTO, но, когда применялась в качестве процедуры «спасения» при тяжелом пролапсе МК, результаты не были столь обнадеживающими [41]. В большинстве больниц EtE проводится одновременно с аннулопластикой. Рекомендована выполнять EtE на ОК из-за высокого давления,

которое подействует на МК с двойным отверстием как в систолу, так и в диастолу. Без опоры ФК риск рецидива МН в течение 3-х лет после пластики составляет в среднем 11 %, у пациентов с кальцификацией ФК – 23 % и у пациентов без кальцификации – 5 % [37]. Превращение одиночного отверстия МК в двойное ассоциируют с развитием стеноза МК и фиброза его створок. Очевидно, что данный метод нарушает один из фундаментальных принципов пластики МК – сохранение подвижности створок.

При дегенеративных и врожденных болезнях МК с удлинением сухожильных хорд проводят их укорочение. Gillinov et al. вначале сообщал о плохих результатах этого вмешательства, а затем о том, что у 89 % пациентов наблюдалась отдаленная надежность коррекции МН [85]. В исследовании DiBardino et al. у 11 % пациентов был рецидив 3+ / 4+ МР в течение 1-го года после укорочения хорд [41]. До сих пор еще существует скептицизм относительно возможности укорочения хорд. Этот метод применяется не столь широко в качестве реконструкции МК из-за возможности отрыва в месте прикрепления хорд к папиллярным мышцам.

Транспозиция хорд и фиксация створок на вторичных хордах были введены в хирургию МК для лечения отрыва хорд с пролапсом ПС [46]. Большинство данных операций включали перенос третичных или вторичных хорд на позицию первичных или резекцию хорд ЗС и прикрепление их к пролабируемым сегментам ПС. Duran первым предложил транспозицию хорд методикой «flip-over», когда пролабирован только один сегмент ПС [68]. Принцип методики заключался в том, чтобы прикрепить пролабирующую часть ПС к соответствующей части ЗС, отсоединить последнюю и реконструировать ЗС, как в стандартной квадриангулярной резекции. Dreyfus et al. также предложил упрощение методики «пластики папиллярных мышц» при пролапсе ПС, возникающем вторично удлиненным хордам, путем перемещения передних головок папиллярных мышц в полость желудочков [67]. Транспозиция хорд заменяется имплантацией синтетических хорд, но все еще используется в некоторых кардиохирургических центрах.

После внедрения «French Correction» в хирургию МК, следующим важным шагом была имплантация искусственных хорд из ПТФЭ [61]. David и Frater использовали этот материал для создания искусственных хорд при замене удлиненных или оторванных хорд. Благодаря своим биомеханическим свойствам, ПТФЕ надежен, легко подвергается эндотелизации и не кальцинируется [103]. Возникавшие ранее опасения насчет вторичного отрыва или тромбоэмболических осложнений были развеяны с накоплением опыта в этой области.

В своих исследованиях Duebener et al. доказали, что замена хорд возможна даже при пролапсе ЗС / ПС с кальцификацией ФК. В случае кальцификации заднего сегмента ФК, замена хорд оказалась безопаснее, чем иссечение ЗС со скользящей вальвулопластикой [104]. Perier предлагал использовать только искусственные хорды в коррекции ограниченного пролапса ЗС без резекции створки [135]. Когда обширный пролапс ЗС / ПС не корректируется квадриангулярной резекцией створки со сужением ФК, хирург оценивает створки на возможность имплантации хорд. В случае, когда пролапс не поддается коррекции путем имплантации хорд, применяют протезирование клапана.

Методика «mural annulus shortening suture» (MASS) была описана в 1990 году Frate и Sisto в качестве модификации аннулопластики по Paneth-Burr [113]. При MASS возможно травмировать огибающую артерию, что приведет к ишемии миокарда [140]. Еще причиной ишемии миокарда может быть воздушная эмболия во время гидравлической пробы. Несмотря на то, что только у 83,2 % пациентов было зафиксировано отсутствие рецидива значимой МР в течении 6-ти лет после процедуры MASS. Aybek et al. В своем исследовании выступали в поддержку MASS [167].

Комиссуротомия выполняется для освобождения створок МК при IIIа типе МР особенно у больных ревматической НМК. В большинстве случаев она выполняется с пластической процедурой.

Подход “respect rather than resect” принят многими кардиохирургами. Основной целью данного метода является сохранение клапанных структур. В эту категорию попадают все створкосохранящие методы реконструкции МК. Створки

играют важную роль в функционировании МК, поэтому лучше сохранять их полностью, если это не мешает нормальному сопоставлению. Например, пролапс МК при разрастании ЗС устраняется погружением ее свободного края в полость ЛЖ. Также существует техника латерального переноса средней части (P2) ЗС, при которой пролабируемый P2 сегмент пришивается к сегменту P1.

Транскатетерный EtE с помощью MitralClip применяется у пожилых пациентов с тяжелыми сопутствующими заболеваниями. Безопасность и эффективность MitralClip были подтверждены в исследованиях «EVEREST и EVEREST II» [76]. Тем не менее, все еще имеются сомнения относительно надежности коррекции МН, так как EtE не включает укрепления ФК. И также транскатетерный EtE может осложниться митральным стенозом.

Система NeoChord имплантирует искусственные хорды на работающем сердце через малую левостороннюю торакотомию [32]. В исследовании «transapical artificial chordae tendineae TACT» тестируются безопасность и обоснованность применения NeoChord в клинической практике [156].

Для лечения иф-МН Hvass et al. предложили сближать две группы папиллярных мышц путем затягивания трубки из Gore-Tex вокруг них [94]. Были предложены и другие подобные операции: внутрисердечная репозиция папиллярных мышц, прямая аппроксимация обеих групп папиллярных мышц или их концов к ФК [169]. Также для коррекции МН при ДКМП возможно использование девайса Acorn CorCap, который продемонстрировал низкий уровень операционной летальности (1,6 %), улучшение качества жизни и обратное ремоделирование ЛЖ [25, 100].

«Carillon Mitral Contour System (MCS)», разработана компанией Cardiac dimensions Inc. Она размещается в коронарном синусе чтобы оказывать давление на заднюю створку МК, улучшая коаптацию створок [76]. К сожалению, коронарный синус не всегда расположен близко к задней части МК, его положение относительно ЗС может варьироваться [108]. Иногда огибающая артерия или ее ветви проходит между МК и коронарным синусом и, следовательно, подвергаться сдавлению. Помимо этого, при хронической иф-МН коронарный синус и ЗС

находятся дальше друг от друга из-за ремоделирования миокарда, уменьшая вероятность успешной имплантации MCS [53].

Наряду с технологическим прогрессом появились методики магнитного (MiCardia Corp, Irvine, Calif) и термического (Quantum Corp, Irvine, Calif) сужения МК. Девайс Mitralign сделан компанией «Mitralign Inc, Tewksbury, Mass» является одним из них. Система Ample Medical's PS3 от «Ample Medical Inc, Foster City, Calif.» через межпредсердную перегородку и фиксирует P2 сегмент к перегородке [38].

Mess et al. Исследовали лечение МН с помощью трансплантации клеток [112]. Они продемонстрировали на овцах, что трансплантация клеток для лечения иф-МН способствует обратному ремоделированию миокарда желудочков, что в определенной степени уменьшает тяжесть МН.

Все новейшие методики менее инвазивны, но ни одна из них не доказала своих преимуществ в отдаленных результатах. Тем не менее, они могут быть предпочтительны в определенной группе пациентов. Очевидный недостаток мини-инвазивных процедур заключается в отсутствии аннулопластики, так как крайне важно укрепить МК непосредственно после вальвулопластики. Исследования безопасности и эффективности этих новых методов сомнительны, поэтому они не столь широко принимаются в многих центрах. Большинству из новейших методов еще предстоит пройти долгий путь до доказательств своей ценности.

Пластика митрального клапана на опорном кольце из аутоперикарда

Исследования по митральной аннулопластике были сосредоточены в основном на применении синтетических ОК. Пригодность аутоперикарда для укрепления ФК не привлекла достаточного внимания, главным образом из-за того, что еще недостаточно исследований проведены в этой области, а уже проведенные сомнительны. Кроме того, рост рынка синтетических колец наносит большой удар перспективам хороших исследований и широкого применения перикарда в хирургии МК [13]. Имеющиеся исследования касаются его применения в реконструкции створок, задней аннулопластике, пластике аневризмы стенки желудочков и для гемостаза в анастомозе коронарных артерий, а также при

протезировании корня аорты. Благодаря своей надежности, перикард также используется в качестве внутрижелудочковой заплаты для предотвращения разрыва ЛЖ после декальцинации единым блоком [60].

Если МН связана с поражением створок, выбор методики реконструкции зависит от количества неповрежденных сегментов, оставшихся после иссечения участков створок. Чтобы в таких случаях выполнить пластику МК, применяется заплата из аутоперикарда для реконструкции иссеченной створки [173]. Ng et al. отметили, что аутоперикард, обработанный глутаральдегидом – очень удобный материал для реконструктивных вмешательств на МК благодаря его доступности, простоты использования и эластичности. Тем не менее, некоторые исследования не рекомендуют использовать свежий необработанный аутоперикарда из-за возможности его фиброза, потери эластичности, дегенеративных изменений и развития эндокардита [126]. Scrofani et al. в исследовании по ремоделированию МК после аннулопластики на опорном полукольце из обработанного глутаральдегидом аутоперикарда сообщали, что во время повторной операции все полукольца из перикарда были полностью эндотелизированы и неотличимы от эндокарда предсердий. За исключением случаев ниф-МН (при дилатации ФК), аннулопластика выполняется только после вальвулопластики. Опубликованы хорошие отдаленные результаты аннулопластики с перикардиальным полукольцом [180].

Обработка аутоперикарда для подготовки опорного кольца

Существует много рекомендаций по технике обработки перикарда перед его использованием в реконструкции МК. Некоторые исследователи считают, что обработка перикарда усиливает его устойчивость к кальцификации и повышает надежность реконструкции, другие же относятся к этому скептически. Есть публикации, описывающие, что альдегид непосредственно связан с минерализацией биологической ткани посредством внутри- и межмолекулярных связей коллагена [36]. Считается, что глутаральдегид провоцирует гибель клеток соединительной ткани биопротеза, приводя к нарушению регуляции транспортировки кальция через мембраны и способствуя отложению кальция в

клетках [155]. В связи с этим в качестве альтернативы были предложены 2-аминоолеиновая кислота, додецилсульфат натрия и дифосфонаты. Тем не менее, глутаральдегид до сих пор остается главным реагентом для фиксации перикарда. В 90-х годах Chauvaud et al. Сообщали об успешных реконструкциях МК на ОК с использованием аутоперикарда, после его обработки на 15 минут в глутаральдегиде [176]. Однако некоторые врачи рекомендуют обработать перикард с глутаральдегидом от 15-ти до 60-ти минут, чтобы повысить его прочность. При сравнении фиксации перикарда с помощью глутаральдегида и No-React, ткани, обработанные No-React, значительно медленнее кальцинировались [26].

Ранее сообщалось, что фиксация соединительной ткани глутаральдегидом замедляет биодеградацию, сохраняет анатомическую структуру, обеспечивает прочность коллагеновых волокон, делает ткань биосовместимой и атромбогенной. Глутаральдегид сохраняет механические свойства фибриллярной сети коллагена, делая ткани подходящими для использования в качестве биопротеза [96]. Как показывали в клинической практике, обработанный глутаральдегидом перикард прост в использовании, устойчив к ретракции и дегенерации.

В своем исследовании аннулопластики МК у детей Walter et al. рекомендовали использовать необработанный аутоперикард, чтобы сохранить его гибкость. Они описывали, что необработанный аутоперикард легко соответствует нормальному строению клапана и поддерживает физиологическое движение ФК, оказываясь при этом не менее надежным, чем обработанный аутоперикард [136]. Они же ссылались на отсутствие тромбогенности и кальцификации при повторных операциях в качестве доказательства безопасности и надежности необработанного перикарда. По некоторым данным, глутаральдегид может вызывать кальциноз тканей, однако это противоречит исследованию, в котором было продемонстрировано отсутствие кальцинации на заплате из глутральдегида в течение 19-ти лет [179].

Ксеноперикард также может являться источником ОК для аннулопластики, но обычно не используется в кардиохирургии из-за его антигенности и риска передачи инфекционных заболеваний, таких как ВИЧ. Возможно применение

ксеноперикарда (и даже гетероперикарда) при повторных операциях, когда оставшийся перикард невозможно использовать.

В педиатрии аннулопластика задней части ФК с необработанным аутоперикардом стабилизирует ФК, обеспечивает его подвижность, позволяя клапану расти и изменяться в соответствии с возрастом [136]. Мнения по поводу пригодности аутоперикарда в реконструкции МК при кальцификации ФК или остром ИЭ различаются. Некоторые авторы выступают против его использования из-за риска реинфекции тем же самым микроорганизмом другие же пишут о его пригодности [60, 126].

Усиливающееся требование в уменьшении стоимости лечения мотивирует врачей предлагать экономически эффективные методы лечения. Реваскуляризация миокарда занимает лидирующую позицию в этой области благодаря тщательному сравнению стоимости различных методов при различных ситуациях. К сожалению, в хирургии клапанов все еще устроено не так.

Несмотря на то, что операции по поводу МН были тщательно изучены, экономическому аспекту уделялось мало внимания. Отсутствует информация о непосредственных, среднеотдаленных и отдаленных расходах относительно клинических результатов при той или иной методике лечения. В 10-ти летнем исследовании Beresniak et al. [35] показали, что средняя стоимость пластики МК ниже, чем протезирование биологическим или механическим протезом (€ 31 414 против € 35 501 и € 38 499, соответственно). Более низкая стоимость пластики МК может быть связана с отсутствием имплантации девайса, антикоагулянтной терапии и лечения осложнений, связанных с протезированием.

Сравнение ПеМА и СиМА с точки зрения стоимости, несомненно, даст в точности такой же результат, так как аутоперикард абсолютно бесплатен, а синтетическое кольцо / полукольцо стоит примерно $ 600. Экономически эффективный метод пластики должен быть надежным и не требовать повторных операций. Идея о том, что ПеМА минимально влияет на динамику МК, улучшает

функцию ЛЖ и способствует обратному ремоделированию миокарда, делает ее экономически эффективным вариантом.

1.4 Причины несостоятельности пластики митрального клапана

К факторам риска неэффективности пластики МК относят: прогрессирующие миксоматозные изменения створок, операции по укорочению хорд, вальвулопластика без аннулопластики, остаточная регургитация после пластики, обширный ИМ, III или IV функциональный класс по NYHA и дополнительные процедуры на сердце. Смертность после повторной реконструкции МК составляет примерно 8,6 % [31, 86].

El Asmar et al. В обзоре поздних повторных операций у 72 пациентов предположили, что несостоятельность пластики можно разделить на хирургическую и клапанную [71]. Позднее, в 1997 году, Gillinov et al. Интраоперационно определили две причины несостоятельности пластики [86]:

1. Связанные с методикой операции (методика-связанные);
2. Связанные с патологией клапана (клапан-связанные).

Те же авторы определили, что методика-связанная неэффективность пластики, может быть ассоциирована с разрывом укороченных хорд в месте их прикрепления к папиллярным мышцам, разрушением швов на ОК или створках, с первоначально неполноценной пластикой. С другой стороны, клапан-связанными причинами могут быть: прогрессирование патологии клапана, эндокардит и постоперационная ретракция створок. Они сообщали, что при повторных пластиках среди пациентов с д-МН, 70 % несостоятельности связаны с методикой, а при ревматической НМК 87 % были связаны с клапанной патологией. Следовательно, методика-связанная несостоятельность преобладает у пациентов с д-МН, а клапан-связанная – у пациентов с ревматической НМК. Средний интервал между первичной пластикой и повторной операцией при методика-связанной несостоятельности, был 12,8 ± 3,2 мес., а при клапан-связанной несостоятельности

22,5 ± 4,5 мес. Очевидно, что интервал между пластикой и повторной операцией при д-МН был короче.

Интервал между первоначальной пластикой и повторной операцией короче при методика-связанной несостоятельности, так как симптомы при этом манифестируют раньше. Кроме того, Duran, Deloche, Carpentier и другие считали, что повторные операции при ревматической НМК проводятся в основном из-за прогрессирования заболевания [64, 70, 71, 108]. После пластики для ревматической болезни МК требуется активное наблюдение в послеоперационном периоде, потому что риск рецидива МР достаточно велик [8]. Пластика МК при иф-МН на фоне большего очага ИМ не рекомендуется из-за высокого риска рецидива МР и смертности.

Какой должна быть повторная операция при рецидиве МН после реконструкции: повторная пластика или протезирование? По данному вопросу существуют разные мнения. Есть мнения, что повторной операцией должно быть протезирование [128]. Принимая во внимание, что есть разные причины несостоятельности пластики, стандартной методики повторной операции быть не должно. Выбор методики должен быть основан на конкретной ситуации, которую хирург должен оценить и определить какая процедура подходит.

ГЛАВА 2. МАТЕРИАЛЫ И МЕТОДЫ

2.1 Протокол исследования

Исследовательская работа выполнена на базе кардиохирургического центра «Национальный медицинский исследовательский центр высоких медицинских технологий – Центральный военный клинический госпиталь имени А.А. Вишневского» Минобороны России (НМИЦ ВМТ им. А.А. Вишневского). Дизайн исследования – одноцентровое, проспективное, рандомизированное исследование. Рандомизация проводилась методом конвертов. В соответствии с критериями включения и исключения в исследование включены 110 пациентов, которым в период с декабря 2017 г. по декабрь 2020 г. была выполнена реконструкция МК с аннулопластикой.

Критерии включения: в исследование включены пациенты с д-МН, иф-МН, ниф-МН этиологии.

Критерии исключения: из исследования были исключены пациенты с пороками клапанов, требующих их замену (протезирование), активным ИЭ, ревматической болезнью сердца, а также кардиохирургической операцией в анамнезе.

Все пациенты давали добровольное информированное согласие на участие в исследовании.

Пациенты методом конвертов рандомизированы на две группы в зависимости от вида ОК для аннулопластики: 1 группа ПеМА (n = 55 пациентов) – пластика МК на ОК из аутоперикарда, 2 группа СиМА (n = 55 пациентов) – пластика МК на опорном полужестком синтетическом кольце (Carpentier-Edwards Physio ring).

В предоперационном периоде всем пациентам выполнялось общеклиническое обследование, электрокардиография (ЭКГ), рентгенографическое исследование органов грудной клетки, трансторакальная

ЭхоКГ и ЧПЭхоКГ по разработанному протоколу, коронарография (при наличии ИБС), а при необходимости катетеризация полостей сердца.

Наблюдали непосредственные (перед выпиской), средне-отдаленные (через 1 год), отдаленные результаты (через 3 года).

На госпитальном этапе, через 1 год и 3 года после вмешательства, результаты операции оценили с помощью ЭКГ, рентгенографии органов грудной клетки, трансторакальной ЭхоКГ и ЧПЭхоКГ по разработанному протоколу.

Проведен анализ распределения пациентов по этиологии НМК (д-МН, иф-МН, ниф-МН). Проводился анализ исходных клинико-функциональных характеристик пациентов по таким показателям как пол, возраст, ИМТ, хроническая сердечная недостаточность по NYHA ≥ III класс, уровень креатинина, длительно персистирующая ФП, недостаточность ТК, наличие дефекта межпредсердной перегородки, хроническая обструктивная болезнь легких, сахарный диабет, артериальная гипертензия, дисфункция щитовидной железы, транзиторная ишемическая атака (ТИА) в анамнезе, мочекаменная болезнь, язвенная болезнь, желчнокаменная болезнь. Проводился анализ параметров ЭхоКГ исследования.

Анализ непосредственных результатов оперативного лечения был основан на оценке и сравнении таких показателей, как время ИК, время пережатия аорты, длительность операции, уровень гемоглобина и гематокрита. Кроме того, проведена оценка и сравнение длительности тонической поддержки, длительности ИВЛ, длительности пребывания пациентов в отделении реанимации, осложнений оперативного лечения (ИМ, пароксизмальная или остаточная ФП, синусовая брадикардия, атриовентрикулярная блокада, транзиторная SAM+LVOTO, транзиторная ТИА, медиастинит, гемоторакс, пневмоторакс и летальность), сроки госпитализации. Проводился анализ параметров ЭхоКГ исследования.

Оценка средне-отдаленных (1 год) результатов и отдаленных (3 года) заключалась как, в оценке клинико-функциональных характеристик, включая функциональный класс по NYHA, рецидив МР ≥ 2 +, кальциноз ФК МК, летальности, так и данных ЭхоКГ исследования с оценкой морфометрических

характеристик МК и параметров ФК МК. Выполнялся анализ кумулятивных кривых выживаемости и оценка факторов риска летальности в отдаленном периоде.

2.2 Клиническая характеристика пациентов

В исследование вошло 110 пациентов с НМК. У всех пациентов, включенных в исследование (в 100% случаев, n = 110) была выполнена реконструкция МК с аннулопластикой.

Распределение пациентов по этиологии НМК представлено на «Рисунке 5».

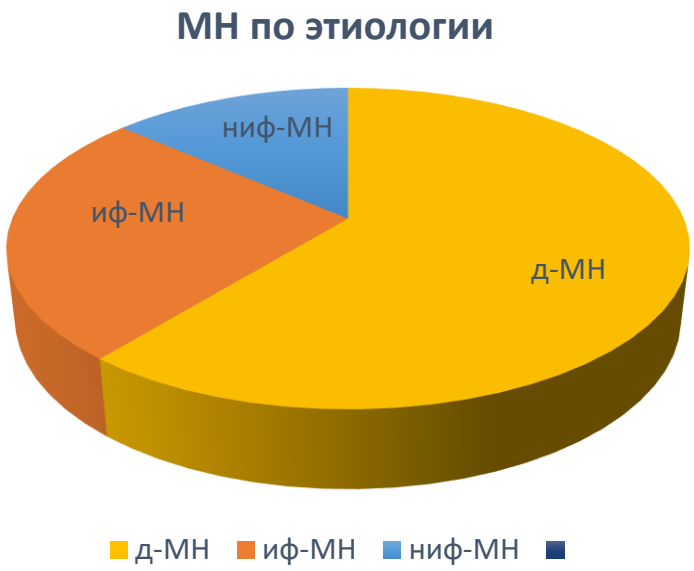

Рисунок 5 – Диаграмма распределения пациентов по этиологии недостаточности митрального клапана

По этиологии НМК из 110 пациентов, включенных в исследование у 67 (60,9%) пациентов, была дМН, у 28 (25,5 %) пациентов – ифМН и у 15 (13,6 %) пациентов – нифМН.

Общая исходная клинико-функциональная характеристика пациентов представлена в «Таблице 3».

Таблица 3 – Исходная клинико-функциональная характеристика пациентов

Параметр	Значение (n = 110)
Мужчин, n (%)	84 (76,4)
Возраст, лет	58,7 ± 6,6
Вес, кг	84,7 ± 11,2
ХСН по NYHA, ≥ III класс, n (%)	60 (54,5)
Уровень креатинина, ммоль/л	84,1 ± 07
Длительно персистирующая ФП, n (%)	5 (4,5)
Недостаточность ТК, n (%)	6 (5,5)
ДМПП, n (%)	4 (3,6)
ХОБЛ, n (%)	3 (2,7)
Сахарный диабет, n (%)	3 (2,7)
Артериальная гипертензия, n (%)	22 (20,0)
Дисфункция щитовидной железы, n (%)	5 (4,5)
ТИА в анамнезе, n (%)	2 (1,8)
Мочекаменная болезнь, n (%)	2 (1,8)
Язвенная болезнь, n (%)	4 (2,6)
Желчнокаменная болезнь, n (%)	2 (1,8)

П р и м е ч а н и я

1 ХСН – хроническая сердечная недостаточность.

2 ДМПП – дефект межпредсердной перегородки.

3 ХОБЛ – хроническая обструктивная болезнь легких.

Проведен анализ сопоставимости 1 (ПеМА) группы и 2 (СиМА) группы пациентов по этиологии НМК «Таблице 4».

Таблица 4 – Сравнительная исходная характеристика пациентов с пластикой митрального клапана на перикардиальном и синтетическом опорных кольцах в зависимости от этиологии недостаточности митрального клапана

Параметр	1 группа (ПеМА), n = 55	2 группа (СиМА), n = 55	p (значение)
дМН, n (%)	30 (54,5)	37 (67,3)	0,212
ифМН, n (%)	18 (32,7)	10 (18,2)	0,117
нифМН, n (%)	7(12,7)	8 (14,5)	0,613

Сравнительная характеристиска сопоставимости по основным клинико-функциональным характеристикам 1 (ПеМА) и 2 групп (СиМА) представлены в «Таблице 5».

Таблица 5 – Сравнительная исходная клинико-функциональная характеристика пациентов с пластикой митрального клапана на аутоперикардиальном и синтетическом опорных кольцах

Параметр	1 группа (ПеМА), n = 55	2 группа (СиМА), n = 55	p (значение)
Мужчин, n (%)	40 (72,7)	44 (80,8)	0,431
Возраст, лет	59,6 ± 8,8	62,8 ± 9,5	0,064
Вес, кг	84,9 ± 11,6	85,8 ± 9,2	0,733
ХСН по NYHA, ≥III класс, n (%)	27 (49,1)	33 (60)	0,343
Уровень креатинина, ммоль/л	86,1 ± 14	83,2 ± 12,3	0,432
Длительно персистирующая ФП, n (%)	3 (5,5)	2 (3,6)	0,161
Недостаточность ТК, n (%)	3 (5,5)	3 (5,5)	0,640
ДМПП, n (%)	2 (3,6)	2 (3,6)	0,260
ХОБЛ, n (%)	2 (3,6)	1 (1,8)	0,742
Сахарный диабет, n (%)	1 (1,8)	2 (3,6)	0,611
Артериальная гипертензия, n (%)	13 (23,6)	9 (16,4)	0,460
Дисфункция щитовидной железы, n (%)	3 (5,5)	2 (3,6)	0,160
ТИА в анамнезе, n (%)	1 (1,8)	1 (1,8)	0,750
Мочекаменная болезнь, n (%)	1 (1,8)	1 (1,8)	0,750
Язвенная болезнь, n (%)	1 (1,8)	3 (5,5)	0,381
Желчнокаменная болезнь, n (%)	2 (3,6)	0 (0)	0,511

Примечания

1 ХСН – хроническая сердечная недостаточность.

2 ДМПП – дефект межпредсердной перегородки.

3 ХОБЛ – хроническая обструктивная болезнь легких.

Полученные данные демонстрируют отсутствие между группами значимых отличий, группы сопоставимы по этиологическим причинам НМК и исходным клинико-функциональным характеристикам.

2.3 Методы исследования

Всем пациентам выполняли стандартные инструментальные обследования: ЭКГ, рентгенографию органов грудной клетки, по разработанному протоколу трансторакальную ЭхоКГ и ЧПЭхоКГ (при необходимости уточняющей диагностики МК), коронарографию (при наличии ИБС), а при необходимости катетеризацию полостей сердца.

ЭКГ регистрировалось в 12-ти стандартных отведениях с анализом нарушений ритма сердца и проводимости, очаговых изменений миокарда.

Также выполняли предоперационное рентгенографическое исследование органов грудной клетки в двух стандартных проекциях: переднезадней, боковой для исключения воспалительных процессов.

Всем пациентам проводили коронарографию, при которой анализировали гемодинамически значимые проксимальные поражения ствола левой коронарной артерии и/или основных коронарных артерий с сужениями на 75 % и более и состояние дистального русла.

С помощью ЭхоКГ изучали морфологические, функциональные, гемодинамические изменения клапанных структур, механизм МР и определяли показания для хирургического лечения. С помощью 3D-ЭхоКГ и Speckle tracking визуализировали и оценивали МК и ЛЖ в реальном времени.

Трансторакальная ЭхоКГ (выполнялась с помощью аппарата Philips ie33 Matrix. ЧПЭхоКГ - с помощью аппарата Philips CX50 Ultrasound Systems.

Трансторакальную ЭхоКГ выполняли в предоперационном периоде, перед выпиской, а также через 1 и 3 года после операции. Во время операции всем пациентам выполняли ЧПЭхоКГ в 2D и 3D режимах.

При трансторакальном ЭхоКГ исследовании по разработанному протоколу оценивались следующие показатели: наличие дефекта межпредсердной

перегородки, конечно-диастолический диаметр (КДД) ЛЖ (мм), конечно-систолический диаметр (КСД) ЛЖ (мм), конечно-диастолический объем (КДО) ЛЖ (мл), конечно-систолический (КСО) ЛЖ (мл), ФВЛЖ по Simpson (%), ТМГД (мм.рт.ст.), диаметр ЛП (мм), передне-задний размер ФК МК (мм), степень НМК (выраженная, умеренная, незначительная), Vena Contracta (мм), MR Radius (см), MR ERO (см^2), MR Fraction (%), наличие и степень ТК (выраженная, умеренная, незначительная), SAM и LVOTO. Степень МН оценивалась как с помощью полуколичественных, так и количественных результатов.

Интраоперационно (ЧПЭхоКГ) дополнительно проводилась оценка параметров ФК МК и коаптации площади - «Таблица 6» и «Таблица 7».

Таблица 6 – Описание параметров фиброзного кольца митрального клапана [11, 58, 114]

Показатель	Значение
DAP	переднезадний диаметр ФК: который является расстоянием от аортального клапана до ФК ЗС МК.
DIAP	переднелатеральный-заднемедиальный диаметр ФК: представляющий межкомиссуральное расстояние.
C3D	периметр (окружность) ФК.
A2D	площадь ФК в плоскости проекции.
H	высота ФК: расстояние между самой высокой и самой низкой точками кольца, относительно плоскости, проведенной через кольцо.
AHCVP	уровень высоты кольца подсчитан в процентах, для отражения трехмерной структуры кольца. Более высокое значение этого показателя определяет более трехмерную форму кольца, т.е. седловидную. По данным ЭхоКГ нормальный размер ФК составляет 7-11 см

Таблица 7 – Описание параметров створок митрального клапана и коаптации площади [11]

Показатель	Значение
A3DE Ant	Параметр ПС
A3DE Post	Параметр ЗС
V tent	объем тентинга створок- объем геометрической фигуры, который образуется во время систолы поверхностью створок и плоскостью ФК
V prol	объем пролапса створок - объем геометрической фигуры, который образуется при систоле поверхностью пролабирующей створки и плоскостью ФК высота тентинга створок (H tent) или высота натяжения створок (также высота коаптации)- которая является расстояние от плоскости ФК до точки коаптации
H prol	пролапс тентинга створок или высота пролапса створок: передней створки (L3DE A2) и задней створки (L3DE P2)
Theta Ant	угол передней створки - угол, образованный между плоскостью ФК и ПС
Theta Post	угол ЗС - угол, образованный между плоскостью ФК и ЗС
Theta NPA	неплоскостной угол створок – это угол образованный ПС и ЗС
L2DAIP	длина дуги переднелатеральной-заднемедиальной коаптации – длина коаптации между ПС и ЗС в плоскости проекции
Theta	митрально-аортальный угол, образованный фиброзными кольцами аортального и МК

При ЧПЭхоКГ оценивали наличие МР и определяли градацию МР «Рисунок 6», «Рисунок 7».

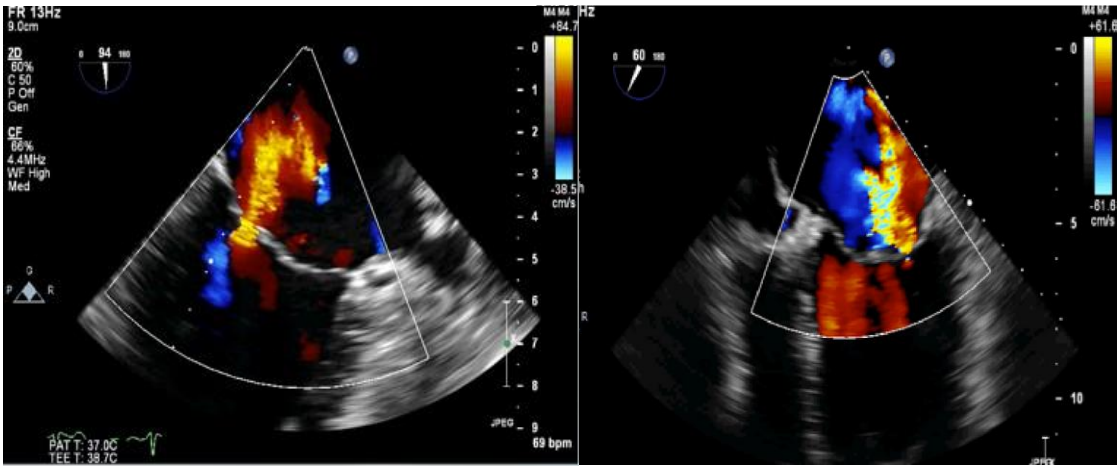

Рисунок 6 – Оценка недостаточности митрального клапана с помощью ЧПЭхоКГ с цветным допплером

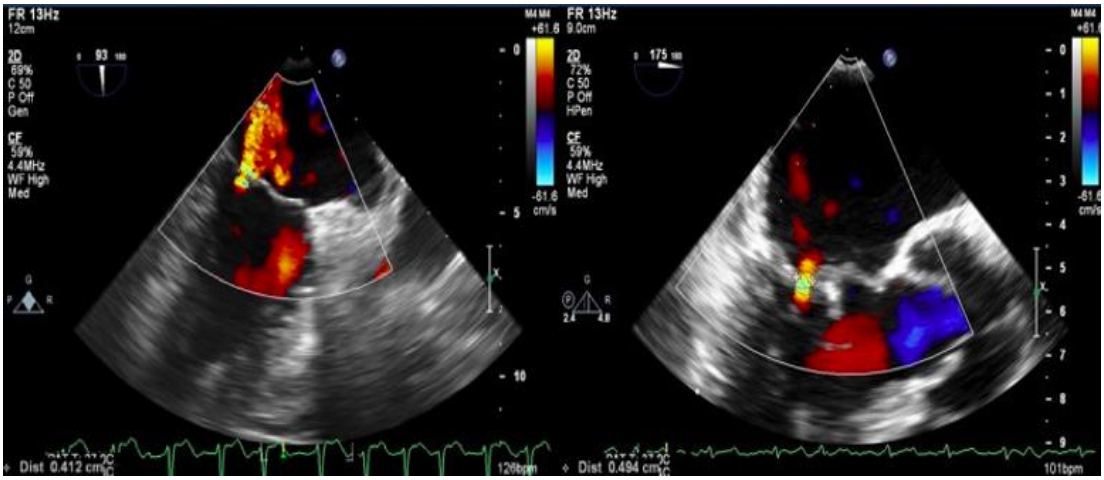

Рисунок 7 – Оценка недостаточности митрального клапана с помощью ЧПЭхоКГ с цветным доплером. Оценка проксимальной струи регургитации, перешейка регургитации

С помощью данных 3D-ЧПЭхоКГ дополнительно выполняли морфометрический анализ и построение модели МК.

На 3D-ЧПЭхоКГ определяли референтные точки, проводили трассировки створок – «Рисунок 8», «Рисунок 9».

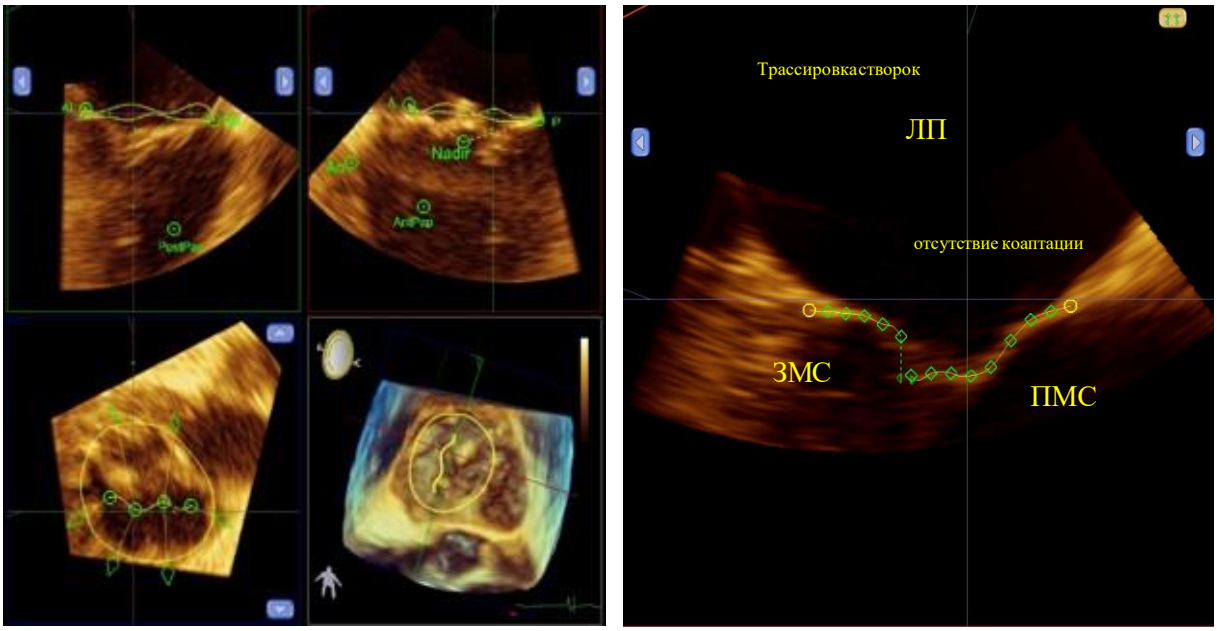

Рисунок 8 – 3D-ЧПЭхоКГ. Определение референтных точек. Трассирование / моделирование створок. AL – anterolateral (переднелатеральная), PL – posteromedial (заднемедиальная), A – anterior (передняя), P – posterior (задняя), Ao – aorta, Nadir – самая низкая часть фиброзного кольца, AntPap – передлатеральная мышца, PostPap – заднемедиальная мышца

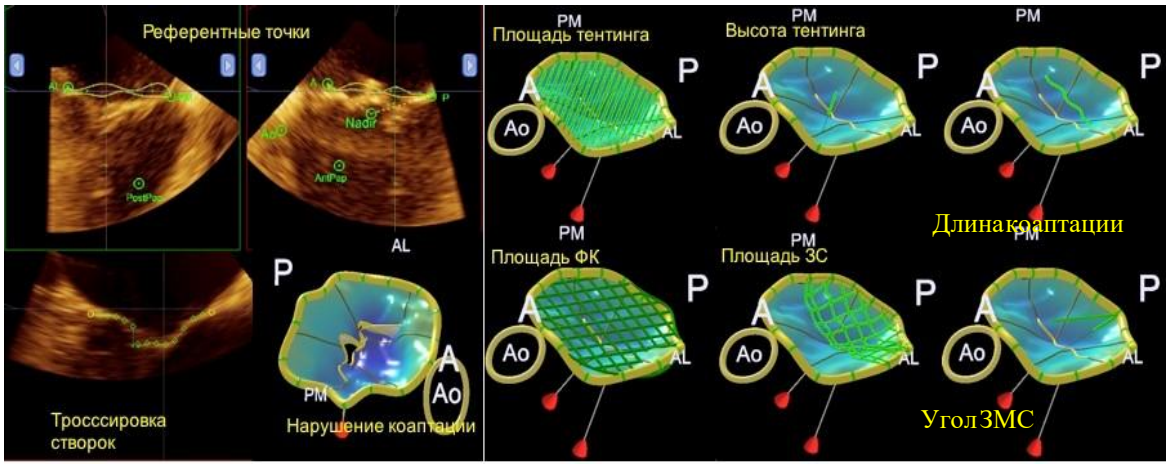

Рисунок 9 – 3D-ЧПЭхоКГ. Определение референтных точек. Трассирование / моделирование створок. AL – anterolateral (переднелатеральная), PL – posteriomedial (заднемедиальная), A – anterior (передняя), P – posterior (задняя), Ao – aorta, Nadir – самая низкая часть фиброзного кольца, AntPap – передлатеральная мышца, PostPap – заднемедиальная мышца

Пред-, интра- и послеоперационная ЭхоКГ и ЧПЭхоКГ выполнялись одним исследователем, для исключения погрешностей.

Предоперационная трансторакальная ЭхоКГ показала, что 90,0 % пациентов имели дилатацию левых отделов сердца: КДД ЛЖ и диаметр ЛП составили 65,7 ± 3,8 мм и 45,3 ± 2,8 мм соответственно. Была 10 случаев умеренной легочной гипертензии: с правожелудочковым давлением – до 35 мм рт. ст. у 1,8 % пациентов (n = 2 в группе ПеМА), с правожелудочковым давлением выше 35 мм рт. ст. у 7,3% пациентов (n = 8: 3 - в группе ПеМА и 5 - в группе СиМА). В 4-х случаях (2 - в группе ПеМА; 2 - в группе СиМА) были выявлены дефекты межпредсердной перегородки. Исходные данные транторакальной ЭхоКГ представлены в «Таблице 8».

Таблица 8 – Исходная характеристика ЭхоКГ параметров пациентов

Параметр	Значение (n = 110)
КДД ЛЖ, мм	65,7 ± 3,8
КСД ЛЖ, мм	41,9 ± 6,0
ФВ ЛЖ, %	48,5 ± 7,6
Диаметр ЛП, мм	45,3 ± 2,8
Диаметр ФК МК, мм	36,2 ± 2,8
НМК, средняя степень, m ± sd НМК, тяжесть: - выраженная, n (%) - умеренная, n (%) - незначительная, n (%)	3,1 ± 0,4 90 (81,8) 15 (13,6) 5 (4,5)
Недостаточность ТК, тяжелая степень n (%)	6 (5,5)

Сравнительный анализ не показал различий между 1 (ПеМА) и 2 (СиМА) группами по предоперационным характеристикам степени НМК и другим анализируемым показателям ЭхоКГ. Данные представлены в «Таблице 9».

Таблица 9 – Сравнительная исходная характеристика степени недостаточности митрального клапана у пациентов с пластикой митрального клапана на аутоперикардиальном и синтетическом опорных кольцах

Параметр	1 группа (ПеМА), n = 55	2 группа (СиМА), n = 55	p (значение)
СДЛА ≤ 35 мм рт. ст. СДЛА > 35 мм рт. ст.	2 3	0 5	0,072 0,144
КДД ЛЖ, мм	65,7 ± 3,8	66,3 ± 2,6	0,576
КСД ЛЖ, мм	43,1 ± 6,7	42,3 ± 8,2	0,345
ФВЛЖ, %	47,9 ± 6,8	49,2 ± 8,3	0,141
Диаметр ЛП, мм	48,5 ± 3,4	47,3 ± 3,8	0,282
Диаметр ФК МК, мм	35,4 ± 1,7	35,9 ± 2,7	0,086
НМК, m ± sd НМК, тяжесть: -выраженная, n (%) -умеренная, n (%) -не значительная, n (%)	3,1 ± 0,4 47 (85,5) 6 (10,9) 2 (3,6)	2,9 ± 0,2 43 (78,2) 9 (16,4) 3 (5,5)	0,282 0,170 0,306 0,481
Vena Contracta, мм	6,9 ± 0,3	6,7 ± 0,5	0,445
MR Radius, см	0,9 ± 0,2	0,9 ± 0,2	0,241
MR ERO, см²	0,40 ± 0,2	0,40 ± 0,11	0,186
MR Fraction, %	65 ± 20	2,9 ± 0,2	0,482

П р и м е ч а н и е – СДЛА – систолическое давление в легочной артерии.

2.4 Оперативное вмешательство

Показаниями к хирургическому вмешательству были симптомы сердечной недостаточности, выраженная МР, подтвержденная ЭхоКГ.

Сочетанная реконструкция МК с пластикой ТК и/или АКШ и/или РЧА была показана в следующих случаях: МН с ТК и/или прогностически неблагоприятным поражением коронарного русла (гемодинамически значимые проксимальные поражения ствола левой коронарной артерии и/или основных коронарных артерий с сужениями на 75 % и более и проходимым дистальным руслом) и/или ФП [81].

На «Рисунке 10» представлены типы выполненных оперативного вмешательств.

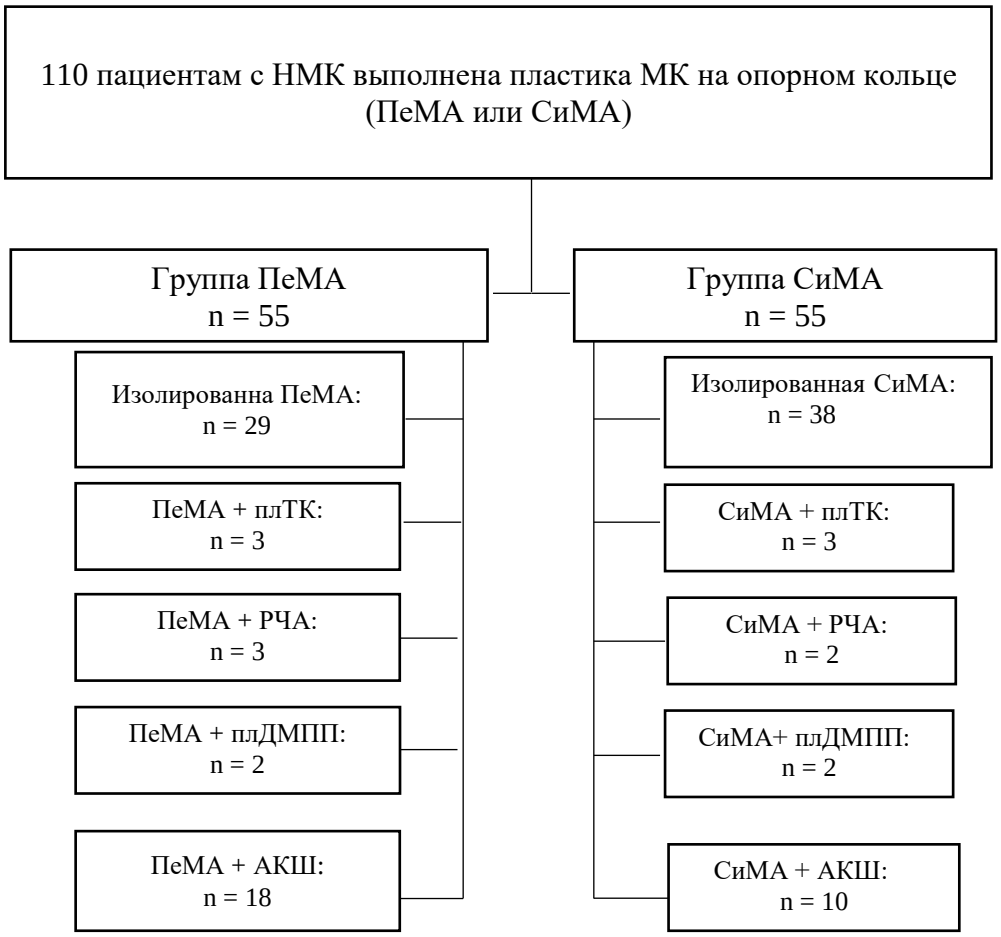

Рисунок 10 – Типы операций (n = 110)

ПеМА- перикардиальная митральная аннулопластика, СиМА - синтетическая митральная аннулопластика, АКШ – аортокоронарное шунтирование, плТК - пластика трикуспидального клапана, РЧА - радиочастотная абляция, плДМПП - пластика дефекта межпредсердной перегородки

В зависимости от нормативных показателей соответственно возрасту и ИМТ, выполнялась перикардиальная и синтетическая аннулопластика (ПеМА или СиМА) применяя анатомические бужы размерами 26 мм и 28 мм.

Доступ к сердцу был выполнен полной срединной стернотомией во всех операциях. Выполняли операции в условии искусственного кровообращения с умеренной гипотермией (28 – 32° С). Для обеспечения искусственного

кровообращения установливали стандартную канюляцию аорты, раздельную канюляцию верхней и нижней полых вен. Для обеспечения защиты миокарда использовали прерывистую антеградную холодовую кровяную кардиоплегию. Доступ к МК осуществляли через межпредсердный разрез или левую атриотомию. Установливали стандартную инсуффляцию углекислого газа с потоком 2 л/мин в операционное поле.

Вводную анестезию использовали во всех операциях. Она включала: гипноз с 0,3 мг/кг реланиума, 5 мг/кг фентанила для обезболивания и миорелаксация с использованием 0,1 мг/кг ардуана. Миорелаксант вводили до индукции анестезии. Реланиум использовали для индукции, а затем искусственная вентиляция легких установливалась с объемом дыхания 6 - 8 мл / кг, частота дыхания составляла 10 в минуту. Соотношение вдоха и выдоха составляло 1:1,5.

С помощью газового состава артериальной крови контролировали адекватность дыхательных параметров, оценили парциальное давление кислорода и углекислого газа. Для поддержания анестезии применялись галогенсодержащие анестетики изофлюран или севофлюран 1,5 - 2,5 об. %, наркотические аналгетики (фентанил) в дозировке 5мг/кг/час. Ардуан 50% от интубационной дозы был использовался для поддержания миорелаксации.

Комбинация кардиотропных препаратов использовалась для профилактики послеоперационной сердечной и сосудистой недостаточности. Когда были необходимы высокие дозы адреномеметиков для поддержки сердечной деятельности, использовалось вспомогательное кровообращение - внутриаортальная баллонная контрапульсация. В послеоперационном периоде артериальное давление в лучевой артерии измеряли инвазивно и старались задерживать его на уровне 120-130/70-80 мм.рт.ст. для профилактики несостоятельности реконструкции и избежания избыточной тракции швов или их прорезывания. Когда артериальное давление было выше этих значений, кровяное давление снижалось, и боль уменьшалась лекарственными средствами. Все пациенты были обследованы на наличие послеоперационных симптомов,

связанных с сердечной недостаточностью, на функциональное состояние, наличие сердечных аритмий сердца и других событий, таких как инсульт и т. д.

2.5 Статистический анализ

Статический анализ выполнен с помощью программного пакета IBM SPSS Statistics version 23. и Stata version 7.0 for Windows (Stata Corporation). Все расчеты медианы, средних, минимальных и максимальных величин, а также стандартных отклонений осуществлялись при непосредственном программном обеспечении на основе SPSS для Windows, версия 11.0. Сравнительный анализ средних значений двух независимых выборок осуществлен при помощи "С"-теста для парных проб (Paired Samples "t"-test). ANOVA test применялся при сравнении средних значений более чем двух независимых выборок. Данные считались достоверными, если уровень значимости соответствовал условно $p < 0,05$. Положительная оценка выживаемости производилась по методу Каплана-Мейера – преимущество метода состоит в том, что оценка не зависит от разбиения времени наблюдения на интервалы, т.е. от группировки. При анализе факторов риска и предикторов неблагоприятных событий от независимых переменных-факторов использована регрессионная модель Кокса.

ГЛАВА 3. ОБОСНОВАНИЕ ТЕХНИКИ РЕКОНСТРУКТИВНЫХ ОПЕРАЦИИ ПРИ МИТРАЛЬНОЙ НЕДОСТАТОЧНОСТИ

3.1 Техника и обоснование реконструктивных операций на митральном клапане

Аннулопластическая реконструкция МК является самой физиологичной, так как благодаря ей сохраняется анатомическая структура клапана, а также уменьшается недостаточность клапана, восстанавливается переднезадний и межкомиссуральный диаметр МК и соответственно уменьшается площадь ФК [10, 11, 23].

Реконструкция МК на опорном синтетическом кольце не является настолько физиологичной. После имплантации ОК (особенно жесткого кольца), может развиваться SAM, приводящее к LVOTO последствием которого будет серьезное нарушение послеоперационной гемодинамики [172]. Тактика хирургической коррекции МН, прогнозирование рецидива МР после пластической операции определяется с помощью предоперационной оценки геометрии МК [101].

Плоскостные параметры и расчетные показатели учитываются, чтобы оценивать форму МК (трехмерную кривизну) и планировать реконструктивное вмешательства. Нагрузка на створки снижается если в конце систолы отношение высоты ФК к переднелатерально-заднемедиальному диаметру составляет 15 - 25%. [11, 14, 15].

Аннулопластика с ОК входит в состав многокомпонентной пластики МК. Реконструкция МК по методике A. Carpantier дает надежные результаты, но может иметь осложнения. Некоторые из осложнений при укреплении ФК с ОК: SAM+LVOTO, поражение огибающей артерии при пришивании кольца к задней части ФК с развитием острого ИМ [10, 75]. Укрепление ФК с ОК может приводить к нарушению левожелудочковой функции. Например, потеряется сократимость ФК, утеряется функция ЗС МК при аннулопластике с жесткими и полужесткими кольцами. Укрепление ФК МК синтетическим ОК может осложнится

эндокардитом, образованием фистулы, тромбозом, гемолитической анемией, или частичным отрывом ОК при технической ошибке его имплантации [10].

SAM МК может быть коварным осложнением пластики МК и наблюдается примерно в 5 – 10 % случаев после пластики МК [65]. Движение ПС МК в систоле к межжелудочковой перегородке ЛЖ создает LVOTO. Проявлением такого осложнения может быть рефрактерная гипотензия, сердечная недостаточность или даже гемодинамическая нестабильность. При отмечании этого синдрома после пластики МК на ОК, требуется его хирургическая коррекция или даже замена клапана [118]. Интраоперационная ЧПЭхоКГ после окончания ИК дает возможность выявить SAM+LVOTO [29].

Несмотря на то, что патофизиология SAM хорошо известна, прогнозировать ее развитие проблематично даже опытным кардиохирургам. Поэтому нужно определить потенциально возможный механизм его развития [29]. Не обязательно укреплять ФК во время пластики МК при его умеренной патологии. В настоящее время предпочитается использовать полужесткие и мягкие ОК в аннулопластике [149]. Эффекты применения различных аннулопластических колец продемонстрированы при экспериментах на моделях и животных. При фиксации переднезаднего диаметра МК с помощью гибких колец отмечено снижение частоты развития SAM и ограничения подвижности ЗС, частоты развития острой недостаточности ЛЖ по сравнению с жесткими ОК.

В связи с подвижностью ФК в каждой фазе сердечного цикла в норме, изменяется переднезадний и меж-комиссуральный диаметры, а также высота кольца. Поскольку подвижность и способность ФК к пространственному изменению напрямую влияют на его функцию, было принята концепция восстановления нормального диаметра ФК при его дилатации с помощью вальвулопластики в сочетании с аннулопластикой на ОК наряду с восстановлением синусового ритма (при ФП), реваскуляризацией миокарда (при ИБС) или пластикой ТК (при его недостаточности) потому что это более анатомически целесообразно и функционально [3, 131].

Пластика МК должна соответствовать следующим требованиям: восстанавливать или сохранять подвижность обоих створок, ремоделировать ФК, сохранить высоту коаптации створок, обеспечивать нормальную площадь отверстия МК и надежность коррекции [4, 150].

При иссечении части или резекции ЗС, увеличивается подвижность ПС, снижается SAM. Систолическое движение ПС предотвращается методикой «sliding valvuloplasty», которая представляет собой создание складки ЗС со смешением коаптационной линии назад [93].

Разработанная в 1991 году O. Alfieri методика пластики МК «край-в-край» применяется при недостаточности МК, связанной с пролапсом створок при их дегенеративном изменении. Эту методику используют как самостоятельно, так и в качестве дополнения к многокомпонентной реконструкции [121].

Клапансберегающие операции на предсердно-желудочковых клапанах при их пороках - одно из приоритетных направлений в современной сердечно-сосудистой хирургии. По данных ЭхоКГ принимается решение о хирургическом лечении и сроках выполнения вмешательств. Обоснованием ранней хирургической коррекции клапанного порока служит прогресс в развитии заболевания и ухудшение состояния больного, так же возможность применения клапансохраняющей методики. Функциональная анатомия и морфометрические показатели МК оцениваются с помощью ЭхоКГ. На пред- и послеоперационных этапах, наиболее полная картина структуры МК получается на ЧПЭхоКГ. Поэтому, ценность данного метода считается неоспоримой [11, 22].

Морфофункциональные связи между МК и ЛЖ, ТК и правым желудочком многообразны. Поэтому, они рассматриваются как единая координированная система, части которой реагируют на нарушение сердечного ритма изменением морфологии и функции [11, 80, 132].

Восстановление синусного ритма, а также АКШ и клапансохраняющая операция – оптимальный подход к хирургическому лечению НМК, ИБС и ФП [99, 133, 174]. Выбор данной методики объясняется идей целостности ЛП и МК как единой анатомической и функциональной системы [74]. При изучении ФП, О.

Garcia-Villarreal описывал методику восстановления синусового ритма и уменьшения размера ЛП, удаления ушка ЛП, изоляции легочных вен в сочетании с реконструкцией МК [11].

При анализе отдаленных результатов 158 больных которые были оперированы в связи с пороками МК и аортального клапана в Кливлендской клинике, штата Огайо, США с 1979 по 1999 гг. представлены факторы риска повторной операции: выраженная недостаточность аортального клапана, многокомпонентная пластика МК, реимплантация хорд. Госпитальная летальность была примерно 3 %, а выживаемость в течении 10-ти лет составила 62 % [11, 83].

Хорошие непосредственные и отдаленные результаты реконструктивных операций на МК и ТК доказаны многими исследованиями [21, 83, 174].

В настоящее время наблюдается тенденция к пластическим вмешательствам на митральном и трикуспидальном клапанах [90]. По данным исследования Скопина И.И. тринадцатилетняя выживаемость многокомпонентной реконструкции МК составила 95,3 %, а госпитальная смертность 5,9 % [18]. Применение перикардиального ОК обладает преимуществом перед синтетическим, так как позволяет избегать ограничение динамики створок и ФК МК.

Для изучения непосредственных и отдаленных результатов хирургического лечения патологий МК, было проведено исследование в Санкт-Петербургской клинике им. П. А. Куприянова с 1997 по 2007 г. После пластики МК, госпитальная смертность составила 4,2 %, десятилетняя выживаемость - 96,4 % [25]. Трансплантация донорского сердца при его МН противопоказана. Накопленный опыт в трансплантологии позволяет выполнить клапанную пластику трансплантата [7].

Существует 3 группы методов пластики МК: 1) уменьшение площади ФК пликацией и сшиванием его створок по комиссурам с аннулопластикой на ОК, 2) восстановление целостности его створок, 3) частичная замена клапанных структур, имплантация искусственных хорд и пр.

Реконструкция МК впервые удачно выполнена в 30-х годах прошлого века для коррекции его недостаточности. Л. Кушингой и Д. Бюрре в экспериментах в

1953 и 1954 году соответственно доказали, что сужение ФК может восстановить замыкательную функцию МК [8]. Нельзя не упомянуть о вкладе В.И. Шумакова (1957 г.), который в своем эксперименте наложил полукисетный шов на ФК. Необходимо выделить работу Г. Вулера в 1962 г. при которой он предложил ушивать обе комиссуры швами, используя прокладки и пликацию ЗС МК в ее заднемедиальном и переднелатеральном гребнях [24].

Необходимо обратить особое внимание на способы аннулопластики при реконструкции МК. Расширение задней части ФК – основополагающий фактор в реконструкции МК. Затрагивается преимущественно задняя медиальная комиссура при ревматической МН, а при д-МН или иф-МН аннулодилатация имеет симметричную форму. Основные типы аннулопластики - реконструкция МК на ОК, методики укрепления и сужения ФК, шовные пликации, восстановление целостности ФК и его участков [16, 78].

В литературе, митральная и трикуспидальная недостаточность при хронической ФП выделяется отдельно лишь небольшим количеством авторов. Реконструкция и протезирование таких клапанов рассматривается большинством авторов только в контексте хирургии МК и сопутствующей ФП [90].

Исследования посвящённые хирургической коррекции МН при длительно-персистрирующей ФП и сохраненной сократительной способности ЛЖ были проведены Y. Takahashi et al. У всех пациентов была выполнена аннулопластика синтетическим кольцом размером 26 - 30 мм и реконструкция ТК. Объем и индекс объема ЛП, диаметр ФК, МР достоверно уменьшились по сравнению с предоперационными данными [11, 166].

При анализе результатов исследованной, представленных в современной литературе, можно сделать вывод о том, что пластика МК благодаря экспериментальным и клиническим моделям, а также знаниями в изучении этиологий клапанной недостаточности, механизмов возникновения МН совершенствуется и намечается тенденция в сторону реконструкции на ОК.

3.2 Собственная техника пластики митрального клапана на опорном кольце

Большое значение в развитии МН имеет пролапс МК, когда регистрируется «провисание» одной или обеих створок клапана в полость предсердия в момент систолы ЛЖ. Несмыкание створок в этот момент может сопровождаться появлением регургитации. Пролапс МК может быть врожденным (часто сочетается с другими поражениями соединительной ткани в виде синдрома Марфана или Элерса–Данлоса и др.) или приобретенным. При приобретенной форме чаще всего имеет место дегенеративное изменение как миксоматозное поражение хорд в местах их прикрепления к створкам, разрыв или отрыв хорд (например, при травмах), ИМ с/без разрывом папиллярных мышц.

При инфаркте папиллярных мышц нарушается работа подклапанного аппарата, ответственного за своевременное и плотное закрытие створок клапана, а также разрыв или отрыв хорд после перенесенного ОИМ или склероза при длительно существующей хронической форме ИБС приводит к пролапсу створки МК. Выраженная дилатация ЛЖ (ишемическая кардиомиопатия) в результате крупноочагового ОИМ перенапрягает МК, что приводить к его несостоятельности.

Увеличение ЛП при длительной ФП связано с фиброзом миокарда и проводящих волокон, расширением ФК, уменьшением длины коаптации [148]. Изменение этих гемодинамических условий приводит к усилению ФП, что в свою очередь может создавать порочный круг с усугублением МР. Методы, используемые для реконструкции МК, сами могут спровоцировать изменение и нарушение функции ЛЖ. Речь идет о полуригидных и ригидных кольцах, их имплантация значительно снижает контрактильность ФК, приводит к потере функции ЗС [9, 11, 18, 25].

Мы использовали технику митральной вальвулопластики в сочетании с аннулопластикой используя перикардиальное или полужесткое синтетическое кольцо (Carpentier–Edwards Physio ring). При необходимости, одномоментно после реконструкции МК выполняли АКШ, плТК по Де Вега, РЧА с удалением ушка ЛП при ФП и ушивание дефекта межпредсердной перегородки.

После срединной стернотомии и перикардиотомии отсекается полоска из средней части перикарда (как так жира в этой части меньше), размеры которой зависят от окружности и толщины ФК данного пациента и определены на предоперационной ЭхоКГ. Полоска отсекается чтобы ее длина была на 2,0 см больше окружности и ширина на 1,0 см больше толщины ФК - «Рисунок 11».

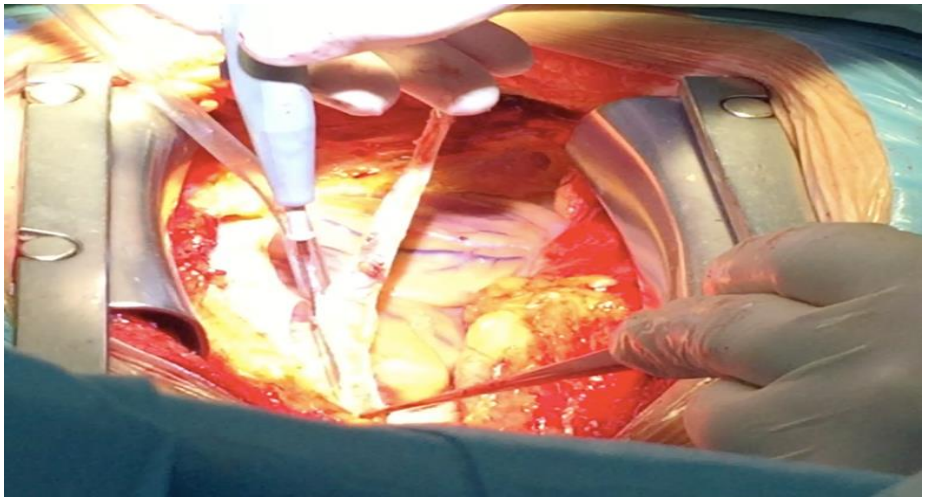

Рисунок 11 – Выделение полоски перикарда

Она очищается от жировой ткани, промывается физиологическим раствором, который представляет собой раствор NaCI 0,9 %. Далее полоска обрабатывается в 0,62 % растворе глутаральдегида на 15 минут и повторно промывается физиологическим раствором - «Рисунок 12». Далее полоска сшивается "трубочкой" на внутривенном катетере диаметра 3 мм нитью Пролен 6/0. Из нее в дальнейшем формируется открытое кольцо.

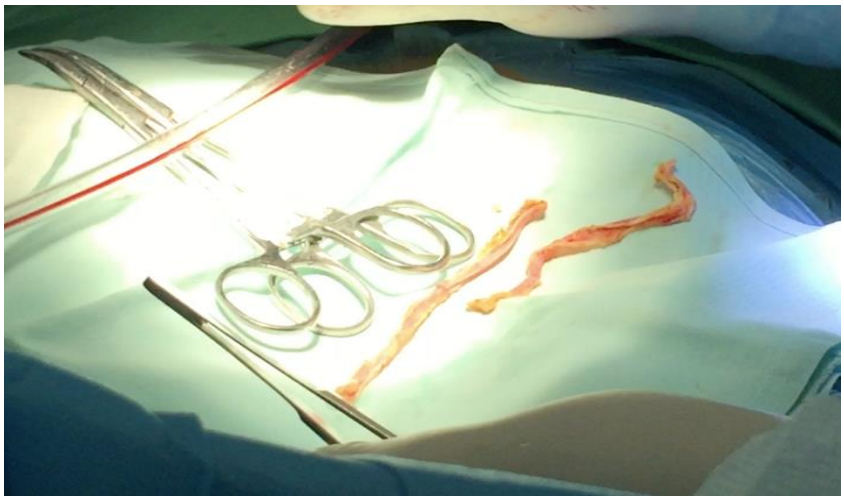

Рисунок 12 – Полоски перикарда после обработки 0,62% раствором глутаральдегида

На остановленном сердце, в условиях раздельной канюляции полых вен и аорты, гипотермического ИК, правое предсердие вскрывается параллельно предсердножелудочковой борозде во время кардиоплегии «Рисунок 13».

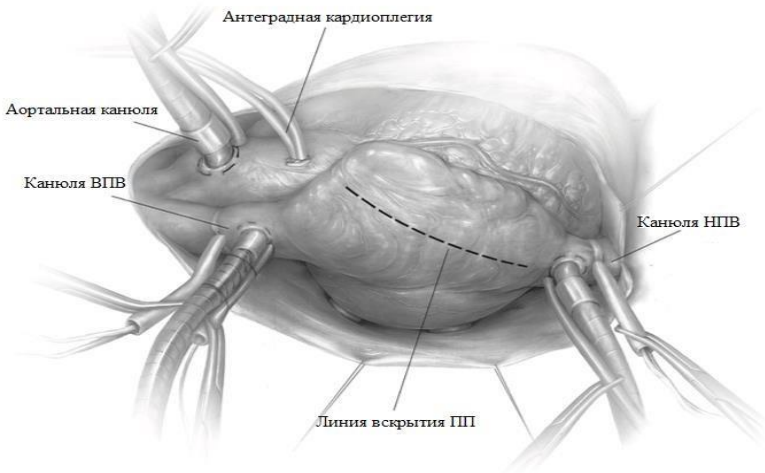

Рисунок 13 – Доступ к левому предсердию. Пунктирном указана линия атриотомии правого предсердия. ПП – правое предсердие, ВПВ – верхняя полая вена, НПВ – нижняя полая вена [Mahim M. 2015]

Затем осуществляется разрез межпредсердной перегородки (между аортой и верхней полой веной) под верхней полой веной (проксимально) и продлевается к коронарному синусу (дистально) «Рисунок 14».

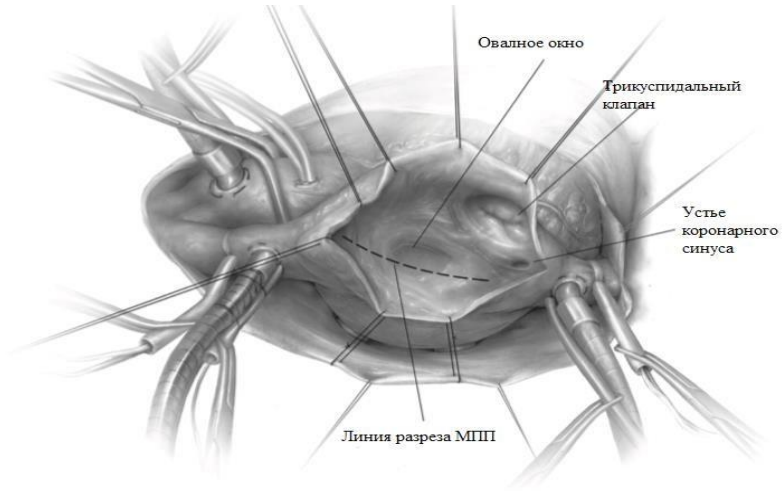

Рисунок 14 – Доступ к левому предсердию. Пунктирном указан разрез в межпредсердную перегородку. МПП – межпредсердная перегородка [Mahim M. 2015]

Аннулопластика осуществляется после вальвулопластики. Определяется межкомиссуральный размер ФК МК с помощью калибровочного устройства (размерника). При ПеМА, отсекается полоска перикарда подходящего размера и клипируются ее концы, при СиМА выбирается полужесткое кольцо (Carpentier–Edwards Physio ring) подходящего размера «Рисунок 15».

Рисунок 15 – Определение длины открытого перикардиального кольца, подходящей окружности ФК с размерником и клипирование его конца

Далее хирург прошивает простые прерывистые швы нитью Этибонд 2/0 с иглами на обоих концах против часовой стрелки на фиброзные треугольники и вдоль ФК МК с интервалом 4-5 мм. После того как по всему кольцу прошиты швы ОК (перикардиальное или синтетическое) берётся на держалки, растягивается и все швы прошиваются ещё раз через кольцо. Затем кольцо по нитям опускается (сажается) на клапан и все швы завязываются девятью узлами. После фиксации швов все нити срезают «Рисунок 16».

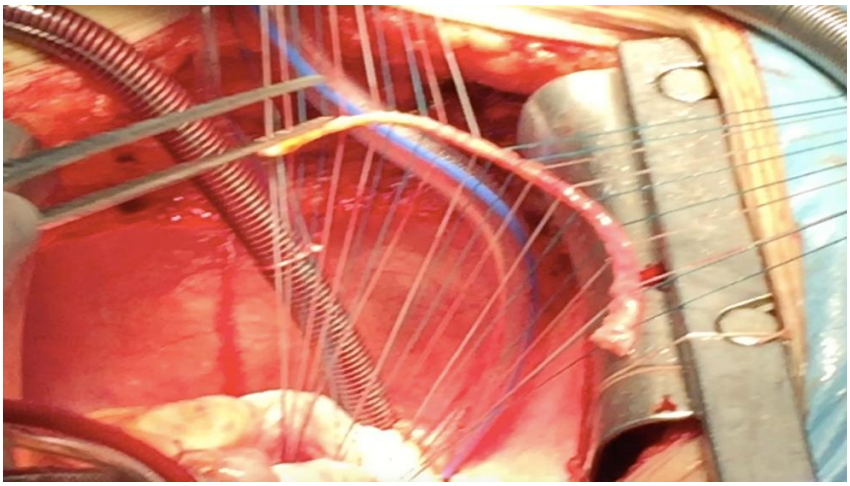

Рисунок 16 – Открытое кольцо по нитям опускается (сажается) на клапан

После этапа прошивания ОК осуществляется гидравлическая проба, подавая физиологический раствор под напором в полость ЛЖ при пережатой аорте или наполняют ЛЖ под давлением через кардиоплегическую канюлю, установленную в аорте «Рисунок 17».

Рисунок 17 – Гидравлическая проба, подавая физиологический раствор под напором в полость ЛЖ при пережатой аорте [Mahim M. 2015]

Значительная регургитация во время пробы требует ревизии подклапанных структур, так как она является следствием неполной коаптации створок МК при пролапсе одной из них. Для достижения герметичности клапана можно в том месте, где выявлена регургитация, положить дополнительные швы. Но нужно помнить, что это может привести к стенозу атриовентрикулярного отверстия. Если хирург не удовлетворен результатом пластики, то он определяет показания для протезирования МК на этом этапе операции [144].

3.3 Радиочастотная абляция при сопутствующей фибрилляции предсердий

Больным с длительной персистирующей ФП и НМК сначала выполняется РЧА. Орошаемая РЧА применяется при кардиоплегии. Сначала выполняется изоляция основания ушка правого предсердия, далее абляция продлевается по устью верхней полой вены, до пограничного гребня. Затем абляции подвергается поверхность, которая прилежит к устью нижней полой вены, и линия продолжается к латеральной стороне ТК. Таким образом изолируется зона типичного и атипичного трепетания сердца «Рисунок 18».

Затем разрезается межпредсердная перегородка (между аортой и верхней полой веной) под верхней полой веной (проксимально) и продлевается разрез к коронарному синусу (дистально).

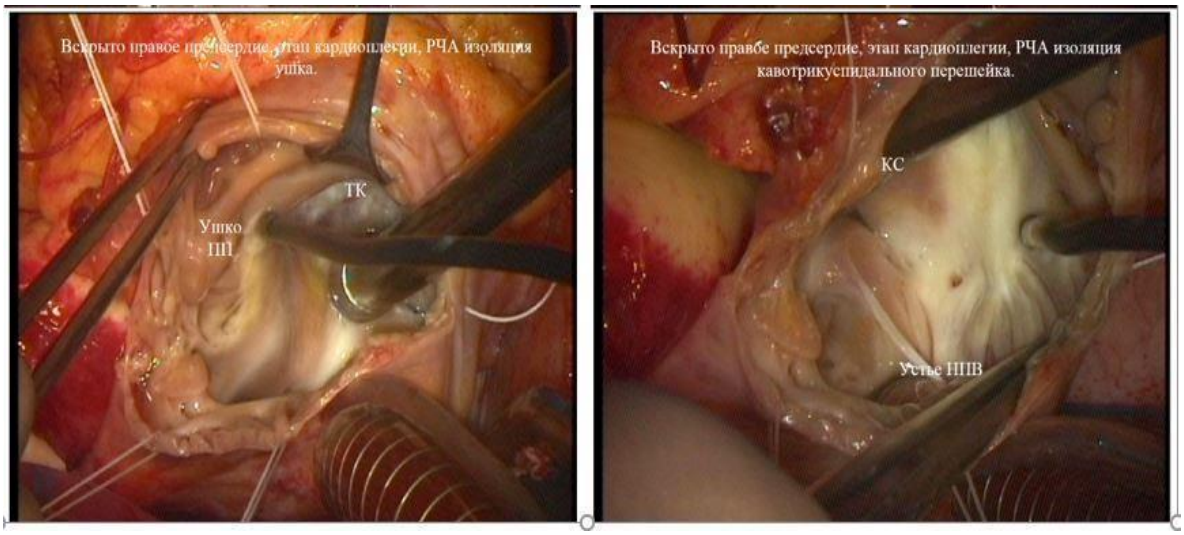

Рисунок 18 – Радиочастотная абляция - изоляция ушка правого предсердия, кавотрикуспидального перешейка. ПП – правое предсердие, КС – коронарный синус, НПВ – нижняя полая вена, ТК – трикуспидальный клапан

В ЛП выполняется РЧА. Последовательно выполняется абляция эндокардиально параллельно коронарному синусу вдоль ЗС, доходя до дистального отдела коронарного синуса, пересекая его (линия коронарного синуса). Затем единым блоком изолируются правые легочные вены, соединяя изолирующую линию с разрезом межпредсердной перегородки и линией коронарного синуса с медиальной стороны. Далее выполняется радиочастотная изоляция левых легочных вен единым блоком, соединяя изолирующую линию с разрезом перегородки и линией коронарного синуса в латеральной стороне. Таким образом достигается полная изоляция площадки легочных вен [11, 145].

Затем осуществляется ревизия ушка ЛП, вворачивая его в полость ЛП. Абляция основания ушка: по размеру ушка формируется петля абляционная зонда, в которую проводится само ушко и зонд устанавливается таким образом, что его прямая часть располагалась в области начала коронарного синуса и соединяется с

первой линией, так же пересекая начало коронарного синуса, дублируя первое воздействие, что является необходимым условием успешности процедуры. Такое расположение принципиально для абляции наиболее труднодоступной зоны - латерального митрального перешейка «Рисунок 19».

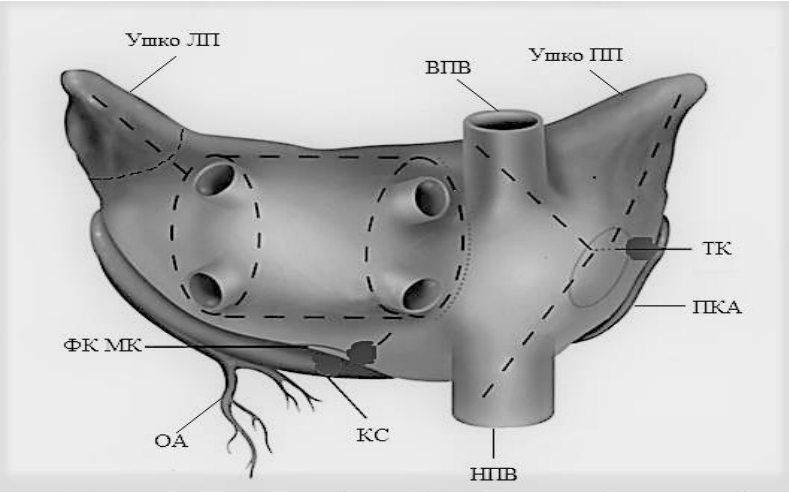

Рисунок 19 – Абляция в левом предсердии. ЛП – левое предсердие, ПП – правое предсердие, ВПВ – верхняя полая вена, НПВ – нижняя полая вена, ФК МК – фиброзное кольцо митрального клапана, ТК – трикуспидальный клапан, КС – коронарный синус, ПКА – правая коронарная артерия, ОА – огибающая артерия [Takashi M. 2015]

3.4 Пластика трикуспидального клапана по Де Вега

При комбинированной патологии МК и ТК, операция осуществляется в два этапа. Первый этап - плТК, второй этап - пластика МК. Оптимальным принципом коррекции недостаточности ТК является более ранняя хирургия (одномоментно с пластикой МК) [35]. При сопутствующей недостаточности ТК, осуществляется ревизия клапана, измеряется его диаметр, осматривается створки и подклапанные структуры. По показаниям выполняется резекция вторичных хорд и папиллотомия.

Пластика ТК выполняется с использованием полипропиленовой нити 4/0 строго по ФК ТК начиная шов вдоль септальной створки отступя от атриовентрикулярного узла 1 см. Шов ведется следующим образом: строго по ФК

доходя до коронарного синуса, используя 2 прокладки из гортекса в начале и в конце шва. Затем выполняется вторая линия шва этой нитью отступя 2 мм от предыдущего, 3 прокладка заканчивает шов в области комиссуры задней и передней створок. Для коррекции аннулодилатации ТК используется анатомический буж с размерами 26 и 28 мм в зависимости от ИМТ «Рисунок 20».

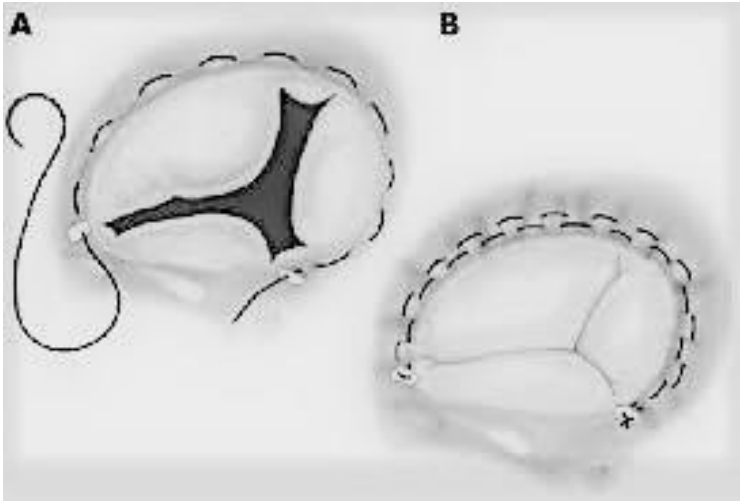

Рисунок 20 – Пластика трикуспидального клапана по Де Вега. А- первая линия шва по ходу фиброзного кольца. В- вторая линия шва 2 мм от первой [Pilar T.M. et al. 2015]

Для проверки компетентности реконструкции ТК пережимается легочная артерия и нагнетается физраствор в правый желудочек.

Затем ушивается межпредсердная перегородка двурядным швом, при восстановлении целостности левых отделов вырезается ушко ЛП под контролем зрения степлером. Затем осуществляется ушивание правых отделов «Рисунок 21».

Рисунок 21 – Ушивание правых отделов сердца. МПП – межпредсердная перегородка [Mahim M. 2015]

Проводится заполнение камер сердца с профилактикой воздушной эмболии. Профилактика воздушной эмболии выполняется иглой Дюффо как в правом, так и в ЛЖ в бессосудистой зоне. После восстановления сердечной деятельности, осуществляется проверка степени регургитации на МК с помощью ЧПЭхоКГ.

Реконструкция МК на ОК является эффективным методом устранения МН вызванной дегенеративным заболеванием, ИБС, ФП или ДКМП. Совокупность выполнения пластики МК, плТК при его недостаточности, РЧА при ФП и АКШ отражает современное представление в хирургическом лечении ФП.

Такой подход определяет относительную простоту хирургической техники, для которой безусловно, требуются от кардиохирурга воспроизводимость и большой опыт операций при врожденных и приобретенных пороках клапана, ИБС и при разных нарушениях сердечного ритма. Несмотря на широкое применение новых технологий в диагностике аритмии пациенты с ФП подвержены высокому риску развития ишемического инсульта, смерти [20]. Что в свою очередь приводит к повторным госпитализациям и увеличением затрат на лечение [11, 111].

ГЛАВА 4. РЕЗУЛЬТАТЫ ИССЛЕДОВАНИЯ

Оценка послеоперационных результатов проводилась теми же методами что и до операции. Средняя продолжительность послеоперационного наблюдения составила 34 ± 3 месяца. Наиболее важной частью данного исследования явилось измерение показателей после оперативного лечения, оценка его эффективности в непосредственном (госпитальном этапе), средне-отдаленном (через 1 год) и отдаленном (через 3 года) периоде. Проведена как общая, так и групповая оценка динамики показателей, отражающих эффективность, на основе которой сделали вывод о двух реконструктивных вмешательствах на МК.

4.1 Результаты пластики митрального клапана на опорном перикардиальном кольце

Анализ данных операции, особенностей раннего послеоперационного периода 1 (ПеМА) группы пациентов показал, что при изолированной пластике МК на ОК из аутоперикарда операция в среднем длилась (с момента индукции анестезии до закрытия грудины) 191,9 ± 38,9 мин. При сочетании ПеМА с другой операцией (РЧА, АКШ или пластика ТК) длительность операции увеличилась до 220,9 ± 28,8 мин. Среднее время ИК, пережатия аорты также было выше при сочетании ПеМА с другой операцией, чем при изолированной ПеМА. Интраоперационные данные, длительность ИВЛ, инотропной поддержки 1 группы (ПеМА) представлены в «Таблице 10».

Таблица 10 – Анализ данных операции пластики митрального клапана на опорном перикардиальном кольце

Параметр	1 группа (ПеМА), n = 55
Время ИК, мин - изолированная пластика МК - сочетанная операция	 83,6 ± 21,0 93,5 ± 31,0
Время пережатия Ао, мин - изолированная пластика МК - сочетанная операция	 57,1 ± 19,8 71,1 ± 17,7
Длительность операции, мин - изолированная пластика МК - сочетанная операция	 191,9 ± 38,9 220,9 ± 28,8
Длительность ИВЛ, ч	5,9 ± 0,5
Длительность инотропной поддержки, ч	6 ± 0,8
КДО ЛЖ, мл	146,8 ± 35,1
КСО ЛЖ, мл	74,1 ± 27,6
ФВЛЖ, %	54,6 ± 5,9
ТМГД, мм.рт.ст.	5,1 ± 0,8

Примечания
1 Ао – аорта.
2 КДО – конечный диастолический объем.
3 КСО – конечный систолический объем.

Пребывание в отделении реанимации было 1 койко/день, а срок госпитализации в среднем составил 14 ± 2 койко/день. На госпитальном этапе не умер ни один пациент. В послеоперационном периоде не было ИМ и отсутствовало SAM+LVOTO. Послеоперационные показатели гемоглобина и гематокрита при ПеМА в среднем были 118 ± 5 г/л, 35 ± 5 %, соответственно. Было 4 случая де-ново пароксизмальной ФП и ни одного случая остаточной ФП. Зарегистрированные случаи ТИА, синусовой брадикардии и АВ блокады были преходящими. Такие события как гемоторакс и пневмоторакс были разрешены в течение 1-х суток после операции. Развитие медиастинита привело к проведению повторных курсов антибактериальной терапии и увеличению соответственно койко-дня у 4

пациентов. Послеоперационные данные на госпитальном этапе представлены в «Таблице 11».

Таблица 11 – Госпитальные характеристики пациентов с пластикой митрального клапана на опорном перикардиальном кольце

Параметр	Общее количество, n = 110	1 группа (ПеМА), n = 55
Госпитальная летальность, n (%)	0 (0)	0 (0)
Послеоперационный ИМ, n (%)	2 (1,8)	0 (0)
ФП - пароксизмальная, n (%) - остаточная, n (%)	 10 (9,1) 2 (1,8)	 4 (7,3) 0 (0)
Синусовая брадикардия, n (%)	15 (13,6)	8 (14,5)
АВ блокада, n (%)	10 (9,1)	4 (7,3)
Транзиторная SAM+LVOTO, n (%)	5 (4,5)	0 (0,0)
ТИА, n (%)	6 (5,5)	3 (5,5)
Медиастинит, n (%)	9 (8,2)	4 (7,3)
Гемоторакс, n (%)	12 (10,9)	6 (10,9)
Пневмоторакс, n (%)	6 (5,5)	3 (5,5)

П р и м е ч а н и е - АВ блокада – атриовентрикулярная блокада.

Анализ непосредственных, средне-отдаленных, отдаленных результатов пациентов с пластикой МК на опорном перикардиальном кольце выявил, что в непосредственном послеоперационном периоде не умер ни один пациент (летальность - 0 %), в средне-отдаленном периоде (1 год) летальность составила 3,6%. Умерло 2 пациента через 3 и 11,5 месяцев после операции на фоне прогрессирования хронической сердечной недостаточности.

Отдаленная летальность (3 года) составила 3,6 %. Умерло 2 пациента через 13 и 23 месяцев после операции на фоне прогрессирования хронической сердечной недостаточности.

Анализ непосредственных, средне-отдаленных, отдаленных результатов включал также анализ динамики функционального класса по NYHA и параметров трансторакальной ЭхоКГ.

Анализ функционального класса по NYHA выявил достоверное снижение функционального класса недостаточности кровообращения перед выпиской пациентов. В средне-отдаленном (1 год) и отдаленном периодах (3 года) не отмечено отрицательной динамики в функционального классе по NYHA по сравнению с данными при выписке, отмечено сохранение достоверно положительных результатов и в отдаленном периоде. Трансторакальная ЭхоКГ перед выпиской показала достоверное уменьшение диаметров ЛЖ и улучшение глобальной сократительной функции ЛЖ (ФВ ЛЖ), достоверное уменьшение диаметра ФК МК, степени НМК, Vena Contracta, MR Radius, MR ERO и MR Fraction. В средне-отдаленном (1 год) и отдаленном (3 года) периодах не отмечено отрицательной динамики этих показателей, отмечено сохранение достоверно положительных результатов и в отдаленном периоде. Данные представлены в «Таблице 12» и «Таблице 13».

Таблица 12 – Характеристика непосредственных, средне-отдаленных, отдаленных данных по NYHA и результатов трансторакальной ЭхоКГ пациентов с пластикой митрального клапана на опорном перикардиальном кольце

Параметр	NYHA, ф/класс	ФВЛЖ, %	КДД, мм	КСД, мм	Диаметр ФК, мм
Сравнение данных перед операцией и перед выпиской:					
перед операцией	3,6 ± 0,5	47,9 ± 6,8	56,9 ± 6,2	43,1 ± 6,7	35,4 ± 1,7
перед выпиской	1,1 ± 0,5	55,6 ± 4,3	49,1±5,5	31,7 ± 5,8	31,5 ± 2,3
p	**< 0,001**	**= 0,046**	**< 0,001**	**= 0,008**	**< 0,001**
Сравнение данных перед операцией и через 1 год:					
перед операцией	3,6 ± 0,5	47,9 ± 6,8	56,9 ± 6,2	43,1 ± 6,7	35,4 ± 1,7
1 год	1,0 ± 0,5	55,6 ± 4,3	49,1 ± 5,5	31,7 ± 5,8	31,5 ± 2,3
p	**< 0,001**	**= 0,046**	**< 0,001**	**= 0,008**	**< 0,001**
Сравнение данных перед выпиской и через 1 год:					
перед выпиской	1,0 ± 0,5	55,6 ± 4,3	49,1 ± 5,5	31,7 ±5,8	31,5 ±2,3
1 год	1,0 ± 0,5	55,6 ± 4,3	49,1 ± 5,5	31,7 ± 5,8	31,5 ± 2,3
p	= 0,069	= 0,192	= 0,331	= 0,108	= 0,212
Сравнение данных перед операцией и через 3 года:					
перед операцией	3,6 ± 0,5	47,9 ± 6,8	56,9 ± 6,2	43,1 ± 6,7	35,4 ± 1,7
3 года	1,2 ± 0,5	54,6 ± 5,9	48,2 ± 5,4	30,7 ± 5,8	31,5 ± 2,3
p	**< 0,001**	**= 0,046**	**< 0,001**	**= 0,008**	**< 0,001**
Сравнение данных перед выпиской и через 3 года:					
перед выпиской	1,0 ± 0,5	55,6 ± 4,3	49,1 ± 5,5	31,7 ± 5,8	31,5 ± 2,3
3 года	1,2 ± 0,5	54,6 ± 5,9	48,2 ± 5,4	30,7 ± 5,8	31,5 ± 2,3
p	= 0,066	= 0,111	= 0,440	= 0,121	= 0,212
Сравнение данных через 1 год и через 3 года:					
1 год	1,0 ± 0,5	55,6 ± 4,3	49,1 ± 5,5	31,7 ± 5,8	31,5 ± 2,3
3 года	1,2 ± 0,5	54,6 ± 5,9	48,2 ± 5,4	30,7 ± 5,8	31,5 ± 2,3
p	= 0,066	= 0,111	= 0,440	= 0,121	= 0,212

П р и м е ч а н и е - Ф/класс – функциональный класс.

Таблица 13 – Характеристика непосредственных, средне-отдаленных, отдаленных параметров ЭхоКГ пациентов с пластикой митрального клапана на опорном перикардиальном кольце

Параметр	Степень НМК, m ± sd	Vena Contracta, мм	MR Radius, см	MR ERO, см²	MR Fraction, %
Сравнение данных перед операцией и перед выпиской:					
перед операцией	3,1 ± 0,4	6,9 ± 0,3	0,9 ± 0,2	0,40 ± 0,2	65 ± 20
перед выпиской	0,3 ± 0,2	1,9 ± 0,7	0,1 ± 0,0	0,10 ± 0,0	4 ± 1,0
p	**< 0,001**	**< 0,001**	**< 0,001**	**= 0,014**	**= 0,016**
Сравнение данных перед операцией и через 1 год:					
перед операцией	3,1 ± 0,4	6,9 ± 0,3	0,9 ± 0,2	0,40 ± 0,2	65 ±20
1 год	0,4 ± 0,3	2,5 ± 0,5	0,2 ± 0,0	0,10 ± 0,1	5 ± 1,0
p	**< 0,001**	**< 0,001**	**< 0,001**	**= 0,021**	**= 0,022**
Сравнение данных перед выпиской и через 1 год:					
перед выпиской	0,3 ± 0,2	1,9 ± 0,7	0,1 ± 0,0	0,10 ± 0,0	4 ± 1,0
1 год	0,4 ± 0,3	2,5 ± 0,5	0,2 ± 0,0	0,10 ± 0,1	5 ± 1,0
p	= 0,056	= 0,201	= 0,431	= 0,222	= 0,102
Сравнение данных перед операцией и через 3 года:					
перед операцией	3,1 ± 0,4	6,9 ± 0,3	0,9 ± 0,2	0,40 ± 0,2	65 ± 20
3 года	0,6 ± 0,5	3,2 ± 0,6	0,2 ± 0,1	0,10 ± 0,1	7 ± 1,5
p	**< 0,001**	**< 0,001**	**< 0,001**	**= 0,017**	**= 0,002**
Сравнение данных перед выпиской и через 3 года:					
перед выпиской	0,3 ± 0,2	1,9 ± 0,7	0,1 ± 0,0	0,10 ± 0,0	4 ± 1,0
3 года	0,6 ± 0,5	3,2 ± 0,6	0,2 ± 0,1	0,10 ± 0,1	7 ± 1,5
p	= 0,116	= 0,303	= 0,330	= 0,111	= 0,411
Сравнение данных через 1 год и 3 года:					
1 год	0,4 ± 0,3	2,5 ± 0,5	0,2 ± 0,0	0,10 ± 0,1	5 ± 1,0
3 года	0,6 ± 0,5	3,2 ± 0,6	0,2 ± 0,1	0,10 ± 0,1	7 ± 1,5
p	= 0,116	= 0,113	= 0,100	= 0,111	= 0,420

Учитывая тот факт, что в непосредственном и средне-отдаленном периодах в 1 группе (ПеМА) отсутствовал рецидив МР ≥ 2+, кальцинация ФК МК и реоперация (протезирование МК) проведен анализ этих факторов в отдаленном (3 года) периоде. Данные представлены в «Таблице 14».

Таблица 14 – Отдаленные (3 года) неблагоприятные события и летальность пациентов после пластики митрального клапана на опорном перикардиальном кольце

Параметр	Общее количество, n = 110	1 группа (ПеМА), n = 55
Рецидив МР ≥ 2+, n (%)	5 (4,5)	3 (5,5)
Реоперация - протезирование МК, n (%)	3 (2,7)	0 (0)
Летальность, n (%)	5 (4,5)	4 (7,2)
Всего, n (%)	13 (11,8)	7 (12,7)

В течение 36 месяцев ни у одного пациента из группы ПеМА не было выявлено при ЭхоКГ признаков кальцификации (кальциноза) ОК.

4.2 Анализ результатов пластики митрального клапана на опорном синтетическом кольце

Анализ данных операции, особенностей раннего послеоперационного периода 2-й (СиМА) группы пациентов показал, что при изолированной пластике МК на опорном синтетическом кольце операция в среднем длилась (с момента индукции анестезии до закрытия грудины) 172,4 ± 31,1 мин. При сочетании СимА с другой операцией (РЧА, АКШ или пластика ТК) средняя длительность операции увеличилась до 198,7 ± 22,5 мин. Среднее время ИК, пережатия аорты также было выше при сочетании СиМА с другой операцией, чем при изолированной СиМА. Интраоперационные данные, длительность ИВЛ, инотропной поддержки 2 группы (СиМА) представлены в «Таблице 15».

Таблица 15 – Анализ данных операции пластики митрального клапана на синтетическом опорном кольце

Параметр	2 группа (СиМА), n = 55
Время ИК (мин) - изолированная пластика МК, - сочетанная операция	 78,9 ± 19,0 88,9 ± 21,0
Время пережатия А, мин - изолированная пластика МК, - сочетанная операция	 52,9 ± 12,9 69,9 ± 16,3
Длительность операции, мин - изолированная пластика МК, - сочетанная операция	 172,4 ± 31,1 198,7 ± 22,5
Длительность ИВЛ, ч	6,8 ± 0,1
Длительность инотропной поддержки, ч	8 ± 1,2
КДО ЛЖ, мл	159,3 ± 50,1
КСО ЛЖ, мл	82,3 ± 39,3
ФВЛЖ, %	51,8 ± 8,2
ТМГД, мм.рт.ст	7,6 ± 2 ,1

Примечания
1 Ао – аорта.
2 КДО – конечный диастолический объем.
3 КСО – конечный систолический объем.

Пребывание в отделении реанимации было 1 койко/день, а срок госпитализации в среднем составил 14 ± 2 койко/день. На госпитальном этапе не умер ни один пациент. В послеоперационном периоде было 2 случая ОИМ и 5 случаев SAM+LVOTO. Послеоперационные показатели гемоглобина и гематокрита при СиМА среднем были 115 ± 3 г/л, 37 ± 4 %, соответственно. Было 2 случая де-ново пароксизмальной ФП и 6 случаев остаточной ФП. Зарегистрированные случаи ТИА, синусовой брадикардии и атриовентрикулярной блокады были преходящими. Такие события как гемоторакс и пневмоторакс были разрешены в течение 1-х суток после операции. Развитие медиастинита привело к проведению повторных курсов антибактериальной терапии и увеличению

соответственно койко-дня у 4 пациентов. Послеоперационные данные на госпитальном этапе представлены в «Таблице 16».

Таблица 16 – Госпитальные характеристики пациентов с пластикой митрального клапана на синтетическом опорном кольце

Параметр	Общее количество, n = 110	2 группа (СиМА), n = 55
Госпитальная летальность, n (%)	0 (0)	0 (0)
Послеоперационный ИМ, n (%)	2 (1,8)	2 (3,6)
ФП - пароксизмальная, n (%) - остаточная, n (%)	 10 (9,1) 2 (1,8)	 6 (10,9) 2 (3,6)
Синусовая брадикардия, n (%)	15 (13,6)	7 (12,7)
АВ блокада, n (%)	10 (9,1)	6 (10,9)
Транзиторная SAM+LVOTO, n (%)	5 (4,5)	5 (9,1)
ТИА, n (%)	6 (5,5)	3 (5,5)
Медиастинит, n (%)	9 (8,2)	5 (9,1)
Гемоторакс, n (%)	12 (10,9)	6 (10,9)
Пневмоторакс, n (%)	6 (5,5)	3 (5,5)

П р и м е ч а н и е - АВ блокада – атриовентрикулярная блокада.

Анализ непосредственных, средне-отдаленных, отдаленных результатов пациентов с пластикой МК на синтетическом ОК показал, что в непосредственном послеоперационном периоде и средне-отдаленном периоде во 2 группе (СиМА) не умер ни один пациент (летальность - 0 %). В отдаленном периоде (3 года) летальность составила 1,8 %. Умер 1 пациент через 16 месяцев после операции. Данному пациенту была выполнена пластика МК в сочетании с АКШ. Погибший пациент характеризовался исходно хронической сердечной недостаточностью IV ФК по NYHA, с сопутствующей патологией – ИБС (ИМ). Причиной летального исхода стало прогрессирование хронической сердечной недостаточности.

Анализ непосредственных, средне-отдаленных, отдаленных результатов включал также анализ динамики функционального класса по NYHA и параметров трансторакальной ЭхоКГ.

Анализ функционального класса по NYHA во 2 (СиМА) группе выявил достоверное снижение функционального класса недостаточности кровообращения перед выпиской пациентов. В средне-отдаленном (1 год) и отдаленном периодах (3 года) не отмечено отрицательной динамики в функционального классе по NYHA по сравнению с данными при выписке, отмечено сохранение достоверно положительных результатов и в отдаленном (3 года) периоде. Трансторакальная ЭхоКГ перед выпиской показала достоверное уменьшение КДД ЛЖ, недостоверное уменьшение КСД ЛЖ, достоверное улучшение глобальной сократительной функции ЛЖ (ФВ ЛЖ), достоверное уменьшение диаметра ФК МК, степени НМК, Vena Contracta, MR Radius, MR ERO и MR Fraction. В средне-отдаленном (1 год) и отдаленном (3 года) периодах не отмечено отрицательной динамики этих показателей, отмечено сохранение достоверно положительных результатов. Данные представлены в «Таблице 17» и «Таблице 18».

Таблица 17 – Характеристика непосредственных, средне-отдаленных, отдаленных данных по NYHA и результатов трансторакальной ЭхоКГ пациентов с пластикой митрального клапана на синтетическом опорном кольце

Параметр	NYHA, ф/класс	ФВЛЖ, %	КДД, мм	КСД, мм	Диаметр ФК, мм
Сравнение данных перед операцией и перед выпиской:					
перед операцией перед выпиской p	3,4 ± 0,5 1,1 ± 0,5 **< 0,001**	49,2 ± 8,3 52,1 ± 7,1 **= 0,015**	56,7 ± 7,6 54,6 ± 0,7 **= 0,009**	42,3 ± 8,2 40,1 ± 7,7 = 0,066	35,9 ± 2,7 30,6 ± 2,6 **< 0,001**
Сравнение данных перед операцией и через 1 год:					
перед операцией 1 год p	3,4 ± 0,5 1,3 ± 0,5 **< 0,001**	49,2 ± 8,3 52,1 ± 7,1 **= 0,015**	56,7 ± 7,6 54,6 ± 0,7 **= 0,009**	42,3 ± 8,2 40,1 ± 7,7 = 0,066	35,9 ± 2,7 30,6 ± 2,6 **< 0,001**
Сравнение данных перед выпиской и через 1 год:					
перед выпиской 1 год p	1,1 ± 0,5 1,3 ± 0,5 = 0,331	52,1 ± 7,1 52,1 ± 7,1 = 0,610	54,6 ± 0,7 54,6 ± 0,7 = 0,444	40,1 ± 7,7 40,1 ± 7,7 = 0,151	30,6 ± 2,6 30,6 ± 2,6 = 0,134
Сравнение данных перед операцией и через 3 года:					
перед операцией 3 года p	3,4 ± 0,5 1,4 ± 0,5 **< 0,001**	49,2 ± 8,3 51,8 ± 8,2 **= 0,030**	56,7 ± 7,6 53,5 ± 0,6 **= 0,005**	42,3 ± 8,2 37,4 ± 6,6 = 0,066	35,9 ± 2,7 30,6 ± 2,6 **< 0,001**
Сравнение данных перед выпиской и через 3 года:					
перед выпиской 3 года p	1,1 ± 0,5 1,4 ± 0,5 = 0,323	52,1 ± 7,1 51,8 ± 8,2 = 0,600	54,6 ± 0,7 53,5 ± 0,6 = 0,343	40,1 ± 7,7 37,4 ± 6,6 = 0,242	30,6 ± 2,6 30,6 ± 2,6 = 0,134
Сравнение данных через 1 год и через 3 года:					
1 год 3 года p	1,3 ± 0,5 1,4 ± 0,5 = 0,123	52,1 ± 7,1 51,8 ± 8,2 = 0,600	54,6 ± 0,7 53,5 ± 0,6 = 0,343	40,1 ± 7,7 37,4 ± 6,6 = 0,242	30,6 ± 2,6 30,6 ± 2,6 = 0,134

П р и м е ч а н и е - Ф/класс – функциональный класс.

Таблица 18 – Характеристика непосредственных, средне-отдаленных, отдаленных параметров ЭхоКГ пациентов с пластикой митрального клапана на синтетическом опорном кольце

Параметр	Степень НМК, m±sd	Vena Contracta, мм	MR Radius, см	MR ERO, см²	MR Fraction, %
Сравнение данных перед операцией и перед выпиской:					
перед операцией перед выпиской p	2,9 ± 0,2 0,5 ± 0,2 **< 0,001**	6,7 ± 0,5 2,5 ± 1,1 **= 0,005**	0,9 ± 0,2 0,1 ± 0,1 **= 0,033**	0,40 ± 0,11 0,10 ± 0,09 **= 0,017**	70 ± 20 3 ± 2,0 **= 0,015**
Сравнение данных перед операцией и через 1 год:					
перед операцией 1 год p	2,9 ± 0,2 0,6 ± 0,4 **<0,001**	6,7 ± 0,5 2,9 ± 1,6 **= 0,008**	0,9 ± 0,2 0,2 ± 0,1 **= 0,014**	0,40 ± 0,11 0,12 ± 0,14 **= 0,031**	70 ± 20 4 ± 1,0 **= 0,004**
Сравнение данных перед выпиской и через 1 год:					
перед выпиской 1 год p	0,5 ± 0,2 0,6 ± 0,4 =0,062	2,5 ± 1,1 2,9 ± 1,6 = 0,058	0,1 ± 0,1 0,2 ± 0,1 = 0,220	0,10 ± 0,09 0,12 ± 0,14 = 0,202	3 ± 2,0 4 ± 1,0 = 0,311
Сравнение данных перед операцией и через 3 года:					
перед операцией 3 года p	2,9 ± 0,2 0,7 ± 0,4 **< 0,001**	6,7 ± 0,5 3,3 ± 0,5 **= 0,002**	0,9 ± 0,2 0,3 ± 0,1 **= 0,024**	0,40 ± 0,2 0,13 ± 0,14 **= 0,017**	70 ± 20 5 ± 1,0 **= 0,002**
Сравнение данных перед выпиской и через 3 года:					
перед выпиской 3 года p	0,5 ± 0,2 0,7 ± 0,4 =0,061	2,5 ± 1,1 3,3 ± 0,5 = 0,115	0,1 ± 0,1 0,3 ± 0,1 = 0,111	0,10 ± 0,09 0,13 ± 0,14 = 0,212	3 ± 2,0 5 ± 1,0 = 0,322
Сравнение данных через 1 год и 3 года:					
1 год 3 года p	0,6 ± 0,4 0,7 ± 0,4 = 0,104	2,9 ± 1,6 3,3 ± 0,5 = 0,066	0,2 ± 0,1 0,3 ± 0,1 = 0,201	0,12 ± 0,14 0,13 ± 0,14 = 0,122	4 ± 1,0 5 ± 1,0 = 0,311

В течении 3-х лет наблюдения, у 3 пациентов во 2 (СиМА) группе отмечен рецидив МН тяжелой степени с гемолитической анемией неясного генеза. На ЭхоКГ выявлена парапротезная фистула, которая потребовала реоперацию для

протезирования МК механическим протезом. При повторной операции, у всех этих пациентов определены фистулы в месте синтетического кольца, что может и явилось причиной регургитации и гемолитической анемии. Рецидив МН умеренной или средней степени тяжести отмечен у 2 пациентов группы СиМА. «Таблица 19».

Таблица 19 – Отдаленные (3 года) неблагоприятные события и летальность пациентов после пластики митрального клапана на синтетическом опорном кольце

Параметр	Общее количество, n = 110	2 группа (СиМА), n = 55
Рецидив МР ≥ 2+, n (%)	5 (4,5)	2 (3,6)
Реоперация – протезирование МК, n (%)	3 (2,7)	3 (5,5)
Летальность, n (%)	5 (4,5)	1 (1,8)
Всего, n (%)	13 (11,8)	6 (10,9)

На отдаленных послеоперационных ЭхоКГ, выявлено отложение кальцинатов (кальциноз) на ФК у 15 (27,8 %) пациентов во 2 (СиМА) группе.

4.3 Сравнительный анализ результатов пластики митрального клапана на опорном перикардиальном и синтетическом кольцах

Проведено сравнение данных операции, раннего послеоперационного периода пациентов с пластикой МК на опорном перикардиальном и синтетическом кольцах.

Пребывание в отделении реанимации достоверно не отличалось по группам (1 койко/день; p = 0,071), срок госпитализации достоверно не отличался (14 ± 2 койко/дня; p = 0,221).

Статистически достоверных различий послеоперационных показателей гемоглобина и гематокрита не получено: 1 (ПеМА) группа -118 ± 5 г/л, 2 (СиМА) группа – 115 ± 3 г/л (p = 0,162) и 1 (ПеМА) группа – 35 ± 5 %, 2 (СиМА) группа – 37 ± 4 % (p = 0,194).

В целом операция потребовала достоверно большего времени в 1 (ПеМА) группе по сравнению со 2 (СиМА) группой, однако время пережатия аорты и ИК значимо не различалось между 1 (ПеМА) и 2 (СиМА) группами, в том числе и независимо от изолированного или сочетанного характера операции. Длительность ИВЛ и инотропной поддержки, глобальная сократительная функция ЛЖ (ФВ ЛЖ) не отличались в группах, в то время как объемные показатели (КДО ЛЖ и КСО ЛЖ) и ТМГД имели достоверные статистические различия. Данные представлены в «Таблице 20».

Таблица 20 – Сравнительная характеристика данных операции пластики митрального клапана на опорном перикардиальном и синтетическом кольцах

Параметр	1 группа (ПеМА), n = 55	2 группа (СиМА), n = 55	p (значение)
Время ИК, мин - изолированная пластика МК - сочетанная операция	 83,6 ± 21,0 93,5 ± 31,0	 78,9 ± 19,0 88,9 ± 21,0	 0,073 0,086
Время пережатия Ао, мин - изолированная пластика МК - сочетанная операция	 57,1 ± 19,8 71,1 ± 17,7	 52,9 ± 12,9 69,9 ± 16,3	 0,063 0,143
Длительность операции, мин - изолированная пластика МК - сочетанная операция	 191,9 ± 38,9 220,9 ± 28,8	 172,4 ± 31,1 198,7 ± 22,5	 **0,002** **0,032**
Длительность ИВЛ, ч	5,9 ± 0,5	6,8 ± 0,1	0,590
Длительность инотропной поддержки, ч	6 ± 0,8	8 ± 1,2	0,124
КДО ЛЖ, мл	146,8 ± 35,1	159,3 ± 50,1	**0,006**
КСО ЛЖ, мл	74,1 ± 27,6	82,3 ± 39,3	**0,041**
ФВЛЖ, %	54,6 ± 5,9	51,8 ± 8,2	0,072
ТМГД, мм.рт.ст.	5,1 ± 0,8	7,6 ± 2 ,1	**0,042**

Примечания
1 Ао – аорта.
2 КДО -– конечный диастолический объем.
3 КСО – конечный систолический объем.

При сравнении 1 (ПеМА) и 2 (СиМА) групп по ранним послеоперационным осложнениям не отмечено статически значимой разницы. Летальных исходов не было. Послеоперационные осложнения на госпитальном этапе представлены в «Таблице 21».

Таблица 21 – Сравнительная характеристика послеоперационных осложнений на госпитальном этапе у пациентов после пластики митрального клапана на опорном перикардиальном и синтетическом кольцах

Параметр	1 группа (ПеМА), n = 55	2 группа (СиМА), n = 55	p (значение)
Послеоперационный ИМ, n (%)	0 (0)	2 (3,6)	-
ФП - пароксизмальная, n (%) - остаточная, n (%)	 4 (7,3) 0 (0)	 6 (10,9) 2 (3,6)	 0,062 -
Синусовая брадикардия, n (%)	8 (14,5)	7 (12,7)	0,121
АВ блокада, n (%)	4 (7,3)	6 (10,9)	0,212
Транзиторная SAM+LVOTO, n (%)	0 (0)	5 (9,1)	-
ТИА, n (%)	3 (5,5)	3 (5,5)	0,055
Медиастинит, n (%)	4 (7,3)	5 (9,1)	0,162
Гемоторакс, n (%)	6 (10,9)	6 (10,9)	0,611
Пневмоторакс, n (%)	3 (5,5)	3 (5,5)	0,055

П р и м е ч а н и е - АВ блокада – атриовентрикулярная блокада.

Спустя 3 года наблюдения, отмечается уменьшение размеров дооперационно расширенных ФК МК в обоих группах: в группе ПеМА - до пластики клапанов: МК 35,4 ± 1,7 мм, после пластики МК 31,5 ± 2,3 мм; в группе СиМА - до пластики клапанов: МК 35,9 ± 2,7 мм, после пластики МК 30,6 ± 2,6 мм. Хотя диаметр ФК МК после пластики больше у группы ПеМА, разница между группами статистически незначима (ПеМА 31,5 ± 2,3 мм, СиМА 30,6 ± 2,6 мм; p = 0,611) «Таблица 22».

Таблица 22 – Сравнительная характеристика дооперационных, непосредственных, средне-отдаленных, отдаленных данных по NYHA и результатов трансторакальной ЭхоКГ пациентов с пластикой митрального клапана на опорном периардиальном и синтетическом опорных кольцах

Время	Группы, p =	NYHA, m±sd	ФВ ЛЖ, %	КДД, мм	КСД, мм	Диаметр ФК, мм
Сравнение групп перед операцией:						
перед операцией	ПеМА СиМА p	3,6 ± 0,5 3,4 ± 0,5 0,088	47,9 ± 6,8 49,2 ± 8,3 0,151	56,9 ± 6,2 56,7 ± 7,6 0,586	43,1 ± 6,7 42,3 ± 8,2 0,335	35,4 ± 1,7 35,9 ± 2,7 0,056
Сравнение групп перед выпиской:						
перед выпиской	ПеМА СиМА p	1,1 ± 0,5 1,1 ± 0,5 0,210	55,6 ± 4,3 52,1 ± 7,1 0,501	49,1 ± 5,5 54,6 ± 0,7 0,671	31,7 ± 5,8 40,1 ± 7,7 0,111	31,5 ± 2,3 30,6 ± 2,6 0,107
Сравнение групп через 1 год:						
1 год	ПеМА СиМА p	1,0 ± 0,5 1,3 ± 0,5 0,191	55,6 ± 4,3 52,1 ± 7,1 0,331	49,1 ± 5,5 54,6 ± 0,7 0,136	31,7 ± 5,8 40,1 ± 7,7 0,109	31,5 ± 2,3 30,6 ± 2,6 0,722
Сравнение групп через 3 года:						
3 года	ПеМА СиМА p	1,2 ± 0,5 1,4 ± 0,5 0,129	54,6 ± 5,9 51,8 ± 8,2 0,112	48,2 ± 5,4 53,5 ± 0,6 0,217	30,7 ± 5,8 39,4 ± 6,6 0,220	31,5 ± 2,3 30,6 ± 2,6 0,611

Сравнительный анализ не выявил статистически значимых различий между двумя группами (ПеМА и СиМА) по анализируемыым показателям ЭхоКГ перед операцией, перед выпиской и через 1 год и 3 года после операции «Таблица 23».

Таблица 23 – Сравнительная характеристика дооперационных, непосредственных, средне-отдаленных, отдаленных параметров ЭхоКГ пациентов с пластикой митрального клапана на опорном перикардиальном и синтетическом опорных кольцах

Время	Группы, p =	Степень НМК, m ± sd	Vena Contracta, мм	MR Radius, см	MR ERO, см²	MR Fraction, %
Сравнение данных перед операцией:						
перед операцией	ПеМА СиМА p	3,1 ± 0,4 2,9 ± 0,2 0,077	6,9 ± 0,3 6,7 ± 0,5 0,253	0,9 ± 0,2 0,9 ± 0,2 0,586	0,40 ± 0,2 0,40 ± 0,11 0,454	65 ± 20 70 ± 20 0,066
Сравнение данных перед выпиской:						
перед выпиской	ПеМА СиМА p	0,3 ± 0,2 0,5 ± 0,2 0,120	1,9 ± 0,7 2,5 ± 1,1 0,411	0,1 ± 0,0 0,1 ± 0,1 0,760	0,10 ± 0,0 0,10 ± 0,09 0,151	4 ± 1,0 3 ± 2,0 0,181
Сравнение данных через 1 год:						
1 год	ПеМА СиМА p	0,4 ± 0,3 0,6 ± 0,4 0,175	2,5 ± 0,5 2,9 ± 1,6 0,221	0,2 ± 0,0 0,2 ± 0,1 0,856	0,10 ± 0,1 0,12 ± 0,14 0,786	5 ± 1,0 4 ± 1,0 0,711
Сравнение данных через 3 года:						
3 года	ПеМА СиМА p	0,6 ± 0,5 0,7 ± 0,4 0,138	3,2 ± 0,6 3,3 ± 0,5 0,110	0,2 ± 0,1 0,3 ± 0,1 0,446	0,10 ± 0,1 0,13 ± 0,14 0,117	7 ± 1,5 5 ± 1,0 0,210

4.4 Анализ отдаленной выживаемости, свободы от неблагоприятных событий

Общая отдаленная (в течении 3-х лет = 36 месяцев) свобода от рецидива МР ≥ 2 + при пластике МК на перикардиальном и синтетическом опорных кольцах составила 95,5 %, общая отдаленная свобода от повторной операции - 97,3 %, общая отдаленная выживаемость - 95,5 %, общая отдаленная выживаемость без неблагоприятных событий - 88,2 %. Сранительная характеристика данных по неблагоприятным событиям и летальности 2-х групп (ПеМА и СиМА) представлены в «Таблице 24».

Таблица 24 – Сранительные данных отдаленных (3 года) неблагоприятных событий и летальности пациентов после пластики митрального клапана на перикардиальном и синтетическом опорных кольцах

Параметр	Общее количество, n =110	1 группа (ПеМА), n = 55	2 группа (СиМА), n = 55	p (значение)
Рецидив МР ≥ 2+, n (%)	5 (4,5)	3 (5,5)	2 (3,6)	0,671
Реоперация – протезирование МК, n (%)	3 (2,7)	0 (0)	3 (5,5)	0,056
Летальность, n (%)	5 (4,5)	4 (7,3)	1 (1,8)	0,130
Всего, n (%)	13 (11,8)	7 (12,7)	6 (10,9)	0,211

Не выявлено статистически значимых различий по показателю свободы от рецидива МР ≥ 2 + в течении 36 месяцев (p = 0,671) в двух группах (1-ПеМА и 2-СиМА) «Рисунок 22».

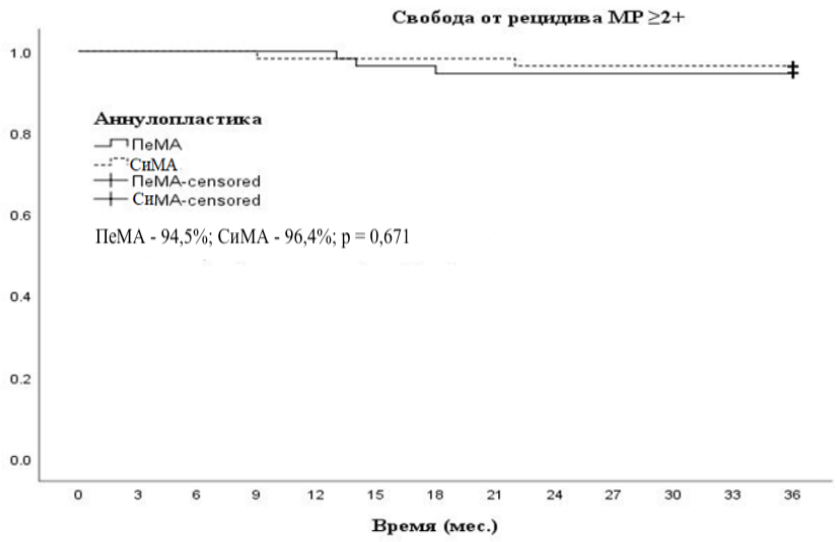

Рисунок 22 – Анализ методом Каплана-Мейера свободы от рецидива МР ≥ 2+ в двух группах (аннулопластика перикардиальным опорным кольцом и аннулопластика синтетическим опорным кольцом)

Анализ свободы от реоперации (протезирования МК) в отдаленном периоде выявил уровень свободы для 1 (ПеМА) группы – 100 % а для 2 (СиМА) группы - 94,5 %, без статистически значимых различий (p = 0,056) «Рисунок 23».

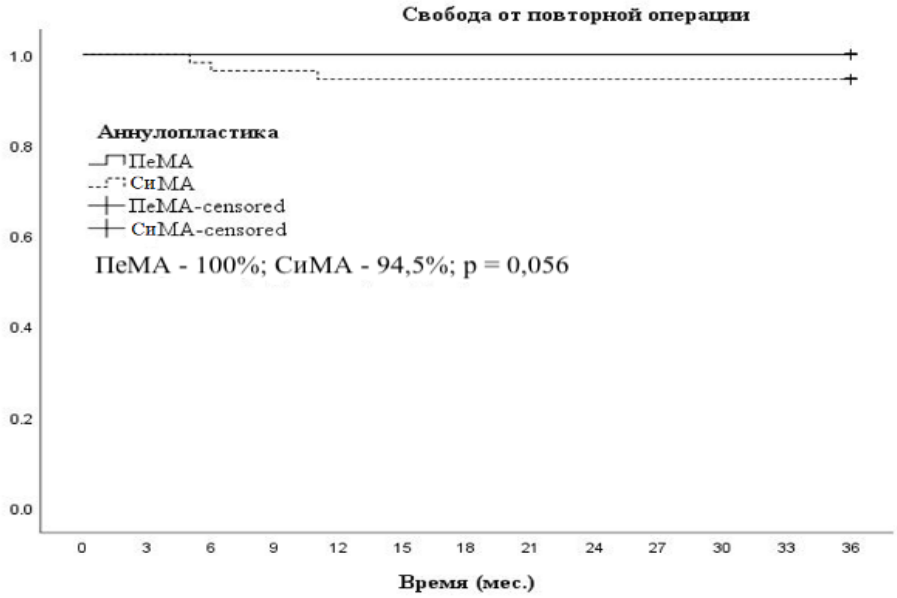

Рисунок 23 – Анализ методом Каплана-Мейера свободы от повторной операции в двух группах (аннулопластика перикардиальным опорным кольцом и аннулопластика синтетическим опорным кольцом)

При анализе отдаленной выживаемости в 1 (ПеМА) группе с использованием метода Каплана-Мейера определено, что в течении 36 месяцев выживаемость составила 92,7 %. Отдаленная выживаемость пациентов во 2 (СиМА) группе составила 98,2 %. Статистически значимых различий по показателю выживаемости в течении 36 месяцев (p = 0,130) в двух группах (1-ПеМА и 2-СиМА) не выявлено «Рисунок 24».

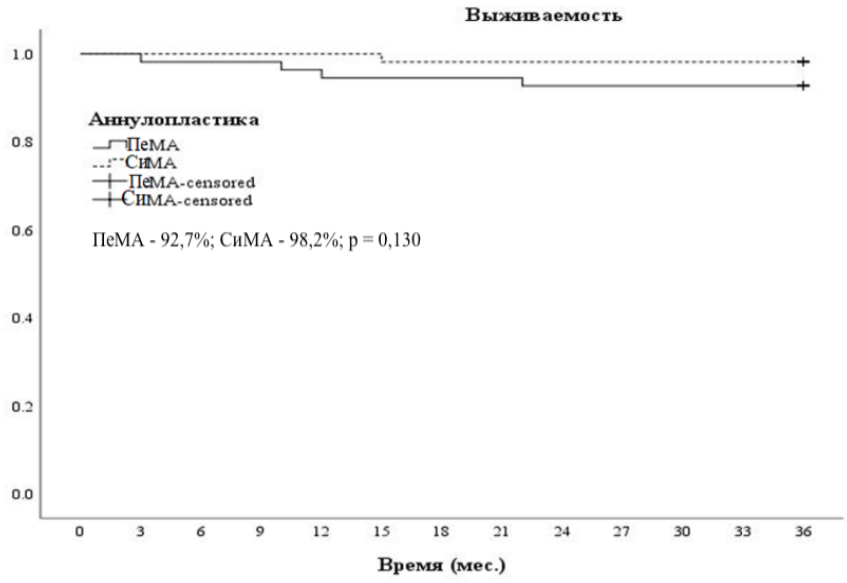

Рисунок 24 - Анализ методом Каплана-Мейера трехлетней выживаемости в двух группах (аннулопластика перикардиальным опорным кольцом и аннулопластика синтетическим опорным кольцом)

Выживаемость без неблагоприятных событий в течение 36 месяцев (3 года) составила для 1 (ПеМА) группы - 87,3 %, 2 (СиМА) группы - 89,1 %, без статистически значимых различий (p = 0,211). Наблюдались всего 13 неблагоприятных событий: 7 в 1 (ПеМА) группе и 6 во 2 (СиМА) группе.

Для оценки факторов риска летальности в отдалённом периоде мы провели регрессию пропорциональных рисков Кокса. Отдалённая выживаемость без неблагоприятных событий у пациентов с сопутствующим ИМ, ишемической кардиомиопатией напрямую зависела от исходной тяжести систолической дисфункции ЛЖ. Предикторами отдаленной летальности были – возраст $\geq$ 70 лет, гемодинамически значимое поражение коронарных артерий, ФВ ЛЖ $\leq$ 40%.

В результате многофакторного анализа отношения рисков выявлены статистически значимые предикторы летальности в средне-отдаленном и отдаленном периодах. Значимыми факторами исходных данных явились: возраст $\geq$ 70 лет, гемодинамически значимое поражение коронарных артерий, ФВ ЛЖ $\leq$ 40%. Данные представлены в «Таблице 25».

Таблица 25 – Однофакторный и многофакторный анализ Кокса для летальности пациентов после пластики митрального клапана на перикардиальном и синтетическом опорных кольцах

Параметр	ОР	95 % ДИ	p (значение)
Однофакторный анализ			
- возраст ≥ 70 лет	1,182	1,06 – 1,32	< **0,010**
- гемодинамически значимое поражение коронарных артерий	4,251	0,01 – 4,45	= **0,033**
- ФВЛЖ ≤ 40%	1,718	0,58 – 1,88	= **0,020**
Многофакторный анализ			
- возраст ≥ 70 лет	1,135	0,99 – 1,30	= **0,040**
- гемодинамически значимое поражение коронарных артерий	5,226	0,01 – 5,98	= **0,029**
- ФВ ЛЖ ≤ 40%	1,707	0,66 – 1,86	= **0,013**

Примечания
1 ОР – отношение рисков.
2 ДИ – доверительный интервал.

Из регрессионного анализа отмечено, что прогрессирование МН имеет достоверную связь с глобальным постинфарктным ремоделированием сердца. При этом индекс объёмных показателей ЛЖ, общая ФВ ЛЖ и рестриктивный тип диастолической дисфункции играют значимую предикторную роль. Предикторами рецидива МР ≥ 2 + и реоперации (протезирование МК механическим протезом) явились дилатация ЛП и ЛЖ, гемодинамически значимое поражение коронарных артерий, ФВ ЛЖ ≤ 40%. В результате многофакторного анализа отношения рисков выявлены статистически значимые критерии рецидива МР ≥ 2 + в средне-отдаленном и отдаленном периодах. Данные представлены в «Таблице 26».

Таблица 26 – Однофакторный и многофакторный анализ Кокса для рецидива митральной регургитации ≥ 2 + и реоперации (протезирование митрального клапана механическим протезом)

Параметр	ОР	95% ДИ	p (значение)
Однофакторный анализ			
- дилатация ЛП и ЛЖ	1,225	1,14 – 1,33	**< 0,001**
- гемодинамически значимое поражение коронарных артерий	2,035	0,01 – 4,00	**< 0,001**
- ФВЛЖ ≤ 40 %	1,511	0,61 – 1,78	**< 0,010**
Многофакторный анализ			
- дилатация ЛП и ЛЖ	1,131	1,01 – 1,46	**= 0,027**
- гемодинамически значимое поражение коронарных артерий	2,002	0,01 – 2,06	**= 0,030**
- ФВЛЖ ≤ 40 %	1,800	0,64 – 1,93	**= 0,006**

Примечания
1 ОР – отношение рисков.
2 ДИ – доверительный интервал.

Полученные результаты позволяют говорить об эффективности пластики МК и на опорном синтетическом кольце, и на опорном кольце из аутоперикарда.

Через 3 года после операции, у пациентов в обоих группах зафиксировано статистически значимое изменение показателей ремоделирования по массе миокарда ЛЖ, индексу массы миокарда ЛЖ по сравнению с исходными данными: по массе миокарда ЛЖ: 1 группа (ПеМА) - до операции 265 ± 10 г, через 3 года 250 ± 0,8 г (p = 0,022); 2 группа (СиМА) - до операции 270 ± 5 г, через 3 года 255 ± 5 г (p = 0,040) и по индексу массы миокарда ЛЖ: 1 группа (ПеМА) - до операции 140 ± 5 г/м^2, через 3 года 125 ± 3 г/м^2 (p = 0,011); 2 группа (СиМА) - до операции 145 ± 3 г/м^2, через 3 года 129 ± 2 г/м^2 (p = 0,033). В течении 3 лет после операции не выявлено преимущество одного ОК над другим в динамике обратного ремоделирования левых отделов сердца: по массе миокарда ЛЖ: 1 группа (ПеМА) – 250 ± 0,8 г, 2 группа (СиМА) – 255 ± 5 г (p =0,115) и по индексу массы миокарда ЛЖ: 1 группа (ПеМА) – 125 ± 3г /м^2, 2 группа (СиМА) – 129 ± 3 г/м^2 (p = 0,077).

ГЛАВА 5. ОБСУЖДЕНИЕ РЕЗУЛЬТАТОВ ИССЛЕДОВАНИЯ

Заболеваемость и распространенность МН увеличивается с возрастом (45% пациентов старше 70 лет) [10]. Среди женщин ревматическая болезнь МК чаще встречается, а среди мужчин доминирует дегенеративно-миксоматозная болезнь. В настоящее время митральный порок больше связан с мезенхимальной дисплазией, ИБС и ФП чем ревматической болезнью сердца. Наиболее частой причиной МН является дегенеративная патология клапанных структур, которая обнаруживается по нашим данным у 61% пациентов. Условия для осуществления пластических вмешательств на МК при дисплазии благоприятнее, чем при ревматизме в связи с меньшей выраженностью структурного поражения [5].

Пластические коррекции патологий МК являются быстро развивающимся направлением в хирургии клапанов. Накопленный опыт последних пяти десятилетий, современные технологии доказывают, что дальнейшее развитие кардиохирургии зависит от достижений в области реконструктивных клапанных операций [178]. Однако, в настоящее время нет общего принципа выбора методики реконструктивной коррекции МН, когда речь идет о дегенеративной НМК, но самым эффективным методом ее коррекции считается резекционная реконструкция створок на опорном синтетическом или перикардиальном кольце. Хирурги кардиохирургического центра НМИЦ ВМТ им. А.А. Вишневского имеют большой опыт в реконструктивной коррекции МН. Одним из определяющих моментов при выборе методики хирургической коррекции МН, является определение показания для оперативного лечения с учетом рекомендации ESC/EACTS от 2021 г [170].

Митральный клапан характеризуется сложной анатомией и пространственной конфигурацией, и состоит в основном из ФК, створок, папиллярных мышц и сухожильных хорд. Для нормальной его работы каждый из четырех компонентов должен правильно функционировать [1, 6]. Форма ФК геометрически напоминает «седло наездника» с пиками, расположенными кпереди и сзади, и впадиной, расположенной медиально, а латерально, где находятся

комиссуры находятся загнутые кверху края. Такая особенность его формы уменьшает напряжение на створки МК во время систолы. Нагрузка на створки уменьшается седловидной формой кольца, прогибом створок МК [11, 17, 159]. Патология левых отделов сердца приводит к изменению пространственной структуры, уплощению ФК [125, 161]. В этой связи, непосредственный подход к митральной пластике нами определяется в зависимости от анатомо-функциональной особенности МК, анализа клапанных структур на 2D и 3D ЭхоКГ, морфометрической модели клапана [141].

Морфометрический анализ клапанных структур показывает, что при развитии НМК происходит не только ремоделирование левых отделов сердца, но изменяется и пространственное взаимоотношение клапанных структур. ЗС меньше по размеру и движется медленнее, чем ПС, но к зоне коаптации в норме они приходят одновременно. При МН нарушаются коаптационные механизмы, в том числе - не полное закрытие МК, потеря пресистолического уменьшения размера ФК, его дилатация на фоне ремоделирования левых отделов сердца и площадь створок МК недостаточно покрывает площадь расширенного ФК. В этой связи выполнение интраопрационного построения 3D модели МК при ЧПЭхоКГ с определением референтных точек, трассированием и моделированием створок МК позволило нам в каждом случае создать анатомо-функциональную модель МК с определением необходимого размера кольца МК и модели створок, обеспечивающей плотное соприкосновение створок МК без изменения их анатомической (исходной) величины.

Чтобы исключить погрешность в нашем исследовании один специалист выполнил все ЭхоКГ, профессор А.Н. Лищук выполнил все операции как основной оперирующий хирург.

Основными особенностями операции являются: 1. способ формирования ОК из аутоперикарда, 2. способ фиксации сформированного ОК из аутоперикарда на ФК МК, 3. проведение гидравлической пробы с проверкой регургитации при ЧПЭхоКГ.

В условиях современных технологий обеспечения операций и методик защиты миокарда, влияние продолжительности операции, ИК и гипоксии на течение восстановительного и раннего послеоперационного периода значительно уменьшилось, однако не потеряло своего значения для хирурга. Так длительность изолированной операции была больше в группе ПеМА - 191,9 ± 38,9 мин., чем в группе СиМА - 172,4 ± 31,1 мин (p = 0,002) и было обусловлено дополнительным временем, потраченным на подготовку аутоперикардиального кольца. Остальные интраоперационные характеристики не отличались в обеих группах больных и увеличение времени операции, связанное со способом формирования аутоперикардиального ОК, не повлияло как на исход операции, так и на течение раннего послеоперационного периода.

По частоте ранних послеоперационных осложнений группы достоверно не различались по большинству показателей. Однако аннулопластика с синтетическим ОК по сравнению с перикардиальным ОК ассоциируется с увеличением частоты таких ранних послеоперационных осложнений, как стеноз устья МК с увеличением ТМГД (ПеМА - 5,1 ± 0,8; СиМА- 7,6 ± 2,1; p = 0,042) и частотой транзиторной SAM+LVOTO (ПеМА- 0; СиМА- 5 случаев) которые нормализовались до выписки из стационара. Кроме того, нами было отмечено некоторое увеличение длительности инотропной поддержки в группе СиМА по сравнению с группой ПеМА, что может быть связано с гемодинамической значимостью SAM+LVOTO в раннем послеоперационном периоде, которая была зарегистрирована только в группе СиМА. Наличие раннего послеоперационного транзиторного SAM+LVOTO у некоторых пациентов группы СиМА подтверждает, что синтетические полужесткие кольца в некоторой степени превращают ФК в плоскую форму, сужая угол пересечения между аортальной и митральной плоскостями [19]. Кроме этого, «Carpentier-Edwards Physio ring» может ограничить подвижность ФК, особенно в диастоле. SAM+LVOTO устраняется объемной нагрузкой ЛЖ и, если нужно, бета-блокаторами [12]. Вне зависимости от жесткости синтетического ОК, оно до какой-то степени суживает атриовентрикулярное отверстие с повышением ТМГД [146]. В раннем

послеоперационном периоде (до выписки) после пластики синтетическим ОК отмечается постепенное механическое растяжение ФК и приближением размера ФК к норме за счет поступления объема крови с большим давлением из ЛП в ЛЖ, что и объясняет транзиторный характер SAM+LVOTO. Это явление не было замечено в ПеМА из-за мягкости и полной гибкости ОК.

В раннем послеоперационном периоде нами зарегистрированы 10 (ПеМА - 4, СиМА - 6) де-ново пароксизмальных ФП и 2 рецидива длительно-персистирующей ФП (ПеМА - 0, СиМА - 2). Послеоперационный отек миокарда, аритмогенный эффект кардиотонических препаратов, послеабляционное воспаление миокарда могут вызывать аритмию после кардиохирургического вмешательства. Срыв ритма еще на госпитальном этапе лечения больного не всегда обозначает неуспешную РЧА. Есть понятие «blank period» (слепой период) в течение 14-27 недель после оперативного лечения ФП, при котором формируется и ремоделируется предсердный рубец. Пока этого не произошло, допускается возникновение аритмии [57, 102]. Еще возможно, что абляция вызовет трансмуральное повреждение аритмогенных очагов или сформируются новые очаги аритмии в месте швов. Обычно восстановление нормального водно-электролитного баланса стабилизирует сердечный ритм, а в случае отсутствия эффекта нами проводится медикаментозная кардиоверсия амиодароном.

В нашей работе, у пациентов, перенесших, как ПеМА, так и СиМА уже на госпитальном этапе отмечается достоверное снижение выраженности симптомов сердечной недостаточности и повышение физической активности по NYHA (с 3,6 $\pm$ 0,5 до 1,1 $\pm$ 0,5; $p < 0,001$ для ПеМА и с 3,4 $\pm$ 0,5 до 1,1 $\pm$ 0,5; $p < 0,001$ для СиМА), достоверное увеличение глобальной сократительной функции ЛЖ - ФВ ЛЖ % (с 47,9 $\pm$ 6,8 до 55,6 $\pm$ 4,3; $p = 0,046$ для ПеМА и с 49,2 $\pm$ 8,3 до 52,1 $\pm$ 7,1; $p < 0,015$ для СиМА), на фоне достоверного уменьшения степени НМК (с 3,1 $\pm$ 0,4 до 0,3 $\pm$ 0,2; $p < 0,001$ для ПеМА и с 2,9 $\pm$ 0,2 до 0,5 $\pm$ 0,2; $p < 0,001$ для СиМА).

Результаты нашего исследования подтвердили эффективность операции пластики МК. Так отдаленная (в течении 3-х лет = 36 месяцев) свобода от рецидива МР $\geq$ 2 + при пластике МК на аутоперикардиальном или синтетическом ОК (общая)

составила 95,5 %, общая отдаленная свобода от повторной операции - 97,3 %, общая отдаленная выживаемость - 95,5 %, общая отдаленная выживаемость без неблагоприятных событий - 88,2 %. Полученные нами данные согласуются с данными многочисленных исследований, связанных с различными видами пластик МК с применением различных типов ОК [27, 34, 37, 41].

Исследование показало, что эффективность двух способов аннулопластики при реконструктивных вмешательствах на МК сопоставимы в средне-отдаленном, и отдаленном периодах. Так анализ отдаленной выживаемости показал отсутствие статистически значимых различий по выживаемости пациентов в течении 36 месяцев после операции (ПеМА - 92,7 %, СиМА - 98,2 %; p = 0,130). Отмечено практически одинаковое число неблагоприятных событий в отдаленном периоде в обеих группах: 7 в 1 (ПеМА) группе и 6 во 2 (СиМА) группе. По частоте рецидива МР (ПеМА- 5,5 %, СиМА- 3,6 %; p = 0,671) и повторным операциям по замене клапана (ПеМА- 0 %, СиМА- 5,5 %; p = 0,056) также не получено различий.

У всех умерших пациентов была ИБС с гемодинамически значимым поражением коронарного русла и низкой ФВ ЛЖ (до и после пластики МК - ФВ ЛЖ ≤ 40 %). Этим пациентам выполняли пластику МК в сочетании с АКШ.

Предикторами отдаленной летальности были – возраст ≥70 лет (ОР = 1,182, 95% ДИ 1,06 – 1,32; p < 0,010), гемодинамически значимое поражение коронарных артерий (ОР = 4,251, 95 % ДИ 0,01 – 4,45; p = 0,033), ФВ ЛЖ ≤ 40 % (ОР = 1,718, 95% ДИ 0,58 – 1,88; p = 0,020).

К факторам риска рецидива МР ≥ 2 + и реоперации (протезирование МК механическим протезом) относятся дилатация ЛП и ЛЖ (ОР = 1,225, 95 % ДИ 1,14 – 1,33; p < 0,001), гемодинамически значимое поражение коронарных артерий (ОР = 2,035, 95 % ДИ 0,01 – 4,00; p < 0,001) и ФВ ЛЖ ≤ 40% (ОР = 1,511, 95 % ДИ 0,61 – 1,78; p < 0,010).

Эти данные подчеркивают важность своевременной интервенции при наличии НМК у пациентов с ИБС пока сохранена работоспособность ЛЖ, а проблема неэффективной реконструкции МК при его недостаточности в непосредственном и средне-отдаленном и отдаленном периодах обусловлена

состоянием миокарда ЛЖ, его функциональной способностью и тяжестью сопутствующей ИБС.

Нами определено, что обе методики аннулопластики МК предотвращают повторное расширение ФК МК. В отдаленном периоде не происходит как нарастания степени НМК по сравнению с ранним послеоперационным периодом (ПеМА: 0,3 ± 0,2 - перед выпиской и 0,6 ± 0,5 - через 3 года, p = 0,116; СиМА: 0,5 ± 0,2 - перед выпиской и 0,7 ± 0,4 - через 3 года, p = 0,061), так и снижения глобальной сократительной функции ЛЖ (ПеМА: 55,6 ± 4,3 - перед выпиской и 54,6 ± 5,9 - через 3 года, p = 0,111; СиМА: 52,1 ± 7,1 - перед выпиской и 51,8 ± 8,2 - через 3 года, p = 0,600). Спустя 3 года наблюдения, отмечено достоверное снижение массы миокарда ЛЖ в обоих группах (индекс массы миокарда ЛЖ снизился с 140 ± 5 г/м^2 до 125 ± 3 г/м^2; p = 0,011 в группе ПеМА и с 145 ± 3 г/м^2 до 133 ± 3 г/м^2; p = 0,033 в группе СиМА). В отдаленном периоде сохраняется высокий уровень физической активности с отсутствием изменения функционального класса по NYHA по сравнению данными на момент выписки пациентов из госпиталя (ПеМА: 1,0 ± 0,5 - перед выпиской и 1,2 ± 0,5 - через 3 года, p = 0,066; СиМА: 1,1 ± 0,5 -перед выпиской и 1,4 ± 0,5 - через 3 года, p = 0,323).

Наличие данных изменений подтверждает нормализацию работы МК, восстановление работоспособности миокарда ЛЖ, обратное ремоделирование ЛЖ, а достоверные уменьшения размеров ФК МК после аннулопластики обоими методиками подтверждает целесообразность использования пластики МК на ОК в условиях дилатации ФК и МР [11, 34, 37].

Необходимо обратить внимание на тот факт, что применяемый нами способ подготовки аутоперикардиального кольца, заключающийся в выделении полоски перикарда (в соответствии с ЭхоКГ параметрами), очищении ее от жировой ткани, последующей обработки физиологическим раствором, последующей обработки в 0,62 % растворе глутаральдегида в течение 15 мин и повторной обработкой в физиологическом растворе позволил избежать таких отдаленных неблагоприятных событий, как кальцификация (кальциноз) ОК МК. В течение 36 месяцев ни у одного пациента из группы ПеМА не было выявлено при ЭхоКГ данных изменений, в то

время как у 15 (27,8 %) пациентов из группы СиМА данные изменения были визуализированы при ЭхоКГ ($p < 0,001$). Проведенное исследование показало, что применяемый нами способ пластики МК при его недостаточности является не только сопоставимым с существующими методами пластики МК на ОК, но и эффективным в плане предупреждения кальцификации ФК МК в отдаленном периоде (период 36 месяцев). Необходимо дальнейшее накопление данных.

ЗАКЛЮЧЕНИЕ

В исследовании рассмотрены варианты пластики МК на аутоперикардиальном и синтетическом ОК. Госпитальные, средне-отдаленные и отдаленные результаты операции сопоставимы в обоих группах.

Применяемый нами подход к созданию анатомо-функциональной модели МК с определением необходимого размера кольца МК и модели створок, обеспечивающей плотное соприкосновение створок МК без изменения их анатомической (исходной) величины, показывает свою состоятельность и необходимость для формирования МК во время операции.

Применяемый нами способ формирования ОК из аутоперикарда показывает свою эффективность на протяжении трех лет наблюдения, включая отсутствие признаков кальцификации ФК МК. В целом сформированный нами подход к пластике МК аутоперикардиальным кольцом показывает свою эффективность как в отношении анатомо-функционального состояния МК, так и клинико-функционального состояния пациентов на протяжении трех лет наблюдения.

Преимущества этого способа хирургической коррекции недостаточности МК заключаются и в том, что аутоперикард, обработанный глутаральдегидом – очень удобный материал для реконструктивных вмешательств на МК благодаря его доступности, простоты использования и эластичности.

Проведение гидравлической пробы с целью проверки регургитации на МК с помощью интраоперационной ЧПЭхоКГ позволило во время операции исключить возможность неполной коаптации створок МК и достигнуть герметичности клапана.

Необходимо отметить ограничения данного исследования: несмотря на проспективный, рандомизированный дизайн исследования и достаточную выборку пациентов, оно было ограничено одним центром. К ограничению исследования также можно отнести и относительно короткий период наблюдения (3 года),

который в полной мере мог не показать различий между двумя типами ОК в отдаленном периоде.

ВЫВОДЫ

1. Разработан и внедрен в клиническую практику легко воспроизводимый, не требующий специализированного оборудования способ формирования ОК из аутоперикарда при пластике МК.
2. Увеличение длительности операции при ПеМА по сравнению с СиМА (191,9 ± 38,9 мин., против 172,4 ± 31,1 мин; p = 0,002), обусловленная способом формирования аутоперикардиального ОК, не влияет как на исход операции, так и на течение раннего послеоперационного периода, а ранние послеоперационные осложнения (увеличение ТМГД и SAM+LVOTO) характерны для СиМА и носят транзиторный характер.
3. Эффективность двух способов аннулопластики (ПеМа и СиМА) при реконструктивных вмешательствах на МК сопоставимы в средне-отдаленном, и отдаленном периодах, как по достоверному снижению выраженности симптомов сердечной недостаточности и повышению физической активности пациентов, достоверному увеличению глобальной сократительной функции ЛЖ (ФВ ЛЖ), так и по выживаемости, числу неблагоприятных событий, включая частоту рецидива МР и реоперации с заменой клапана на механический протез.
4. Предикторами отдаленной летальности при пластике МК независимо от типа ОК являются возраст ≥ 70 лет (ОР = 1,182, 95 % ДИ 1,06 – 1,32; p < 0,010), гемодинамически значимое поражение коронарных артерий (ОР = 4,251, 95 % ДИ 0,01 – 4,45; p = 0,033), ФВ ЛЖ ≤ 40 % (ОР = 1,718, 95 % ДИ 0,58 – 1,88; p = 0,020), а к факторам риска рецидива МР ≥ 2 + и реоперации (протезирование МК механическим протезом) при пластике МК независимо от типа ОК относятся дилатация ЛП и ЛЖ (ОР = 1,225, 95 % ДИ 1,14 – 1,33; p < 0,001), гемодинамически значимое поражение коронарных артерий (ОР = 2,035, 95 % ДИ 0,01 – 4,00; p<0,001) и ФВ ЛЖ ≤ 40 % (ОР = 1,511, 95 % ДИ 0,61 – 1,78; p < 0,010).
5. ПеМА показывает свое преимущество по сравнению с СиМА не только в доступности материала (аутоперикард), простоты использования и эластичности,

но и в отсутствии такого осложнения отдаленного периода, как кальцификация (кальциноз) ОК (ПеМА 0 – случаев, СиМА - 15 (27,8 %) случаев; $p < 0,001$).

ПРАКТИЧЕСКИЕ РЕКОМЕНДАЦИИ

1. Пластика МК на ОК из доступного, простого в использовании и эластичного аутоперикарда может быть рекомендована всем категориям пациентов с НМК и сочетаться с другими кардиохирургическими вмешательствами (АКШ, РЧА, пластика ДМПП и ТК).
2. При выполнении аннулопластики аутоперикардиальным ОК необходимо соблюдение несложных технических особенностей формирования ОК из аутоперикарда с соблюдением последовательности выделения, обработки перикарда, и непосредственно формирования, открытого ОК, что необходимо для обеспечения эластичного каркаса ОК и его эффективного функционирования в отдаленном периоде.
3. Соблюдение техники фиксации ОК из аутоперикарда и проведение гидравлической пробы с проверкой регургитации при ЧПЭхоКГ необходимо для обеспечения герметичности МК и исключения необходимости наложения дополнительных швов, которые могут привести к стенозу атриовентрикулярного отверстия.
4. Проведение интраоперационной ЧПЭхоКГ необходимо для создания анатомо-функциональной модели МК с определением необходимого размера кольца МК и модели створок с целью достижения во время операции плотного соприкосновение створок МК без изменения их анатомической (исходной) величины и обеспечения функционирования ОК в приближенном к норме режиме в отдаленном периоде.

СПИСОК СОКРАЩЕНИЙ И УСЛОВНЫХ ОБОЗНАЧЕНИЙ

АКШ – Аортокоронарное шунтирование

д-МН – Дегенеративная митральная недостаточность/Дегенеративная болезнь МК

ДКМП – Дилатационная кардиомиопатия

ЗС – Задняя створка

ИБС – Ишемическая болезнь сердца

ИК – Искусственное кровообращение

ИМ – Инфаркт Миокарда

ИМТ – Индекс массы тела

иф-МН – Ишемическая функциональная митральная недостаточность

ИЭ – Инфекционный эндокардит

КДД – Конечный диастолический диаметр

КСД – Конечный систолический диаметр

КДР ЛЖ – Конечный диастолический размер левого желудочка

КСР ЛЖ – Конечный систолический размер левого желудочка

ЛЖ – Левый желудочек

ЛП – Левое предсердие

МК – Митральный клапан

МН – Митральная недостаточность

МПП – Межпредсерная перегородка

МР – Митральная регургитация

ниф-МН – Неишемическая митральная недостаточность

НМК – Недостаточность митрального клапана

ОИМ – Острый инфаркт миокарда

ОК – Опорное кольцо

ПеМА – Перикардиальная митральная аннулопластика

плТК – Пластика трикуспидального клапана

ПС – Передняя створка

ПТФЭ – Политетрафторэтилен

РЧА – Радиочастотная абляция

СиМА – Синтетическая митральная аннулопластика

ТИА – Транзиторная ишемическая атака

ТК – Трикуспидальный клапан

ТМГД – Трансмитральный градиент давления

ЭхоКГ – Эхокардиография

ФВЛЖ –Фракция выброса левого желудочка

ФП – Фибрилляция предсердий

ФК – Фиброзное кольцо митрального клапана

ЧПЭхоКГ – Чреспищеводная эхокардиография

ЭКГ – Электрокардиография

ЭхоКГ – Эхокардиография

ЧПЭхоКГ– Чреспищеводная эхокардиография

LVOTO – Обструкция выносящего тракта левого желудочка

SAM – Систолическое переднее движение

СПИСОК ЛИТЕРАТУРЫ

1. Андерсон, Р.Г. Хирургическая анатомия сердца по Уилкоксу / Р.Г. Андерсон, Д.Е. Спайсер. – Москва: Логосфера перевод с английского, 2009. - 61-105 с.

2. Бокерия, Л. А. Результаты хирургического лечения фибрилляции предсердий у пациентов с пороками сердца / Л.А. Бокерия, А.Ш. Ревишвили, А.В. Шмуль [и др.] // Анналы аритмологии. – 2012. – Т. 9. – № 4. – С. 14-22.

3. Бокерия, Л.А. Аритмология: intus partis / Л.А. Бокерия // Бюллетень НЦССХ им. А.Н. Бакулева РАМН. – 2016. – Т. 17. – № 3. – С. 77-101.

4. Бокерия, Л.А. Ишемическая недостаточность атриовентрикулярных клапанов / Л.А. Бокерия, С.Г. Суханов, Е.Н. Орехова. – Москва: Издательство НЦССХ им А.Н. Бакулева РАМН, 2011. – 100 с.

5. Бокерия, Л.А. Коррекция недостаточности и её место в лечении конечной стадии сердечной недостаточности / Л.А. Бокерия, С.Р. Гиляревский, Ю.П. Новикова, В.А. Мироненко // Анналы хирургии. – 2002. – № 3. - С. 8.

6. Бокерия, Л.А. Нормативные параметры сердца и его структур по данным эхокардиографического исследования в М-режиме у взрослых / Л.А. Бокерия, О. Махачев, М. Панова, Т. Филиппкина // Справочное пособие. – 2010. – С. 69.

7. Готье, С.В. Реконструкция клапанов донорского сердца с последующей его трансплантацией / С.В. Готье, Р.Ш. Саитгареев, В.Н. Попцов [и др.] // Вестник трансплантологии и искусственных органов. – 2013. – Т. 15. – № 2. – С. 36-43.

8. Елисеев, Л.Е. Анализ результатов реконструктивных операций на митральном клапане: дисс. … канд.мед.наук: 14.00.44 / Елисеев Лев Евгеньевич. – С-Петербург., 2008.

9. Какабаев, Б. Т. Выбор метода коррекции митральных пороков сердца в зависимости от состояния клапанного аппарата: дисс. … канд.мед.наук: 14.01.26 / Какабаев, Байрамгелди Ташлиевич. – М., 2011.

10. Кахцян, П.В. Безимплантационная техника реконструктивных операций при митральной недостаточности: дисс. ... канд.мед.наук: 14:00:44 / Кахцян Павел Вараздатович. - М., 2004.

11. Климчук, И.Я. Результаты и особенности выполнения аннулопластики митрального клапана при хирургическом лечении фибрилляции предсердий: дисс. канд.мед.наук: 14:01:26 / Климчук Игорь Ярославович. - М., 2017.

12. Копылова, Н.С. Эхокардиографические предикторы отказа от пластики МК у пациентов с дегенеративным поражением митрального клапана / Н.С. Копылова, Н.О. Сокольская, И.И. Скопин // Бюллетень НЦССХ им. А.Н. Бакулева РАМН. Сердечно-сосудистые заболевания. – 2022. – Т. 23. – № 53. – С. 117.

13. Леднев, П.В. Изолированная трансаортальная пластика митрального клапана как метод лечения обструкции выходного тракта левого желудочка / П.В. Леднев, А.В. Стоногин, А.В. Лысенко [и др.] // Хирургия. Журнал им. Н.И. Пирогова. – 2019. – № 5. – С. 64-67.

14. Новиков, В.И. Клапанные пороки сердца / В.И. Новиков, Т.Н. Новикова. – С-Петербург: СпецЛит, 2015. – 88 с.

15. Сазоненков, М.А. Анатомо-физиологическое обоснование биопротезироваия и реконструктивных операций клапанов сердца: дисс. … докт.мед.наук: 14:01:26 / Сазоненков Максим Александрович. – М., 2010.

16. Сердечно-сосудистая хирургия: руководство / под ред. В.И. Бураковский, Л.А. Бокерия. – Москва: Медицина, 1995.

17. Синёв, А.Ф. Типичное строение фиброзного кольца левого предсердно-желудочкового отверстия сердца человека / А.Ф. Синев // Бюллетень НЦССХ им. А.Н. Бакулева РАМН. – 2014. – Т. 15. – № 3. – С. 46-53.

18. Скопин, И.И. Многокомпонентные реконструктивные операции на митральном клапане: дисс. … докт.мед.наук: 14:00:44 / Скопин Иван Иванович. – М., 1992.

19. Сотников, А.В. Редукционная аннулопластика фиброзного кольца аутоперикардом при хирургическом лечении недостаточности митрального клапана / А.В. Сотников, М.В. Мельников, А.М. Битиева, Э.А. Колмаков // Вестник

Северо-Западного государственного медицинского университета им. И.И. Мечникова. – 2021. – Т. 13. – № 4. – С. 53-64.

20. Сулимов, В.А. Диагностика и лечение фибрилляции предсердий. Рекомендации РКО, ВНОА и АССХ. / В.А. Сулимов, С.П. Голицын, Е.П. Панченко [и др.] // Российский кардиологический журнал. – 2013. – Т. 18. – № 4 S3. – С. 1-100.

21. Суханов, С. Г. Результаты левопредсердных операций «лабиринт» в лечении фибрилляции предсердий в сочетании с хирургией митрального клапана / С.Г. Суханов, М.П. Шатахян, О.Р. Арусланова [и др.] // Анналы аритмологии. – 2011. – Т. 8. – № 2. – С. 17-23.

22. Толстихина, А.А. Новые ультразвуковые технологии в диагностике митральной недостаточности при ишемической и аритмогенной дисфункции левого желудочка, ассоциированной с фибрилляцией предсердий: дисс. … канд.мед.наук: 14:01:05; 14:01:13 / Толстихина Александра Александровна. – М., 2012.

23. Шатова, О.Г. Дооперационные прогностические критерии долгосрочной выживаемости после пластики митрального клапана пациентов с неишемической кардиомиопатией / О.Г. Шатова, Т.Л. Денисевич, Е.К. Курлянская, Е.В. Козырева // Медицинские новости. – 2021. – Т. 320. – № 5. – С. 56-59.

24. Шихвердиев, Н.Н. Основы реконструктивной хирургии клапанов сердца / Н.Н. Шихвердиев, С.П. Марченко. – С-Петербург: Дитон, 2007.

25. Шихвердиев, Н.Н. Реконструктивные вмешательства на митральном клапане: варианты коррекции, непосредственные и отдаленные результаты / Н.Н. Шихвердиев, Г.Г. Хубулава, С.П. Марченко, М.А. Аскеров // Артериальная гипертензия. – 2008. – Т. 14. - № 1. – С. 11-17.

26. Abolhoda, A. Calcification of bovine pericardium: glutaraldehyde versus no-react biomodification / A. Abolhoda, S. Yu, J. R. Oyarzun, J. R. McCormick [et al.] // Ann Thorac Surg. – 1996. – Vol. 62. – № 1. – P. 169-174.

27. Acker, M.A. Mitral valve surgery in heart failure: insights from the Acorn Clinical Trial / M.A. Acker, S. Bolling, R. Kirklin [et al.] // J Thorac Cardiovasc Surg. – 2006. – Vol. 132. – № 3. – P. 11-17.

28. Agricola, E. Echocardiographic classification of chronic ischemic mitral regurgitation caused by restricted motion according to tethering pattern / E. Agricola, M Oppizzi, F. Maisano [et al.] // Eur J Echocardiogr. – 2004. – Vol. 5. – № 5. – P. 326-334.

29. Agricola, E. First-in-man MitraClip implantation to treat late postoperative systolic anterior motion: rare cause of tardive mitral repair failure / E. Agricola, M. Taramasso, C. Montorfano [et al.] // Circ Cardiovasc Interv. – 2014. – Vol. 7. – № 6. – P. 860-862.

30. Akins, C.W. Mitral valve reconstruction versus replacement for degenerative or ischemic mitral regurgitation / C.W. Akins, A.D. Hilgenberg, M.J. Buckley [et al.] // Ann Thorac Surg. – 1994. – Vol. 58. – № 3. – P. 668-676.

31. Antonie, C. Pathophysiology of degenerative mitral regurgitation new 3-dimensional imaging insights / C. Antonie, F. Mantovani, G. Benfari [et al.] // Circ Cardiovasc Imaging. – 2018. – Vol. 11. – № 1. – P. e005971.

32. Bajona, P. Beating-heart, off-pump mitral valve repair by implantation of artificial chordae tendineae: an acute in vivo animal study / P. Bajona, W.E. Katz, R.C. Daly [et al.] // J Thorac Cardiovasc Surg. – 2009. – Vol. 137. – № 1. – P. 188-193.

33. Barlow, J.B. Billowing, floppy, prolapsed or flail mitral valves? / J.B. Barlow, W.A. Pocock // Am J Cardiol. – 1985. – Vol. 55. – № 4. – P. 501-502.

34. Belcher, J.R. The surgical treatment of mitral regurgitation / J.R. Belcher // Br Heart J. – 1964. – Vol. 26. – № 4. – P. 513-523.

35. Beresniak, A. Cost-effectiveness of mitral valve repair versus replacement by biologic or mechanical prosthesis / A. Beresniak, B. Sabatier, P. Achouh [et al.] // Ann Thorac Surg. – 2013. – Vol. 95. – № 1. – P. 98-104.

36. Bernacca, G.M. Chemical modification of bovine pericardium and its effects on calcification in the rat subdermal model / G.M. Bernacca, W.R. Dimitri, A.C. Fisher [et al.] // Biomaterials. – 1992. – Vol. 13. – № 6. – P. 345-352.

37. Bhudia, S.K. Edge-to-edge (Alfieri) mitral repair: results in diverse clinical settings / S.K. Bhudia, P.M. McCarthy, N.G. Smedira [et al.] // Ann Thorac Surg. – 2004. – Vol. 77. – № 5. – P. 1598-1606.

38. Block, P.C. Percutaneous transcatheter repair for mitral regurgitation / J Interv Cardiol // P.C. Block. – 2006. – Vol. 19. – № 6. – P. 547-551.

39. Bockeria, L.A. A la Cox-Maze III procedure / L.A. Bockeria // Second Moscow International Course “Cardiovascular pathology: surgery and interventions”. Lectures. – 2014. – № 21. – P. 27-36.

40. Boyd, J.H. Tricuspid leaflet repair: innovative solutions / J.H. Boyd, J.J. Edelman, D.H. Scoville, Y.J. Woo // Ann Cardiothorac Surg. – 2017. – Vol. 6. – № 3. – P. 248-254.

41. Brinster, D.R. Midterm results of the edge-to-edge technique for complex mitral valve repair / D.R. Brinster, D Unic, M.N. D’Ambra [et al] // Ann Thorac Surg. – 2006. – Vol. 81. – № 5. – P. 1612-1617.

42. Brown, M.L. Systolic anterior motion after mitral valve repair: is surgical intervention necessary? / M.L. Brown, M.D. Abel, R.L. Click [et al.] // J Thorac Cardiovasc Surg. – 2007. – Vol. 133. – № 1. – P. 136-143.

43. Calkins, H. 2012 HRS/EHRA/ECAS Expert Consensus Statement on Catheter and Surgical Ablation of Atrial Fibrillation: recommendations for patient selection, procedural techniques, patient management and follow-up, definitions, endpoints, and research trial design / H. Calkins, K.H. Kuck, R. Cappato [et al.] // Europace. – 2012. – Vol. 14. – № 4. – P. 528-606.

44. Carmo, P. Mitral annular disjunction in myxomatous mitral valve disease: a relevant abnormality recognizable by transthoracic echocardiography / Carmo P, J.A. Andrade, A. Carlos [et al.] // Cardiovasc Ultrasound. – 2010. – Vol. 9. – № 8. – P. 53.

45. Carpentier, A. A new reconstructive operation for correction of mitral and tricuspid insufficiency / A. Carpentier, A. Deloche, J. Dauptain [et al.] // J Thorac Cardiovasc Surg. – 1971. – Vol. 61. – № 1. – P. 1-13.

46. Carpentier, A. Cardiac valve surgery-the “French correction” / A Carpentier // J Thorac Cardiovasc Surg. – 1983. – Vol. 86. – № 3. – P. 323-337.

47. Carpentier, A. Conservative management of the prolapsed mitral valve / A. Carpentier, J. Relland, A. Deloche [et al.] // Ann Thorac Surg. – 1978. – Vol. 26. – № 4. – P. 294-302.

48. Carpentier, A. Open heart operation under videosurgery and minithoracotomy. First case (mitral valvuloplasty) operated with success / A. Carpentier, D. Loulmet, E. Le Bret [et al.] // C R Acad Sci III. – 1996. – Vol. 319. – № 3. – P. 219-223.

49. Carpentier, A.F. Reconstructive valve surgery / A.F. Carpentier, D.H. Adams, F. Filsoufi – Elsevier Saunders, 2010.

50. Chang, B. Long-term clinical results of mitral valvuloplasty using flexible and rigid rings: a prospective and randomized study / B. Chang, Y. Youn, J. Ha [et al.] // J Thorac Cardiovasc Surg. – 2007. – Vol. 133. – № 4. – P. 995-1003.

51. Chauvaud, S. Valve extension with glutaraldehyde-preserved autologous pericardium. Results in mitral valve repair / S. Chauvaud, V. Jebara, J.C. Chachques [et al.] // J Thorac Cardiovasc Surg. – 1991. – Vol. 102. – № 2. – P. 171-177.

52. Chikwe, J. Relation of mitral valve surgery volume to repair rate, durability, and survival / J. Chikwe, N. Toyoda, A.C. Anyanwu [et al.] // J Am Coll Cardiol. – 2017. – Vol. 69. – № 19. – P. 2397-2406.

53. Choure, A.J. In vivo analysis of the anatomical relationship of coronary sinus to mitral annulus and left circumflex coronary artery using cardiac multidetector computed tomography: implications for percutaneous coronary sinus mitral annuloplasty / A.J. Choure, M.J. Garcia, B. Hesse [et al.] // J Am Coll Cardiol. – 2006. – Vol. 48. – № 10. – P. 1938-1945.

54. Cohn, L.H. Elliot Carr Cutler mitral valve surgery at Peter Bent Brigham Hospital 1923 / L.H. Cohn// J Card Surg. – 1994. – Vol. 9. – № 2. – P. 137-138.

55. Cohn, L.H. Long-term results of mitral valve reconstruction for regurgitation of the myxomatous mitral valve / L.H. Cohn, G.S. Couper, S.F. Aranki [et al.] // J Thorac Cardiovasc Surg. – 1994 – Vol. 107. – № 3. – P. 143-151.

56. Cohn, L.H. Mitral valve repair for myxomatous degeneration and prolapse of the mitral valve / L.H. Cohn, V.J. DiSesa, G.S. Couper [et al.] // J Thorac Cardiovasc Surg. – 1989. – Vol. 98. – № 5 (part 2). – P. 987-993.

57. Cox, J.L. A brief overview of surgery for atrial fibrillation / J.L. Cox // Ann Cardiothorac Surg. – 2014. – Vol. 3. – № 1. – P. 80-88.

58. Dal-Bianco, J.P. Anatomy of the mitral valve apparatus: role of 2D and 3D echocardiography / J.P. Dal-Bianco, R.A. Levine // Cardiol Clin. – 2013. – Vol. 31. – № 2. – P. 151-164.

59. Daniel, J. Four decades of experience with mitral valve repair: analysis of differential indications, technical evolution, and long-term outcome / J. Daniel, DiBardino, W. Andrew [et al.] // J Thorac Cardiovasc Surg. – 2009 – Vol. 139. – № 1. – P. 76-84.

60. David, T.E. Reconstruction of the mitral anulus. A ten-year experience / T.E. David, C.M. Feindel, S. Armstrong, Z. Sun // J Thorac Cardiovasc Surg. – 1995 – Vol. 110. – № 5. – P. 1323-1332.

61. David, T.E. Replacement of chordae tendineae with expanded polytetrafluoroethylene sutures / T.E. David // J Card Surg. – 1989. – Vol. 4. – № 4. – P. 286-290.

62. Davila, J.C. Circumferential suture of the mitral ring; a method for the surgical correction of mitral insufficiency / J.C. Davila, R.P. Glover, R.G. Trout [et al.] // J Thorac Surg. – 1995. – Vol. 30. – № 5. – P. 531-560.

63. De Bonis, M. The GeoForm annuloplasty ring for the surgical treatment of functional mitral regurgitation in advanced dilated cardiomyopathy / M. De Bonis, M. Taramasso, A. Grimaldi [et al.] // European Journal of Cardiothoracic Surgery. – 2011 – Vol. 40. – № 2. – P. 488-495.

64. Deloche, A. Valve repair with Carpentier techniques: the second decade / A. Deloche, V.A. Jebara, J.Y. Relland [et al.] // J Thorac Cardiovasc Surg. – 1990. – Vol. 99. – № 6. – P. 990-1002.

65. Denti, P. Systolic anterior motion after mitral valve repair: a predictive computational model / P. Denti, A. Pozzoli, A. Geretto [et al.] // Interact CardioVasc Thorac Surg. – 2017. – Vol. 25. – № 4. – P. 513-520.

66. Dreyfus G. Valve repair in acute endocarditis / G. Dreyfus, A. Serraf, V.A. Jebara [et al.] // Ann Thorac Surg. – 1990. – Vol. 49. – № 5. – P. 706-711.

67. Dreyfus, G. Long term results of mitral valve repair: posterior papillary muscle repositioning versus chordal shortening / G. Dreyfus, N. Al Aylé, C. Dubois [et al.] // Eur J Cardiothorac Surg. – 1999. – Vol. 16. – № 1. – P. 81-87.

68. Duran, C.G. Repair of anterior mitral leaflet chordal rupture or elongation (the flip-over technique) / C.G. Duran // J Card Surg. – 1986. – Vol. 1. – № 2. – P. 161-166.

69. Durán, C.M. A flexible ring for atrioventricular heart valve reconstruction / C.M. Duran, J.L. Pomar, G. Cucchiara // J Cardiovasc Surg. – 1978. – Vol. 19. – № 4. – P. 417-420.

70. Duran, C.M. Valve repair in rheumatic mitral disease / C.M. Duran, B. Gometza, E.B. De Vol // Circulation. – 1991. – Vol. 84. – Suppl. 5. – P. III125-132.

71. El Asmar, B. Failures in reconstructive mitral valve surgery / B. El Asmar, P. Perier, J.P. Couetil, A. Carpentier // J Med Liban. – 1991. – Vol. 39. – № 1. – P. 7-11.

72. Ellis, S.G. Impact of mitral regurgitation on long-term survival after percutaneous coronary intervention / S.G. Ellis, P.L. Whitlow, R.E. Raymond, J.P Schneider // Am J Cardiol. – 2002. – Vol. 89. – № 3. – P. 315-318.

73. Enriquez-Sarano, M. Echocardiographic prediction of survival after surgical correction of organic mitral regurgitation / M. Enriquez-Sarano, A. Tajik, H. Schaff [et al.] // Circulation. – 1994. – Vol. 90. – № 2. – P. 830-837.

74. Enriquez-Sarano, M. Mitral regurgitation / M. Enriquez-Sarano, C.W. Akins, A. Vahanian // Lancet. – 2009. – Vol. 373. – № 9672. – P. 1382-1394.

75. Eto, M. Morphometric study of the human mitral annulus: Guide for mitral valve surgery / M. Eto, S. Morita, Y. Nakashima, Y. Nishimura, R. Tominaga // Asian Cardiovascular & Thoracic Annals. – 2014. – Vol. 22. – № 7. – P. 787-793.

76. Feldman, T. Percutaneous mitral valve repair using the edge-to-edge technique: six-month results of the EVEREST Phase I Clinical Trial / T. Feldman, H.S. Wasserman, H.C. Herrmann [et al.] // J Am Coll Cardiol. – 2005. – Vol. 46. – № 1. – P. 2134-2140.

77. Frater, R.W. The experimental and clinical use of autogenous pericardium for the replacement and extension of mitral and tricuspid value cusps and chordae / R.W. Frater, J. Berghuis, A.L. Brown [et al.] // J Cardiovasc Surg. – 1965. – Vol. 6. – № 3. – P. 214-228.

78. Fundarò, P. Mitral valve repair: is there still a place for suture annuloplasty? / P. Fundarò, P.M. Tartara, E. Villa [et al.] // Asian Cardiovasc Thorac Ann. – 2007. – Vol. 15. – № 4. – P. 351-358.

79. Gammie, J.S. J.Maxwell Chamberlain Memorial Paper for adult cardiac surgery. Less-invasive mitral valve operations: trends and outcomes from the Society of Thoracic Surgeons Adult Cardiac Surgery Database / J.S. Gammie, Y. Zhao, E.D. Peterson [et al.] // Ann Thorac Surg. – 2010. – Vol. 90. – № 5. – P. 1401-1408.

80. Gertz, Z.M. Evidence of atrial functional mitral regurgitation due to atrial fibrillation reversal with arrhythmia control / Z.M. Gertz, A. Raina, L. Saghy [et al.] // J Am Coll of Cardiol. – 2011. – Vol. 58. – № 4. – P. 1474-1481.

81. Gertz, Z.M. The impact of mitral regurgitation on patients undergoing catheter ablation of atrial fibrillation / Z.M. Gertz, A. Raina, S.E. Mountantonakis [et al.] // Europace. – 2011. – Vol. 13. – № 8. – P. 1127-1132.

82. Gillinov, A.M. Cosgrove-Edwards annuloplasty system: midterm results / A.M. Gillinov, D.M. Cosgrove, T. Shiota [et al.] // Ann Thorac Surg. – 2008. – Vol. 69. – № 3. – P. 717-721.

83. Gillinov, A.M. Durability of combined aortic and mitral valve repair / A.M. Gillinov, E.H. Blackstone, J. White [et al] // Ann Thorac Surg. – 2001. – Vol. 72. – № 1. – P. 20-27.

84. Gillinov, A.M. Is ischemic mitral regurgitation an indication for surgical repair or replacement? / A.M. Gillinov // Heart Fail Rev. – 2006. – Vol. 11. – № 3. – P. 231-239.

85. Gillinov, A.M. Outcomes after repair of the anterior mitral leaflet for degenerative disease / A.M. Gillinov, E.H. Blackstone, A. Alaulaqi A [et al.] // Ann Thorac Surg. – 2008. – Vol. 86. – № 3. – P. 708-717.

86. Gillinov, A.M. Reoperation for failure of mitral valve repair / A.M. Gillinov, D.M. Cosgrove, B.W. Lytle [et al.] // J Thorac Cardiovasc Surg. – 1997. – Vol. 113. – № 3. – P. 467-475.

87. Gillinov, A.M. Repair versus replacement for degenerative mitral valve disease with coexisting ischemic heart disease / A.M. Gillinov, C. Faber, P.L Houghtaling [et al.] // J Thorac Cardiovasc Surg. Ann Thorac Surg. – 2003. – Vol. 125. – № 6. – P. 1350-1362.

88. Gillinov, M. The specialty of mitral valve repair / M. Gillinov, S. Mick, R.M. Suri // J Am Coll Cardiol. – 2017. – Vol. 69. – № 19. – P. 2407-2409.

89. Gillinov, M. The tricuspid valve: if it's not broken, don't fix it / M. Gillinov, S. Mick, K. McCurry, J. Navia // J Thorac Cardiovasc Surg. – 2017. – Vol. 154. – № 1. – P. 108-109.

90. Goldstone, A.B. Natural history of coexistent tricuspid regurgitation in patients with degenerative mitral valve disease: implications for future guidelines / A.B. Goldstone, J.L. Howard, J.E. Cohen [et al.] // J Thorac Cardiovasc Surg. – 2014. – Vol. 148. – № 6. – P. 2802-2810.

91. Grewal, J. Mitral annular dynamics in myxomatous valve disease: New insights with real-time 3-dimensional echocardiography / J. Grewal, R. Suri, S. Mankad [et al.] // Circulation. – 2010. – Vol. 121. – № 12. – P. 1423-1431.

92. Holzhey, D.M. Learning minimally invasive mitral valve surgery: a cumulative sum sequential probability analysis of 3895 operations from a single high-volume center/ D.M. Holzhey, J. Seeburger, M. Misfeld [et al.] // Circulation. – 2013. – Vol. 128. – № 5. – P. 483-491.

93. Hung, J. The pathogenesis of functional tricuspid regurgitation / J. Hung // Seminars in Thoracic and Cardiovascular Surgery. – 2010. – Vol. 22. – № 1. – P. 76-78.

94. Hvass, U. Papillary muscle sling: a new functional approach to mitral repair in patients with ischemic left ventricular dysfunction and functional mitral regurgitation

/ U. Hvass, M. Tapia, F. Baron [et al.] // Ann Thorac Surg. – 2003. – Vol. 75. – № 3. – P. 809-811.

95. Iung, B. A prospective survey of patients with valvular heart disease in Europe: the Euro Heart Survey on Valvular Heart Disease / B. Iung, G. Baron, E.G. Butchart [et al.] // Eur Heart J. – 2003. – Vol. 24. – № 3. – P. 1231-1243.

96. Jayakrishnan, A. Glutaraldehyde as a fixative in bioprostheses and drug delivery matrices / A. Jayakrishnan, S.R. Jameela // Biomaterials. – 1996. – Vol. 17. – № 5. – P. 471-484.

97. Johnson, A.P. Body mass index, outcomes, and mortality following cardiac surgery in Ontario, Canada / A.P. Johnson, J.L. Parlow, M. Whitehead [et al.] // J Am Heart Assoc. – 2015. – Vol. 4. – № 7. – P. e002140.

98. Karen, P.M. Anatomy of the mitral valve: understanding the mitral valve complex in mitral regurgitation / P.M. Karen, L. Ring, B. S. Rana // European Journal of Echocardiography. – 2010. – Vol. 11. – № 10. – P. 3-9.

99. Kilic, A. Severe functional mitral regurgitation arising from isolated annular dilatation / A. Kilic, D.S. Schwartzman, K. Subramaniam, M.A. Zenati // Ann Thorac Surg. – 2010. – Vol. 90. – № 4. – P. 1343-1345.

100. Kwan, J. Geometric differences of the mitral apparatus between ischemic and dilated cardiomyopathy with significant mitral regurgitation: real-time three-dimensional echocardiography study / J. Kwan, T. Shiota, D.A. Agler [et al.] // Circulation. – 2003. – Vol. 107. – № 8. – P. 1135-1140.

101. Lancellotti, P. European Association of Echocardiography recommendations for the assessment of valvular regurgitation. Part 2: mitral and tricuspid regurgitation (native valve disease) / P. Lancellotti, L. Moura, L.A. Pierard [et al.] // Eur. J. Echocardiogr. – 2010. – Vol. 11. – № 4. – P. 307-332.

102. Lawrance, C.P. Comparison of the stand- alone Cox-Maze IV procedure to the concomitant Cox-Maze IV and mitral valve procedure for atrial fibrillation / C.P. Lawrence, M.C. Henn, J.R. Miller [et al.] // Ann Cardiothorac Surg. – 2014. – Vol. 3. – № 1. – P. 55-61.

103. Lawrie, G.M. Feasibility and intermediate term outcome of repair of prolapsing anterior mitral leaflets with artificial chordal replacement in 152 patients / G.M. Lawrie, E.A. Earle, N.R. Earle // Ann Thorac Surg. – 2006. – Vol. 81. – № 3. – P. 849-856.

104. Lennart, F.D. Mitral-valve repair without annuloplasty rings: results after repair of anterior lea¯et versus posterior-lea¯et defects using polytetrafluoroethylene sutures for chordal replacement / F.D. Lennart, W. Olaf, N. Niko [et al.] // European Journal of Cardio-thoracic Surgery. – 2000. – Vol. 17. – № 3. – P. 206-212.

105. Lewis, B.S. Cardiac operation during active infective endocarditis: results of aortic, mitral, and double valve replacement in 94 patients / B.S. Lewis, N.E. Agathangelow, P.R. Colsen [et al.] // J Thorac Cardiovasc Surg. – 1982. – Vol. 84. – № 4. – P. 579-584.

106. Little, S.H. Dynamic annular geometry and function in patients with mitral regurgitation: insight from three-dimensional annular tracking / S.H. Litttle, S. Ben Zekry, G.M. Lawrie, W.A. Zoghbi // J Am Soc Echocardiogr. – 2010. – Vol. 23. – № 8. – P. 872-879.

107. Luk, A. Redo mitral valve surgery: morphological features / A. Luk, A. Jegatheeswaran, T.E. David [et al.] // Cardiovasc Pathol. – 2008. – Vol. 17. – № 5. – P. 309-317.

108. Mack, M.J. Coronary sinus in the management of functional mitral regurgitation: the mother lode or fool’s gold? / M.J. Mack // Circulation. – 2006. – Vol. 114. – № 5. – P. 363-364.

109. Maffessanti, F. Quantitative analysis of mitral valve apparatus in mitral valve prolapse before and after annuloplasty: a three-dimensional intraoperative transesophageal study / F. Maffessanti, N.A. Marsan, G. Tamborini [et al.] // J Am Soc Echocardiogr. – 2011. – Vol. 24. – № 4. – P. 405-413.

110. Mariscalco, G. Body-mass index and mortality among adults undergoing cardiac surgery: a nationwide study with a systematic review and meta-analysis / G. Mariscalco, M.J. Wozniak, A.G. Dawson [et al.] // Circulation. – 2017. – Vol. 135. – № 9. – P. 850-863.

111. Merendino, K.A. The open correction of rheumatic mitral regurgitation and/or stenosis; with special reference to regurgitation treated by posteromedial annuloplasty utilizing a pump-oxygenator / K.A. Merendino, G.I. Thomas, J.E. Jesseph [et al.] Ann Surg. – 1959. – Vol. 150. – № 1. – P. 5-22.

112. Messas, E. Autologous myoblast transplantation for chronic ischemic mitral regurgitation / E. Messas, A. Bel, M.C. Morichetti [et al.] // J Am Coll Cardiol. – 2006. – Vol. 47. – № 10. – P. 2086-2093.

113. Michael, N. Elevated mitral valve pressure gradient after mitraclip implantation deteriorates long-term outcome in patients with severe mitral regurgitation and severe heart failure / N. Michael, S. Thomas, I. Akihiro [et al.] // J Am Coll Cardiol Intv. – 2017. – Vol. 10. – № 9. – P. 931-939.

114. Mihaila, S. Quantitative analysis of mitral annular geometry and function in healthy volunteers using transthoracic three-dimensional echocardiography / S. Mihaila, D. Muraru, E. Piasentini [et al] // J Am Soc Echocardiogr. – 2014. – Vol. 27. – № 8. – P. 846-857.

115. Mihaila, S. Relationship between mitral annulus function and mitral regurgitation severity and left atrial remodelling in patients with primary mitral regurgitation / S. Mihaila, D. Muraru, M.H. Miglioranza [et al] // Eur Heart J Cardiovasc Imaging. – 2016. – Vol. 17. – № 8. – P. 918-929.

116. Milano, A. Mitral valve annuloplasty for degenerative disease: assessment of four different techniques / A. Milano, R. Codecasa, M. DeCarlo [et al] // J Heart Valve Dis. – 2000. – Vol. 9. – № 3. – P. 321-326.

117. Miller, G.E. Jr. Experimental papillary muscle infarction / G.E. Jr. Miller, W.J. Kerth, F. Gerbode // J Thorac Cardiovasc Surg. – 1968. – Vol. 56. – № 5. – P. 611-616.

118. Miura, T. Very long-term outcomes of twisted auto-pericardial mitral annuloplasty / T. Miura, K. Obase, I. Matsumaru [et al.] // Gen Thorac Cardiovasc Surg. – 2020. – Vol. 68. – № 10. – P. 1113-1118.

119. Mohty, D. Very long-term survival and durability of mitral valve repair for mitral valve prolapse / D. Mohty, T.A. Orszulak, H.V. Schaff [et al.] // Circulation. – 2001. – Vol. 104. – № 12 (suppl. 1). P. I1-17.

120. Moon, M.R. Treatment of endocarditis with valve replacement: the question of tissue versus mechanical prosthesis / M.R. Moon, D.C. Miller, K.A. Moore [et al.] Ann Thorac Surg. – 2001. – Vol. 71. – № 4. – P. 1164-1171.

121. Morimoto, H. Mitral valve repair for anterior leaflet prolapse: surgical techniques review and 16-year follow-up results / H. Morimoto, K. Tsuchiya, M. Nakajima, O. Akashi // J Card Surg. – 2008. – Vol. 23. – № 5. – P. 426-430.

122. Muehrcke, D.D. Is there an advantage to repairing infected mitral valves? // D.D. Muehrcke, D.M. Cosgrove, B.W. Lytle [et al.] // Ann Thorac Surg. – 1997. – Vol. 63. - № 6. – P. 1718-1724.

123. Murashita, T. Mitral valve gradient after valve repair of degenerative regurgitation with restrictive annuloplasty / T. Murashita, L. Kevin, Greason [et al.] // J Thorac Cardiovasc Surg. – 2016. – Vol. 151. – № 1. – P. 106-109.

124. Naik, M.M. Correspondence of left ventricular ejection fraction determinations from two-dimensional echocardiography, radionuclide angiography and contrast cineangiography / M.M. Naik, G.A. Diamond, T. Pai, A. Soffer, R.J. Siegel // J Am Coll Cardiol. – 1995. – Vol. 25. – № 4. – P. 937-942.

125. Naoum, C. Mitral Annular Dimensions and Geometry in Patients With Functional Mitral Regurgitation and Mitral Valve Prolapse: Implications for Transcatheter Mitral Valve Implantation / C. Naoum, J. Leipsic, A. Cheung [et al.] // JACC Cardiovasc Imaging. – 2016. – Vol. 9. – № 3. – P. 269-280.

126. Ng, C.K. Valvuloplasty with glutaraldehyde-treated autologous pericardium in patients with complex mitral valve pathology / C.K. Ng, J. Nesser, C. Punzengruber [et al.] // Ann Thorac Surg. – 2001. – Vol. 71. – № 1. – P. 78-85.

127. Nichols, H.T. Mitral insufficiency: treatment by polar cross-fusion of the mitral annulus fibrosus / H.T. Nichols // J Thorac Surg. – 1957. – Vol. 33. – № 1. – P. 102-122.

128. Niederhauser, U. Reoperation after mitral valve reconstruction: early and late results / U. Niederhauser, T. Carrel, L.K. Von Segesser, A. Laske, M. Turina // Eur J Cardiothorac Surg. – 1993. – Vol. 7. - № 1. – P. 34-37.

129. Nkomo, V.T. Burden of valvular heart diseases: a population-based study / V.T. Nkomo, J.M. Gardin, T.N. Skelton [et al.] Lancet. – 2006. – Vol. 368. – № 9540. – P. 1005-1011.

130. Obarski, T.P. Frequency of acute myocardial infarction in valve repairs versus valve replacement for pure mitral regurgitation / T.P. Obarski, F.D. Loop, D.M. Cosgrove, B.W. Lytle, W.J. Stewart // Am J Cardiol. – 1990. – Vol. 65. – № 13. – P. 887-890.

131. Oren, M. Permanent lone atrial fibrillation and atrioventricular valve regurgitation: may the former lead to the latter? / M. Oren, O. Oren, A. Feldman [et al.] // Heart Valve Dis. – 2014. – Vol. 23. – № 6. – P. 759-764.

132. Otsuji, Y. Isolated annular dilation does not usually cause important functional mitral regurgitation: comparison between patients with lone atrial fibrillation and those with idiopathic or ischemic cardiomyopathy / Y. Otsuji, T. Kumanohoso, S. Yoshifuku [et al.] // J Am Coll Cardiol. – 2002. – Vol. 39. – № 10. – P. 1651-1656.

133. Otto, C.M. 2020 ACC/AHA Guideline for the Management of Patients With Valvular Heart Disease: A Report of the American College of Cardiology/American Heart Association Joint Committee on Clinical Practice Guidelines / C.M. Otto, R.A. Nishimura, R.O. Bonow // Circulation. – 2021. – Vol. 143. – P. 72–227.

134. Paul, W.M. Evolving concepts and technologies in mitral valve repair / W.M. Paul, Fedak, P.M. McCarthy, R.O. Bonow // Circulation. – 2008. – Vol. 117. – № 3. – P. 963-974.

135. Perier, P. Toward a new paradigm for the reconstruction of posterior leaflet prolapse: midterm results of the “respect rather than resect” approach / P. Perier, W. Hohenberger, F. Lakew [et al.] // Ann Thorac Surg. – 2008. – Vol. 86. – № 3. – P. 718-725.

136. Perier, P. Valve repair for mitral regurgitation caused by isolated prolapse of the posterior leaflet / P. Perier, J. Stumpf J, C. Götz [et al.] // Ann Thorac Surg. – 1997. – Vol. 64. – № 2. – P. 445-450.

137. Phillips, J.H. The syndrome of papillary muscle dysfunction. its clinical recognition / J.H. Phillips, G.E. Burch, N.P. Depasquale // Ann Intern Med. Surg. – 1963. – № 59. – P. 508-520.

138. Pierpaolo, C. Predictors of survival in octogenarians after mitral valve surgery for degenerative disease: The mitral surgery in octogenarians study / C. Pierpaolo, D.B. Vito, F. Shakil [et al.] // J Thorac Cardiovasc Surg. – 2018. – Vol. 155. – № 4. – P. 1474-1482.e2.

139. Pressman, G.S. Mitral annular dynamics in mitral annular calcification: a Three-Dimensional Imaging Study / G.S. Pressman, R. Movva, Y. Topilsky [et al] // J Am Soc Echocardiogr. – 2015. – Vol. 28. – № 7. – P. 786-794.

140. Randhawa, A. Histological topography of the atrioventricular node and its extensions in relation to the cardiothoracic surgical landmarks in normal human hearts / A. Randhawa, T. Gupta, A. Aggarwal, D. Sahni, R.S. Singh // Cardiovascular Pathology. – 2017. – Vol. 30. – P. 38-44.

141. Ring, L. Mechanisms of atrial mitral regurgitation: insightsusing 3D transoesophageal echo / L. Ring, D.P. Dutka, F.C. Wells [et al.] // Eur Heart J Cardiovasc Imaging. – 2014. – Vol. 15. – № 5. – P. 500-508.

142. Ring, L. The prevalence and impact of deep clefts in the mitral leaflets in mitral valve prolapse / B.S. Rana, S.Y. Ho, F.C. Wells // Eur Heart J Cardiovasc Imaging. – 2013. – Vol. 14. – № 6. – P. 595-602.

143. Roberto, S. Mitral valve remodeling: Long-term results with posterior pericardial annuloplasty / S. Roberto, M. Stefano, S. Maurizio [et al.] // Ann Thorac Surg. – 1996. – Vol. 61. - № 3. – P. 895-899.

144. Roberts, W.C. Mitral valve replacement after failed mitral ring insertion with or without leaflet/chordal repair for pure mitral regurgitation / W.C. Roberts, M. Moore, J.M. Ko, B.L. Hamman // Am J Cardiol. – 2016. – Vol. 117. – № 11. – P. 1790-1807.

145. Robertson, J.O. Surgical techniques used for the treatment of atrial fibrillation / J.O. Robertson, C.P Lawrence [et al.] Circulation J. – 2013. – Vol. 77. – № 8. – P. 1941-1951.

146. Rogers, J.H. Valve repair for functional tricuspid valve regurgitation: anatomical and surgical considerations / J.H. Rogers, S.F. Bolling // Semin Thorac Cardiovasc Surg. – 2010. – Vol. 22. – № 1. – P. 84-89.

147. Rosendael, P.J. New insights on Carpentier I mitral regurgitation from multidetector row computed tomography / P.J. Rosendael, S. Katsanos, V. Kamperidis [et al.] // J Am Coll Cardiol. – 2014. – Vol. 114. – № 5. – P. 763-768.

148. Roten, L. Current hot potatoes in atrial fibrillation ablation / L. Roten, N. Derval [et al.] // Current Cardiology Reviews. – 2012. – Vol. 8. – № 4. – P. 327-346.

149. Ryomoto, M. Is physiologic annular dynamics preserved after mitral valve repair with rigid or semirigid ring? / M. Ryomoto, M. Mitsuno, M. Yamamura [et al.] // Ann Thorac Surg. – 2014. – Vol. 97. – № 2. – P. 492-497.

150. Saito, K. Influence of chronic tethering of the mitral valve on mitral leaflet size and coaptation in functional mitral regurgitation / K. Saito, H. Okura, N. Watanabe, [et al.] // JACC Cardiovasc Imaging. – 2012. – Vol. 5. – № 4. – P. 337-345.

151. Salati, M. Posterior pericardial annuloplasty: a physiologic correction? / M. Salati, R. Scorfani, C. Santoli // Eur J Cardiothorac Surg. – 1991. – Vol. 5. - № 5. – P. 226-229.

152. Savage, D.D. Mitral valve prolapse in the general population: 1. Epidemiological features: the Framingham study / D.D. Savage, R.J. Garrison, R.B. Devereaux [et al.] // Am Heart J. – 1983. – Vol. 106. – № 3. – P. 571-576.

153. Savage, E.B. Use of mitral valve repair: analysis of contemporary United States experience reported to the Society of Thoracic Surgeons National Cardiac Database / E.B. Savage, T.B. Ferguson, V.J. DiSesa // Ann Thorac Surg. – 2003. – Vol. 75. – № 3. – P. 820-825.

154. Schiavone, W.A. Long-term follow-up of patients with left ventricular outflow tract obstruction after Carpentier ring mitral annuloplasty / W.A. Schiavone,

D.M. Cosgrove, H.M. Lever, W.J Stewart, E.E. Salcedo // Circulation. – 1988. – Vol. 78. – № 3 (Pt 2). – P. 60-65.

155. Schoen, F.J. Calcification of bovine pericardium used in cardiac valve bioprostheses: implications for the mechanism of bioprosthetic tissue mineralization / F.J. Schoen, J.W. Tsao, R.J. Levy // Am J Pathol. – 1986. – Vol. 13. – № 1. – P. 134-145.

156. Seeburger, J. Off-pump transapical implantation of artificial neo-chordae to correct mitral regurgitation: the TACT Trial (Transapical Artificial Chordae Tendinae) proof of concept / J. Seeburger, M. Rinaldi, S.L. Nielsen [et al.] // J Am Coll Cardiol. – 2014. – Vol. 63. – № 9. – P. 914-919.

157. Shimokawa, T. Long-term outcome of mitral valve repair for infective endocarditis / T. Shimokawa, H. Kasegawa, S. Matsuyama [et al.] // Ann Thorac Surg. – 2009. – Vol. 88. – № 3. – P. 733-739.

158. Shumway, N.E. Experimental surgery of the mitral valve under direct vision using hypothermia / N.E. Shumway, F.J. Lewis // Surg 97. Forum. – 1955. – № 5. – P. 12-16.

159. Silbiger, J.J. Anatomy, mechanics, and pathophysiology of the mitral annulus / J.J. Silbiger // Am Heart J. – 2012. – Vol. 164. – № 2. – P. 163-176.

160. Silbiger, J.J. Mitral regurgitation in lone atrial fibrillation: more than a matter of annular size / J.J. Silbiger // Echocardiography. – 2010. – Vol. 27. – № 2. – P. 218.

161. Silbiger, J.J. Novel pathogenetic mechanisms and structural adaptations in ischemic mitral regurgitation / J.J. Silbiger // J Am Soc Echocardiogr. – 2013. – Vol. 26. – № 10. – P. 1107-1117.

162. Singh, J.P. Prevalence and clinical determinants of mitral, tricuspid, and aortic regurgitation (the Framingham Heart Study) / J.P. Singh, J.C. Evans, D. Levy [et al.] // Am J Cardiol. – 1999. – Vol. 83. – № 6. – P. 897-902.

163. Smith, A. The diverse cardiac morphology seen in hearts with isomerism of the atrial appendages with reference to the disposition of the specialized conduction system / A. Smiith, S.Y. HO, R.H. Anderson [et al.] // Cardiol Young. – 2006. – Vol. 16. – № 5. – P. 437-454.

164. Sonal, C. Characterisation of degenerative mitral valve disease using morphologic analysis of real-time three-dimensional echocardiographic images. Objective insight into complexity and planning of mitral valve repair / C. Sonal, S.S. Ivan, S. Lissa [et al.] // Circ Cardiovasc Imaging. – 2011. – Vol. 4. – № 1. – P. 24-32.

165. Song J.M. Determinants of ischemic mitral regurgitation in patients with chronic anterior wall myocardial infarction: a real time three-dimensional echocardiography study / J.M. Song, J.X. Qin, V. Kongsaerepong [et al.] // Echocardiography. – 2006. – Vol. 23. - № 8. – P. 650-657.

166. Takahashi, Y. Mitral valve repair for atrial functional mitral regurgitation in patients with chronic atrial fibrillation / Y. Takahashi, Y. Abe, Y. Sasaki [et al.] // Interact CardioVasc Thorac Surg. – 2015. – Vol. 21. – № 2. – P. 163-168.

167. Tayfun, A. Seven years' experience with suture annuloplasty for mitral valve repair / A. Tayfun, R. Petar, M. Aleksandra [et al.] // J Thorac Cardiovasc Surg. – 2006. – Vol. 131. – № 1. – P. 99-106.

168. Tribouilloy, C. Impact of preoperative symptoms on survival after surgical correction of organic mitral regurgitation: rationale for optimizing surgical indications / C. Tribouilloy, M. Enriquez-Sarano, H. Schaff [et al.] // Circulation. – 1999. – Vol. 99. – № 3. – P. 400-405.

169. Ueno, T. New surgical approach to reduce tethering in ischemic mitral regurgitation by relocation of separate heads of the posterior papillary muscle / T. Ueno, R. Sakata, Y. Iguro [et al.] // Ann Thorac Surg. – 2006. – Vol. 81. - № 6. – P. 2324-2325.

170. Vahanian, A. 2021 ESC/EACTS guidelines for the management of valvular heart disease / A. Vahanian, B. Friedhelm, P. Fabien [et al.] // Eur Heart J. – 2022. – Vol. 47. – № 5. – P. 561-632.

171. Valentino, B. Biological versus prosthetic ring in mitral-valve repair: enhancement of mitral annulus dynamics and left-ventricular function with pericardial annuloplasty at long term / B. Valentino, C. Marco, S. Carla [et al.] // European Journal of Cardio-thoracic Surgery. – 2000. – Vol. 17. – № 4. – P. 431-439.

172. Varghese, R. Management of systolic anterior motion after mitral valve repair: an algorithm / R. Varghese, A.C. Anyanwu, S. Itagaki S [et al.] // J Thorac Cardiovasc Surg. – 2012. – Vol. 143. – № 4 suppl. – P. 2-7.

173. Vaykin, V.E. Сидики, А.И. Применение аутоперикарда в лечении митральной регургитации / А.И. Сидики, А.Г. Файбушевич, Д.В. Иванов, Е.А. Рощина // Вестник новых медицинских технологий. – 2019. – Т. 26. – № 4. – С. 24-28.

174. Vohra, H.A. Mitral valve repair for severe mitral regurgitation secondary to lone atrial fibrillation / H.A. Vohra, R.N. Whistance, A. Magan [et al.] // Eur J Cardiothorac Surg. – 2012. – Vol. 42. – № 4. – P. 634-637.

175. Votta, E. The Geoform disease-specific annuloplasty system: a finite element study / E. Votta, F. Maisano, S.F. Bolling [et al.] Ann Thorac Surg. – 2007. – Vol. 84. – № 1. – P. 92-101.

176. Wan, S. The choice of mitral annuloplastic ring—beyond “surgeon’s preference” / S. Wan, A.P. Lee, C.N. Jin [et al.] // Ann Cardiothorac Surg. – 2015. – Vol. 4. - № 6. – P. 261-265.

177. Weimar, T. Approaching a Paradigm Shift: Endoscopic Ablation of Lone Atrial Fibrillation on the Beating Heart / T. Weimar, M. Vosseler, M. Czesla [et al.] // Ann Thorac Surg. – 2012. – Vol. 94. – № 6. – P. 1886-1892.

178. Yankah, C.A. Rheumatic mitral valve repair: 22-year clinical results / C.A. Yankah, H. Siniawski, C. Detschades [et al.] // J Heart Valve Dis. – 2011. – Vol. 20. – № 3. – P. 257-264.

179. Yu, S. Late results of mitral valve repair with glutaraldehyde-treated autologous pericardium / S. Yu, O. Yukikatsu, N. Michihiro [et al.] // Ann Thorac Surg. – 2013. – Vol. 95. – № 6. – P. 2000-2005.

180. Zussa, C. Seven-year experience with chordal replacement with expanded polytetrafluoroethylene in floppy mitral valve / C. Zussa, E. Polesel, U. Da Col, M. Galloni, A.C. Valfre // J Thorac Cardiovasc Surg. – 1994. – Vol. 108. – № 1. – P. 37-41.

СПИСОК ИЛЛЮСТРАТИВНОГО МАТЕРИАЛА

Рисунки

Рисунок 1 – Дегенеративная недостаточность митрального клапана……...17
Рисунок 2 – Механизмы двух видов «тетеринга» створок при функциональной митральной недостаточности……..…….20
Рисунок 3 – 3D изображение нормальной геометрии фиброзного кольца – седловидная форма…….. 31
Рисунок 4 – Бактериальный эндокардит задней створки митрального клапана….36
Рисунок 5 – Диаграмма распределения пациентов по этиологии недостаточности митрального клапана……...49
Рисунок 6 – Оценка недостаточности митрального клапана с помощью ЧПЭхоКГ с цветным допплером……..……..55
Рисунок 7 – Оценка недостаточности митрального клапана с помощью ЧПЭхоКГ с цветным допплером. Оценка проксимальной струи регургитации, перешейка регургитации…….…55
Рисунок 8 – 3D-ЧПЭхоКГ. Определение референтных точек. Трассирование / моделирование створок……56
Рисунок 9 - 3D-ЧПЭхоКГ. Определение референтных точек. Трассирование / моделирование створок……..……...…56
Рисунок 10 – Типы операций (n = 110)…….....59
Рисунок 11 – Выделение полоски перикарда...……68
Рисунок 12 - Полоски перикарда после обработки 0,62% раствором глутаральдегида…...……..69
Рисунок 13 – Доступ к левому предсердию. Пунктиром указана линия атриотомии правого предсердия……...……...…69
Рисунок 14 – Доступ к левому предсердию. Пунктиром указан разрез в межпредсердную перегородку…….....70
Рисунок 15 - Определение длины открытого перикардиального кольца, подходящей окружности ФК с размерником и клипирование его конца……70

Рисунок 16 – Открытое кольцо по нитям опускается (сажается) на клапан……...71
Рисунок 17 - Гидравлическая проба, подавая физиологический раствор под напором в полость ЛЖ при пережатой аорте [Mahim M. 2015]……...72
Рисунок 18 - Радиочастотная абляция - изоляция ушка правого предсердия, кавотрикуспидального перешейка...……73
Рисунок 19 – Абляция в левом предсердии….……74
Рисунок 20 - Пластика трикуспидального клапана по Де Вега..……....75
Рисунок 21 - Ушивание правых отделов сердца. МПП – межпредсердная перегородка [Mahim M. 2015]….……76
Рисунок 22 - Анализ методом Каплана-Мейера свободы от рецидива MP ≥ 2+ в двух группах (аннулопластика перикардиальным опорным кольцом и аннулопластика синтетическим опорным кольцом)……..94
Рисунок 23 - Анализ методом Каплана-Мейера свободы от повторной операции в двух группах (аннулопластика перикардиальным опорным кольцом и аннулопластика синтетическим опорным кольцом)……..95
Рисунок 24 - Анализ методом Каплана-Мейера трехлетней выживаемости в двух группах (аннулопластика перикардиальным опорным кольцом и аннулопластика синтетическим опорным кольцом)……..96

Таблицы

Таблица 1 - Показания к интервенции при тяжелой первичной митральной недостаточности [85]…….26
Таблица 2 - Показания к вмешательству на митральном клапане при хронической вторичной митральной недостаточности [85]…….27
Таблица 3 – Исходная клинико-функциональная характеристика пациентов…....50
Таблица 4 - Сравнительная исходная характеристика пациентов с пластикой митрального клапана на перикардиальном и синтетическом опорных кольцах в зависимости от этиологии недостаточности митрального клапана…….50

Таблица 5 - Сравнительная исходная клинико-функциональная характеристика пациентов с пластикой митрального клапана на перикардиальном и синтетическом опорных кольцах…….....51
Таблица 6 - Описание параметров фиброзного кольца митрального клапана …...53
Таблица 7 - Описание параметров створок митрального клапана и коаптации площади……..54
Таблица 8 - Исходная характеристика ЭхоКГ параметров пациентов…….57
Таблица 9 - Сравнительная исходная характеристика степени недостаточности митрального клапана у пациентов с пластикой митрального клапана на перикардиальном и синтетическом опорных кольцах……...……58
Таблица 10 - Анализ данных операции пластики митрального клапана на опорном перикардиальном кольце…..……78
Таблица 11- Госпитальные характеристики пациентов с пластикой митрального клапана на опорном перикардиальном кольце……..……79
Таблица 12 - Характеристика непосредственных, средне-отдаленных, отдаленных данных по NYHA и результатов трансторакальной ЭхоКГ пациентов с пластикой митрального клапана на опорном перикардиальном кольце……..……81
Таблица 13 - Характеристика непосредственных, средне-отдаленных, отдаленных параметров ЭхоКГ пациентов с пластикой митрального клапана на опорном перикардиальном кольце…….……..82
Таблица 14 - Отдаленные (3 года) неблагоприятные события и летальность пациентов после пластики митрального клапана на опорном перикардиальном кольце…….83
Таблица 15 - Анализ данных операции пластики митрального клапана на синтетическом опорном кольце…….……..84
Таблица 16 - Госпитальные характеристики пациентов с пластикой митрального клапана на синтетическом опорном кольце……85
Таблица 17 - Характеристика непосредственных, средне-отдаленных, отдаленных данных по NYHA и результатов трансторакальной ЭхоКГ

пациентов с пластикой митрального клапана на синтетическом опорном кольце……...……..87
Таблица 18 - Характеристика непосредственных, средне-отдаленных, отдаленных параметров ЭхоКГ пациентов с пластикой митрального клапана на синтетическом опорном кольце……..……...……..88
Таблица 19 - Отдаленные (3 года) неблагоприятные события и летальность пациентов после пластики митрального клапана на синтетическом опорном кольце……...……..89
Таблица 20 - Сравнительная характеристика данных операции пластики митрального клапана на опорном перикардиальном и синтетическом кольцах.…90
Таблица 21 - Сравнительная характеристика послеоперационных осложнений на госпитальном этапе у пациентов после пластики митрального клапана на опорном перикардиальном и синтетическом кольцах...……91
Таблица 22 - Сравнительная характеристика дооперационных, непосредственных, средне-отдаленных, отдаленных данных по NYHA и результатов трансторакальной ЭхоКГ пациентов с пластикой митрального клапана на опорном периардиальном и синтетическом опорных кольцах……...92
Таблица 23 - Сравнительная характеристика дооперационных, непосредственных, средне-отдаленных, отдаленных параметров ЭхоКГ пациентов с пластикой митрального клапана на опорном перикардиальном и синтетическом опорных кольцах……..93
Таблица 24 - Сранительные данных отдаленных (3 года) неблагоприятных событий и летальности пациентов после пластики митрального клапана на перикардиальном и синтетическом опорных кольцах……94
Таблица 25 – Однофакторный и многофакторный анализ Кокса для летальности пациентов после пластики митрального клапана на перикардиальном и синтетическом опорных кольцах……..……97
Таблица 26 - Однофакторный и многофакторный анализ Кокса для рецидива

митральной регургитации ≥ 2 + и реоперации (протезирование митрального клапана механическим
протезом)……98