Федеральное государственное автономное образовательное учреждение высшего образования
«РОССИЙСКИЙ УНИВЕРСИТЕТ ДРУЖБЫ НАРОДОВ»

На правах рукописи

Боливоги Жак Маоро

ЭНДОВАСКУЛЯРНОЕ ЛЕЧЕНИЕ БОЛЬНЫХ С ДИФФУЗНЫМИ ПОРАЖЕНИЯМИ КОРОНАРНЫХ АРТЕРИЙ

3.1.15. – сердечно – сосудистая хирургия

ДИССЕРТАЦИЯ

на соискание ученой степени кандидата медицинских наук

Научный руководитель:
кандидат медицинских наук, доцент
Максимкин Даниил Александрович

Москва – 2022

СОДЕРЖАНИЕ

ВВЕДЕНИЕ..…..……..... 4

ГЛАВА 1. СОВРЕМЕННЫЕ ВОЗМОЖНОСТИ ЛЕЧЕНИЯ БОЛЬНЫХ ИШЕМИЧЕСКОЙ БОЛЕЗНЬЮ СЕРДЦА С ДИФФУЗНЫМ МНОГОСОСУДИСТЫМ ПОРАЖЕНИЕМ КОРОНАРНОГО РУСЛА. ОБЗОР ЛИТЕРАТУРЫ……12

1.1 Диффузный атеросклероз коронарных артерий: патоморфологические особенности, терминология, методы оценки тяжести поражения….....12

1.2 Стратегия лечения больных ишемической болезнью сердца с диффузным многососудистым поражением коронарного русла…....……16

1.3 Проблемы выбора оптимального метода реваскуляризации миокарда у пациентов с диффузным многососудистым поражением коронарного русла……..... 20

1.4 Современные возможности эндоваскулярной хирургии в лечении пациентов с диффузным многососудистым поражением коронарного русла……...……..24

1.5 Эффективность и безопасность различных генераций стентов с лекарственным покрытием у пациентов с диффузным многососудистым поражением коронарного русла …..…….29

1.6 Особенности выполнения чрескожных коронарных вмешательств у пациентов с диффузным многососудистым поражением коронарного русла - роль внутрисосудистых методов исследования ….. 32

ГЛАВА 2. МАТЕРИАЛ И МЕТОДЫ ИССЛЕДОВАНИЯ……..…… 41

2.1 Дизайн исследования…….……..…… 41

2.2 Терминология и критерии оценки результатов исследования…….. 47

2.3 Характеристика пациентов, участвовавших в исследовании…..……...…... 48

2.4 Методы обследования и лечения……. 52

2.5 Статистическая обработка полученных результатов исследования……. 61

ГЛАВА 3. РЕЗУЛЬТАТЫ ЛЕЧЕНИЯ ПАЦИЕНТОВ С ДИФФУЗНЫМ МНОГОСОСУДИСТЫМ ПОРАЖЕНИЕМ КОРОНАРНОГО РУСЛА……..62

3.1 Непосредственные (госпитальные) результаты лечения…….62

3.2 Отдаленные результаты лечения (через 12 и 24 месяца)….……67

3.3 Клинический пример……...74

ГЛАВА 4. ОБСУЖДЕНИЕ РЕЗУЛЬТАТОВ ИССЛЕДОВАНИЯ И ЗАКЛЮЧЕНИЕ…..…….……83

ВЫВОДЫ……..……95

ПРАКТИЧЕСКИЕ РЕКОМЕНДАЦИИ……...…….. 97

СПИСОК УСЛОВНЫХ СОКРАЩЕНИЙ...…..…… 99

СПИСОК ЛИТЕРАТУРЫ……..……. 101

СПИСОК ИЛЛЮСТРАТИВНОГО МАТЕРИАЛА…… 127

ВВЕДЕНИЕ

Актуальность и степень разработанности исследования

Пациенты с диффузным атеросклеротическим поражением коронарного русла, доля которых ежегодно увеличивается и составляет 40-50 % среди всех больных ишемической болезнью сердца (ИБС), представляют собой сложную когорту больных, как для выполнения кардиохирургических вмешательств, так и для эндоваскулярных, в связи с высокой частотой сердечно – сосудистых осложнений, возникающих в отдаленном периоде после перенесенной операции [4, 7, 128, 196]. В то же время, известно, что двухлетняя выживаемость таких пациентов на фоне консервативного лечения, при условии высокой комплаентности пациента, составляет примерно 50 % [125].

Операция аортокоронарного шунтирования (АКШ) является в настоящее время наиболее распространенным методом реваскуляризации миокарда у пациентов с диффузным и многососудистым поражением коронарного русла. Кроме того, активно внедряются в практику операции АКШ из мини-доступа, а также гибридные технологии, когда АКШ выполняется в сочетании с чрескожными коронарными вмешательствами (ЧКВ) [18, 21, 51, 115].

Тем не менее, использование мини-доступов при выполнении АКШ имеет ограничения, в особенности, у пациентов с многососудистым поражением коронарного русла и ожирением [41, 51, 115]. Кроме того, во время операции могут возникать технические трудности, связанные с визуализацией целевой артерии и оптимального места для формирования дистального анастомоза, вследствие ограниченной экспозиции сердца, а также удлиняется время устранении развившихся осложнений. В послеоперационном периоде такие пациенты часто жалуются на боль в месте хирургического доступа, что может быть связано с повреждением межреберных нервов или избыточным растяжением межреберного пространства [104, 139].

Гибридные операции (мини-инвазивное АКШ в сочетании с эндоваскулярными методиками) у больных с диффузным поражением коронарных артерий, также ассоциируются с высокой частотой повторных вмешательств и больших сердечно – сосудистых осложнений в отдаленном периоде. При таких операциях существует высокая вероятность развития инфаркта миокарда (ИМ) в нереваскуляризированных бассейнах в момент выполнения АКШ, а также вариант неуспешной эндоваскулярной реканализации хронических окклюзий, особенно на фоне выраженного кальциноза. И, наоборот, если же ЧКВ выполняется таким пациентам первым этапом, существует вероятность риска развития геморрагических осложнений во время мини-инвазивного АКШ на фоне применения двойной антиагрегантной терапии [21]. Тем не менее, к преимуществам подобных операций, следует отнести возможность выполнения одномоментного ангиографического контроля проходимости шунтов, а также отсутствие необходимости в искусственном кровообращении [18, 21, 51, 115].

Особо важной проблемой является коморбидный фон пациентов, которым планируется выполнение реваскуляризации миокарда, что во многом определяет риск развития послеоперационных осложнений. Безусловно, данное обстоятельство требует от профильных специалистов дополнительных усилий, связанных с разработкой индивидуально-ориентированных программ подготовки к операции и послеоперационной реабилитации, что порой бывает недостижимым. При этом качество жизни таких пациентов неуклонно снижается и, напротив, возрастает количество повторных обращений за медицинской помощью [4, 13, 96, 145].

Тяжелый коморбидный фон пациентов, неблагоприятная морфология поражения коронарного русла, высокая травматичность операции АКШ, часто выполняемой в условиях искусственного кровообращения, недостаточная доказательная база по эффективности мини-инвазивных и гибридных методов реваскуляризации, способствуют тому, что многим пациентам отказывают в хирургическом лечении, предлагая продолжать медикаментозную терапию.

Также, можно наблюдать, что сами пациенты часто отказываются от выполнения операции АКШ, независимо от предлагаемых модификаций метода [5, 98, 162, 179, 190].

Совершенствование эндоваскулярных технологий позволили расширить возможности ЧКВ у пациентов с многососудистым, диффузным поражением коронарных артерий [46, 68, 117, 127]. Тем не менее, доказательная база по эффективности данных вмешательств немногочисленная и противоречивая, вследствие высокой частоты повторных вмешательств, выполняемых в связи с возникшей ишемией миокарда в отдаленные сроки наблюдения. Кроме того, нерешенными остаются вопросы, касающиеся оценки гемодинамической значимости стенозов, определения оптимальной зоны места имплантации стента, объема реваскуляризации, что чаще всего невозможно сделать без применения внутрисосудистых методов исследования, роль которых, практически не изучена у таких пациентов.

Цель исследования

Повышение эффективности и безопасности эндоваскулярного лечения больных с диффузным и многососудистым поражением коронарных артерий.

Задачи исследования

1. Разработать алгоритм эндоваскулярного лечения больных с диффузным и многососудистым поражением коронарного русла, основанный на комплексном использовании внутрисосудистых методов исследования.
2. Изучить непосредственные результаты эндоваскулярных вмешательств, выполненных с применением разработанного алгоритма лечения.
3. Оценить возможность достижения полной (функционально адекватной) реваскуляризации миокарда у больных с диффузным и

многососудистым поражением коронарного русла во время ЧКВ с использованием внутрисосудистых методов исследования.

4. Провести анализ отдаленных результатов (24 месяца) эндоваскулярного лечения больных с диффузным и многососудистым поражением коронарного русла, с использованием предложенного алгоритма.

5. Сравнить эффективность и безопасность различных генераций стентов покрытых эверолимусом, используемых во время ЧКВ у больных с диффузным многососудистым поражением коронарного русла, в отдаленном периоде наблюдений.

Научная новизна

Впервые, у больных ИБС, с диффузным и многососудистым поражением коронарного русла:

определена роль внутрисосудистых методов исследования - оптической когерентной томографии (ОКТ) и измерения фракционного резерва кровотока (ФРК) в алгоритме эндоваскулярного лечения;

доказана высокая эффективность ЧКВ, выполненных с использованием внутрисосудистых методов исследования, в ближайшем и отдаленном послеоперационном периоде;

показана возможность достижения высокой частоты полной (функционально адекватной) реваскуляризации миокарда при выполнении ЧКВ с использованием внутрисосудистых методов исследования;

изучена эффективность и безопасность стентов покрытых эверолимусом последних генераций.

Теоретическая и практическая значимость результатов

Усовершенствован алгоритм эндоваскулярного лечения больных с диффузным и многососудистым поражением коронарного русла, основанный на

комплексном использовании внутрисосудистых методов исследования (ОКТ и измерения ФРК), позволяющий повысить эффективность ЧКВ у данной когорты пациентов и сократить количество необоснованных вмешательств и осложнений.

Проведена функциональная оценка кровотока в бассейне стентированных артерий, посредством измерения ФРК, что, в целом, позволило объективно оценить эффективность реваскуляризации и достигнуть высокой частоты выполнения полной (функционально адекватной) реваскуляризации миокарда.

Показано, что полная (функционально адекватная) реваскуляризация миокарда методом ЧКВ, с применением внутрисосудистых методов исследования, способствует улучшению систолической функции левого желудочка у пациентов с диффузным и многососудистым поражением коронарного русла.

Отмечено, что использование последних генераций стентов покрытых эверолимусом для стентирования диффузно измененных коронарных артерий, ассоциируется с низкой частотой повторных вмешательств, обусловленных рестенозом стента, что позволяет рекомендовать их для широкого использования во время ЧКВ у пациентов с диффузным и многососудистым поражением коронарного русла.

Доказано, что выполнение ЧКВ у больных диффузным и многососудистым поражением коронарного русла, ассоциируется с высокой выживаемостью, свободной от больших кардиальных осложнений.

Внедрение результатов работы в практику

Полученные результаты внедрены в клиническую работу отделений сердечно – сосудистой хирургии и рентгенхирургических методов диагностики и лечения ЧУЗ «Центральная клиническая больница «РЖД-Медицина», а также в учебный процесс кафедры госпитальной хирургии с курсом детской хирургии и кафедры сердечно – сосудистой хирургии Медицинского института Российского университета дружбы народов.

Положения, выносимые на защиту

1. Доказано, что предложенный алгоритм эндоваскулярного лечения пациентов с диффузным многососудистым поражением коронарного русла, основанный на комплексном использовании внутрисосудистых методов исследования (оптической когерентной томографии и измерении фракционного резерва кровотока), позволяет оптимально определить тактику лечения пациента, а также сократить количество необоснованных вмешательств и интраоперационных осложнений.

2. Продемонстрирована низкая частота больших сердечно – сосудистых осложнений в раннем послеоперационном периоде, которая не превышала 1,5 % (с учетом выборки пациентов), за счет комплексного использования внутрисосудистых методов исследования во время ЧКВ у у больных с диффузным, многососудистым поражением коронарных артерий, позволяющих достичь оптимальных критериев имплантации стента.

3. Выявлено, что достижение высоких показателей полной (функционально адекватной) реваскуляризации миокарда у больных с диффузным поражением коронарного русла, возможно благодаря измерению фракционного резерва кровотока, выполняемого, как с целью предварительной оценки гемодинамической значимости стенозов во всех пораженных артериях, так и после имплантации стента, в целевых артериях.

4. Доказано, что комплексное использование внутрисосудистых методов исследования во время ЧКВ у пациентов с диффузным многососудистым поражением коронарного русла, а также полная (функционально адекватная) реваскуляризация миокарда, способствуют достоверному снижению частоты кардиальных осложнений, и повышают показатели выживаемости, свободной от сердечно – сосудистых осложнений, в сравнении с пациентами, оперированными без использования внутрисосудистых методов исследования.

5. Выявлена низкая частота повторных вмешательств¸ обусловленных рестенозом, независимо от используемой генерации стентов покрытых

эверолимусом, что, в целом, отражает их высокую эффективность в отдаленном периоде наблюдения у больных с диффузным многососудистым поражением коронарного русла.

Степень достоверности и апробация результатов

Достоверность результатов исследования основана на применении современных методов статистической обработки данных, полученных в ходе проведения клинических, лабораторных и инструментальных исследований, и определяется объективным анализом результатов лечения достаточного количества пациентов.

Основные положения диссертации доложены и обсуждены на международном конгрессе Heart Failure 2021; Европейском конгрессе кардиологов (ESC 2021).

Апробация диссертации состоялась на расширенном заседании кафедры госпитальной хирургии с курсом детской хирургии и кафедры сердечно – сосудистой хирургии, Медицинского института Федерального государственного автономного учреждения высшего образования «Российский университет дружбы народов» 02 марта 2022 года (протокол № 0300-11-04/7). Диссертация рекомендована к защите.

Публикации по теме диссертации

По теме диссертации опубликованы 8 печатных работ, в рецензируемых изданиях, рекомендованных ВАК РФ для публикаций результатов диссертационных исследований и индексируемых в международных базах цитирования SCOPUS и Web of Science.

Личный вклад автора

Автор диссертации самостоятельно разработал дизайн исследования и его задачи, участвовал в отборе и формировании групп больных, выполнял эндоваскулярные вмешательства более чем у 50% больных, включенных в исследование, наблюдал и курировал их в послеоперационном периоде, проводил статическую обработку, анализ и интерпретацию полученных результатов.

Объем и структура диссертации

Диссертация изложена на 129 страницах печатного текста и состоит из введения, 5 глав, в которых отражены обзор литературы, характеристика больных и методов исследования, результаты и их обсуждение, выводов, практических рекомендаций и списка литературы, который включает 202 источника, из них 54 отечественных и 148 зарубежных авторов. Работа иллюстрирована 9 таблицами и 23 рисунками.

ГЛАВА 1. СОВРЕМЕННЫЕ ВОЗМОЖНОСТИ ЛЕЧЕНИЯ БОЛЬНЫХ ИШЕМИЧЕСКОЙ БОЛЕЗНЬЮ СЕРДЦА С ДИФФУЗНЫМ МНОГОСОСУДИСТЫМ ПОРАЖЕНИЕМ КОРОНАРНОГО РУСЛА. ОБЗОР ЛИТЕРАТУРЫ

1.1 Диффузный атеросклероз коронарных артерий: патоморфологические особенности, терминология, методы оценки тяжести поражения

Около 40 % пациентов, страдающих ИБС, имеют диффузный атеросклероз коронарных артерий, который проявляется наличием множественных протяженных стенозов, как в одном, так и в нескольких сосудах, в сочетании с устьевыми и бифуркационными стенозами, а также хроническими тотальными окклюзиями (ХОКА) [4, 128, 196].

При множественных протяженных и, в особенности, окклюзионных поражениях коронарных артерий, возникают различные изменения коронарного русла, которые связанны с функционированием коллатералей и формированием градиентов перфузионного давления, которые обеспечивают максимально возможное кровоснабжение ишемизированных зон миокарда. Однако эти механизмы компенсации обеспечивают около 25 % необходимой коронарной перфузии. Поэтому сократительная способность миокарда и толерантность к нагрузке у больных с диффузным поражением артерий сердца, как правило, снижены [71].

Кроме того, следует отметить, что наряду с поражением проксимальных отделов артерий, часто наблюдается тяжелое поражение дистальных отделов, однако стенозы в дистальных отделах, как правило, значительно короче по протяженности [71].

Многочисленные исследования показывают, что именно морфологические особенности атеросклеротического поражения коронарного русла являются ключевым фактором, влияющим на прогноз заболевания. Так, хорошо известно, что протяженное поражение коронарных артерий в сочетании с ХОКА,

устьевыми и бифуркационными стенозами, является основной причиной неудовлетворительных результатов хирургического лечения, а также высокой смертности, в отдаленном периоде наблюдения [3, 4, 7, 8]. В то же время, несмотря на высокую эффективность современной медикаментозной терапии хронической ИБС, при условии высокой приверженности пациента к лечению, выживаемость таких пациентов на фоне проводимого консервативного лечения составляет примерно 50 % при наблюдении в течение двухлетнего периода [22, 99].

В литературе имеются сообщения, в которых указано, что комплексный подход, включающий выполнение реваскуляризирующих операций в сочетании с оптимальной медикаментозной терапией, позволяет увеличить эффективность лечения у больных с диффузным и многососудистым поражением коронарного русла до 80-90 % [5, 22, 99, 200]. Конечно же, в данном вопросе нельзя обойти стороной проблему низкой приверженности пациентов к лечению, так как именно она оказывает существенное негативное влияние на прогноз заболевания, а также повышает затраты на лечение, увеличивает риск развития различных осложнений [29, 33, 97, 129].

Первая морфологическая классификация поражений коронарного русла и, соответственно, термин «диффузного» поражения коронарных артерий, которым обозначали стенозы протяженностью более 2 см, впервые были предложены экспертами Американского общества кардиологов и Американской ассоциации сердца в 1988 году [169]. В последующем, Bogaty P. и соавт. в 1991 году дали новое определение диффузному атеросклерозу коронарных артерий, и охарактеризовали его как поражение, вовлекающее более 3 сегментов одного сосуда, общей протяженностью поражения более 50 % всей длины сосуда при наличии сужения просвета более 70 % его диаметра [69]. Данное определение используется до сих пор в клинической практике при определении диффузного поражения коронарного русла, несмотря на то, что в нем отсутствуют указания на функциональную значимость стенозов.

Dourado L. и соавт. (2018) называли поражение диффузным, когда в процесс были вовлечены все три магистральные артерии сердца, а атеросклеротические бляшки визуализировались на протяжении всей длины артерии с выраженным сужением просвета и малым диаметром дистального русла (<1 мм) [86].

Shiono Y. и соавт. (2016) определяли диффузное поражение коронарных артерий на основании результатов измерения фракционного резерва кровотока (ФРК) и характеризовали его постепенным снижением показателей ФРК на протяжении всей длины артерии до гемодинамически значимых параметров [176].

В целом, следует отметить, что общепризнанных критериев оценки диффузного поражения коронарного русла в настоящее время не существует [47].

На протяжении многих лет методом «золотого стандарта» диагностики атеросклеротических стенозов коронарных артерий считается коронарография [20]. Количественная оценка тяжести поражения коронарного русла долго время основывалась на описании одно-, двух- или трехсосудистого поражения, с уточнением анатомической локализации стеноза, а также степени сужения просвета артерии. Однако этот простой подход был ограничен в своей возможности стратифицировать пациентов с различным уровнем риска развития острых сердечно – сосудистых осложнений. В связи с этим, в настоящее время, большая роль отводится изучению различных прогностических индексов и шкал, в надежде на то, что они помогут более объективно дать характеристику поражения, а также стратифицировать риск развития сердечно-сосудистых осложнений в отдаленном периоде наблюдения [20, 144].

В 2016 году для определения диффузного поражения коронарных артерий также была предложена шкала Distal Vessel Quality, в основу которой, вошли 3 оценочных параметра: диаметр, визуализация кровотока и значимость в кровоснабжении миокарда. Авторы предлагали рассчитывать два показателя: суммарный балл для одной целевой (пораженной) артерии (single-vessel DVQ score) и средний показатель - mean global DVQ score, который складывался из суммы баллов всех целевых (пораженных) артерий, поделенной на их количество. В качестве количественного значения предложена цифра 7,6, которая позволяла

прогнозировать развитие сердечно-сосудистых осложнений со специфичностью 59 % и чувствительностью 64 % [80].

Также, среди известных, но реже используемых в клинической практике моделей оценки тяжести поражения коронарного русла, следует выделить шкалы Duke Jeopardy и Gensini. Последняя учитывает степень стенозирования буквально всех коронарных артерий, вплоть до ветвей второго и третьего порядка и позволяет прогнозировать риск развития осложнений после выполненных операций. Тем не менее, для данных шкал не существует электронных калькуляторов и четких определений выраженности коронарного атеросклероза, что затрудняет их использование в практических целях [144].

Наиболее известными и широко используемыми в клинической практике являются шкалы EuroScore (European System for Cardiac Operative Risk Evaluation) и различные варианты SYNTAX (SYNTAX-Based Anatomical Risk Scores), позволяющие решить вопрос о выборе наиболее эффективного и безопасного метода реваскуляризации миокарда, с учетом тяжести поражения [92].

Шкала SYNTAX score I, которая включает помимо ангиографических характеристик еще 3 переменные — возраст, клиренс креатинина и фракцию выброса левого желудочка (ФВ ЛЖ), позволяет прогнозировать риск смерти и сердечно – сосудистых осложнений спустя 12 месяцев после проведения ЧКВ у пациентов со сложными поражениями коронарного русла. А комбинированная шкала SYNTAX score II, учитывающая помимо вышеуказанной характеристики еще и наличие сопутствующих заболеваний, позволяет прогнозировать у таких пациентов долгосрочный (4-летний) риск смерти от сердечно – сосудистых осложнений, чем существенно превосходит более ранние модели [9, 91].

Следует отметить, что практически все существующие шкалы достоверно коррелируют между собой [20]. Тем не менее, учитывая разнообразие методологических подходов, применяемых в указанных шкалах, можно полагать, что ни одна из них не является совершенной и общепризнанной для оценки диффузного поражения коронарного русла, что создает трудности в выборе оптимального метода реваскуляризации миокарда для таких пациентов [8, 20].

Более того, нет однозначного ответа на вопрос, являются ли термины диффузные и протяженные поражения коронарных артерий взаимозаменяемыми.

Существует мнение, что эти два понятия не являются тождественными в силу того, что протяженными стенозами они называют поражения длиной более 10 мм, а диффузными – такие поражения, которые характеризуются наличием нескольких стенозов (не менее трех) со степенью сужения более 50 % в одной из венечных артерий [170].

Таким образом, резюмируя представленные данные, можно полагать, что диффузные поражения коронарного русла характеризуются сочетанием пролонгированных стенозов или окклюзий крупных эпикардиальных артерий. При этом отличительной особенностью является сочетание множественных стенозов более 70 %, отделенных друг от друга «нормальными» участками артерии; либо наличие нескольких протяженных стенозов коронарных артерий [133].

1.2 Стратегия лечения больных ишемической болезнью сердца с диффузным многососудистым поражением коронарного русла

Несмотря на существенные изменения в принципах диагностики и лечения сердечно-сосудистых заболеваний, в большинстве стран мира, ИБС имеет отчетливую тенденцию к росту и омоложению и занимает первое место среди всех причин смертности [16, 30, 167, 189].

Основными задачами при лечении больных ИБС с различными вариантами поражения коронарного русла, являются устранение симптомов заболевания, замедление прогрессирования атеросклеротического процесса и профилактика сердечно – сосудистых осложнений (ИМ, недостаточности кровообращения, внезапной сердечной смерти) [126]. Учитывая, что пациенты с диффузным и многососудистым поражением коронарного русла относятся к группе высокого риска развития сердечно – сосудистых осложнений, выполнение

реваскуляризации миокарда у них, направлено, в основном, на улучшение прогноза [145].

В связи с тем, что стратегия медикаментозного и хирургического лечения больных хронической ИБС регулярно подвергается пересмотру, вследствие новых достижений в области медицинских и кардиохирургических технологий, все чаще появляется необходимость обсуждать персонифицированную стратегию лечения пациента, при участии, так называемой «сердечной команды» и самого пациента [31, 44, 145]. Тем не менее, более предпочтительной стратегией лечения, согласно результатам многочисленных рандомизированных исследований, остается стратегия комплексного подхода к лечению таких пациентов, когда оптимальная медикаментозная терапия сочетается с реваскуляризирующими операциями [55, 56, 64, 94, 141]. При этом известно, что данный подход позволяет увеличить эффективность лечения до 80-90 % [200].

Клиническая польза реваскуляризации была доказана в крупном исследовании FAME 2, в котором для определения гемодинамической значимости стенозов выполнялось измерение ФРК. Пятилетние результаты исследования достоверно подтвердили, что при наличии гемодинамически значимых стенозов (значении ФРК < 0,8), сочетание реваскуляризации с оптимальной медикаментозной терапией, способствует значимому снижению частоты осложнений. Так, у пациентов, которым выполнялась реваскуляризация, наблюдается низкое количество экстренных вмешательств (отношение рисков 0,27; 95 % ДИ 0,18-0,41) и спонтанного ИМ (отношение рисков 0,62, 95 % ДИ 0,39-0,99), по сравнению с медикаментозной терапией без реваскуляризации [195]. При этом следует отметить, что у пациентов, которым реваскуляризация проводилась после измерения ФРК, к 33 месяцу наблюдения отмечалось значимое снижение кардиальной смертности и ИМ (отношение рисков 0,74; 95 % ДИ 0,56 - 0,989; p = 0,041) [202].

Напротив, в крупном исследовании ISCHEMIA, где сравнивалось влияние комплексного подхода, включающего оптимальную медикаментозную терапию в сочетании с коронарной реваскуляризацией и консервативной стратегией лечения

с последующим выполнением реваскуляризации, при ее неэффективности, были получены противоречивые данные [130].

Исследование было одним из самых продолжительных (срок наблюдения составил 10 лет) и предполагало устранить возможность преувеличения эффективности реваскуляризации с помощью «жесткой» первичной конечной точки (сердечно-сосудистая смерть или нефатальный ИМ), устойчивую к субъективной оценке, чего не наблюдалось в ранее проведенных исследованиях [15, 28]. Кроме того, исследование имело преимущества в виде отсутствия фактора «смещения отбора»: рандомизация происходила в отсутствии информации о результатах КАГ, которая могла влиять на решение о включении пациента в исследование. В результате было включено значительное число пациентов со сложными поражениями коронарного русла с идентифицированной ишемией во время нагрузочных стресс-тестов, чего не наблюдалось, к примеру, в исследовании COURAGE.

В исследовании использовались только стенты с лекарственным покрытием второго поколения, и проводилась оценка ФРК при пограничных поражениях. В качестве метода реваскуляризации применялись как ЧКВ, так и АКШ, преимущественно с использованием внутренней грудной артерии (в COURAGE и FAME 2 - только ЧКВ). Тем не менее, в 2018 году первичная конечная точка исследования ISCHEMIA была изменена на суммарный показатель кардиальных осложнений - сердечно-сосудистая смерть, нефатальный ИМ, реанимация при остановке сердца или госпитализация из-за нестабильной стенокардии или сердечной недостаточности [130].

Включение в первичную конечную точку госпитализации по поводу нестабильной стенокардии и сердечной недостаточности, явилось большим недостатком данного исследования. Более того, несмотря на методологически корректный дизайн и критерии включения, к концу наблюдения лишь 41% пациентов получали истинную оптимальную медикаментозную терапию и лишь у 59% пациентов - статин применялся в высокой дозе. Именно в этих условиях получен основной результат исследования, и сформулирован вывод о том, что

инвазивная стратегия, по сравнению с консервативной, не приводила в течение 3,3 лет наблюдения к снижению риска «измененной» первичной и вторичной конечной точки [130].

Тем не менее, многочисленные исследования, в которых изучалась эффективность реваскуляризации у пациентов со сложным морфологическим поражением коронарного русла, позволили авторам международных рекомендаций, прийти к выводу, что выполнение реваскуляризации миокарда у таких больных, целесообразно выполнять после подтверждение физиологической значимости стеноза, выявленного при ангиографии. При этом гемодинамически значимым рекомендуется считать стеноз > 90 % по данным ангиографии или стеноз 50-90 %, если в бассейне кровоснабжения данной артерии с помощью стресс-теста с визуализацией верифицирована ишемия площадью >10 % объема левого желудочка или измерение фракционного/моментального резерва кровотока дает результат ≤ 0,80 или ≤ 0,89, соответственно. При этом подчеркивается особая актуальность определения физиологической значимости каждого конкретного стеноза, что возможно только благодаря использованию внутрисосудистых методов исследования [145]. В то же время, в рекомендациях 2019 года по лечению хронического коронарного синдрома, показания к реваскуляризации были значительно расширены, независимо от локализации стеноза [117].

Компенсаторные возможности сердца в ответ на существующую ишемию у пациентов с тяжелым поражением коронарного русла, способны обеспечить необходимую перфузию миокарда лишь на 25 %, при этом важно отметить, что выживаемость таких пациентов без реваскуляризации миокарда, составляет примерно 50% при наблюдении в течение двухлетнего периода. Кроме того, частота развития острого нефатального инфаркта миокарда - составляет 37,2 %, застойной сердечной недостаточности – 5,8 %, что существенно выше интегрированных показателей послеоперационных осложнений, имеющихся в литературе [125]. При этом очевидно, что при наличии выраженной извитости, кальцинозе, протяженных поражений, а также ХОКА, существенно повышается

сложность эндоваскулярной процедуры и риск развития осложнений в ближайшем и отдаленном периоде [128].

1.3 Проблемы выбора оптимального метода реваскуляризации миокарда у пациентов с диффузным многососудистым поражением коронарного русла

Оптимальный подход к реваскуляризации миокарда предполагает в настоящее время снижение инвазивности, высокую отдаленную выживаемость, низкий риск послеоперационных осложнений, а также высокую частоту проходимости стентов или функционирования шунтов. В этой связи, оценка сложности поражения коронарных артерий уже стала одним из ключевых параметров в прогнозировании возможных периоперационных осложнений, а также определении риска или пользы различных методов реваскуляризации миокарда [46].

Среди методов реваскуляризации миокарда, АКШ и чрескожные коронарные вмешательства (ЧКВ) являются наиболее распространенными в лечении больных ишемической болезнью сердца (ИБС), однако проблема выбора наиболее лучшего и оптимального метода реваскуляризации, особенно у пациентов с диффузным и многососудистым поражением коронарного русла, остается по-прежнему достаточно актуальной [21, 27].

Несмотря на существующий колоссальный опыт коронарной хирургии, в том числе, с использование мини-инвазивных технологий, диффузный коронарный атеросклероз до сих пор остаётся существенной проблемой для кардиохирургов. Ввиду выраженного атероматоза и кальциноза сосудистой стенки, поражения дистальных отделов коронарного русла, малого диаметра диффузно измененных артерий, традиционные методики коронарного шунтирования у таких пациентов часто бывают технически невыполнимы [14, 34, 182]. В некоторых ситуациях, вследствие большой протяжённости поражения, операции АКШ дополнять операцию АКШ эндартерэктомией, однако отдаленные

результаты подобных вмешательств не всегда бывают успешными [4, 48, 151, 181].

Определенный положительный вклад в развитие данной проблемы внесли мини-инвазивные методики выполнения АКШ, безопасность которых отражена в нескольких исследованиях, где показано, что периоперационная летальность не превышает 1,3 %, а по суммарной частоте развития сердечно – сосудистых осложнений, значимых различий, по сравнению с традиционной АКШ не получено. При этом по общему количеству периоперационных осложнений, включая инсульты, АКШ достоверно проигрывала мини-инвазивным методикам [67, 115].

Также известно, что мини-инвазивная операция АКШ достоверно различается в сравнении с ЧКВ по частоте повторных вмешательств, которые остаются довольно высокими в группе ЧКВ (3,6 и 16,8 % соответственно; $p<0,01$) [105]. При этом статистически значимых различий в пятилетней выживаемости между этими группами пациентов не выявлено. Однако, согласно анализу Каплана-Майера, выживаемость, свободная от кардиальных осложнений, все же была значительно выше в группе мини-инвазивного АКШ, в сравнении с ЧКВ (85±4 и 60 ± 6 % соответственно; $p < 0,0001$) [90].

В 2018 году опубликован мета-анализ 12 исследований (7700 пациентов), который продемонстрировал отсутствие различий между группами мини-инвазивного АКШ и ЧКВ по частоте кардиальной смертности и ИМ. При этом главным недостатком ЧКВ, по-прежнему была высокая часта повторной реваскуляризации целевого сосуда (ОШ = 0,27; 95 % ДИ 0,16–0,45; $p < 0,0001$). Однако данный анализ проводился в основном у пациентов с изолированным поражением передней нисходящей артерии, что не позволяет экстраполировать данные результаты на когорту пациентов с диффузным, многососудистым поражением [161].

Тем не менее, несмотря на указанные преимущества мини-инвазивных методик выполнения АКШ, использование мини-доступов имеет ограничения, в особенности, у пациентов с многососудистым поражением коронарного русла и

ожирением [51, 115]. К ним относятся ограниченная экспозиция сердца, что может затруднять визуализацию целевой артерии, сложности поиска оптимального места для формирования дистального анастомоза, что приводит к увеличению времени операции, а также сложностям при устранении развившихся послеоперационных осложнений. В послеоперационном периоде такие пациенты часто жалуются на боль в месте хирургического доступа, что может быть связано с повреждением межреберных нервов или избыточным растяжением межреберного пространства [104, 139].

Целесообразность выполнения гибридных операций (мини-инвазивное АКШ в сочетании с эндоваскулярными методиками) отмечена в ряде публикаций, где рассматриваются также пациенты с диффузным и многососудистым поражением коронарного русла. Указанные вмешательства позволяют интраоперационно выполнить ангиографический контроль проходимости шунтов, а также их выполнение не предполагает использования искусственного кровообращения [18, 21, 41, 51, 115, 158]. Тем не менее, результаты таких операций у больных с диффузным атеросклерозом ассоциируются с высокой частотой повторных вмешательств и больших сердечно – сосудистых осложнений [41]. Кроме того, существует высокая вероятность развития ИМ в нереваскуляризированных бассейнах в момент выполнения АКШ, а также вариант неуспешной эндоваскулярной реканализации хронических окклюзий, особенно на фоне выраженного кальциноза [118]. И, наоборот, если же ЧКВ выполняется таким пациентам первым этапом, существует вероятность риска развития геморрагических осложнений во время мини-инвазивного АКШ на фоне применения двойной антиагрегантной терапии [21].

Другой, особо важной проблемой, является коморбидный фон пациентов, которым планируется выполнение реваскуляризации миокарда, который во многом определяет риск развития послеоперационных осложнений. Так, вследствие многочисленных сопутствующих заболеваний, пожилого и старческого возраста, настроенности пациента на малоинвазивное лечение, операция АКШ может быть противопоказанной [4, 13, 96, 145]. Безусловно,

данное обстоятельство требует от профильных специалистов дополнительных усилий, связанных с разработкой индивидуально-ориентированных программ подготовки к операции и послеоперационной реабилитации, что порой бывает недостижимым. При этом качество жизни таких пациентов неуклонно снижается и, напротив, возрастает количество повторных обращений за медицинской помощью [123].

Согласно действующим рекомендациям, гибридные вмешательства не являются основной стратегией лечения пациентов с диффузным и многососудистым поражением коронарного русла [117]. Возможно, накопление дальнейшего опыта их выполнения и проведение достаточного количества рандомизированных исследований позволит определить их роль в реваскуляризации миокарда у данной когорты пациентов.

Таким образом, неблагоприятный характер поражения коронарного русла, тяжелый коморбидный фон пациентов с многососудистым и диффузным поражением, высокая травматичность операции АКШ, часто выполняемой в условиях искусственного кровообращения, недостаточная доказательная база по эффективности мини-инвазивных и гибридных методов реваскуляризации, способствуют тому, что многим пациентам отказывают в хирургическом лечении, предлагая продолжать медикаментозную терапию. Также, можно наблюдать, что сами пациенты часто отказываются от выполнения операции АКШ, независимо от предлагаемых модификаций метода [5, 98, 162, 179, 190].

Учитывая то, что качество жизни таких пациентов, безусловно, страдает, многократно увеличивается частота повторных обращений к кардиологам для обсуждения вопроса о возможных альтернативных методах лечения [46, 68, 117, 127].

1.4 Современные возможности эндоваскулярной хирургии в лечении пациентов с диффузным многососудистым поражением коронарного русла: обзор исследований

Рентгенэндоваскулярные методы лечения ИБС занимает в настоящее время лидирующее место среди всех вмешательств, выполняемых на сердце. Так, в 2018 году из 260727 операций на сердце, ЧКВ были выполнены у 221511 пациентов (84,9 %), тогда как операция АКШ, лишь у 39216 пациентов (15,1 %). В 2019 году количество ЧКВ увеличилось на 14,8 % и составило 254368 вмешательств [6]. Суммарно, за последние девять лет, количество операций реваскуляризации миокарда в нашей стране, увеличилось в 3,2 раза, при этом операций коронарного шунтирования - в 1,4 раза, а ЧКВ – в 4,2 раза [17].

Тем не менее, несмотря на положительные тенденции, показатели охвата больных ИБС хирургической помощью в нашей стране, существенно отстают от таковых в развитых странах Европейского Союза и США. В связи с чем, для обеспечения необходимой потребности нашей страны в данном виде лечения, целесообразно ежегодно выполнять примерно 350-400 тысяч вмешательств на сосудах сердца [9, 62, 63].

Совершенствование эндоваскулярных технологий, оборудования рентгеноперационных и инструментария, позволили расширить возможности выполнения ЧКВ у пациентов с морфологически неблагоприятными формами поражений коронарных артерий, как своего рода альтернативного хирургического метода лечения, которые выполняются в настоящее время примерно у 20 % таких пациентов [5, 26, 32, 156].

Тем не менее, известно, что эффективность указанных операций, за счет высокой частоты повторных вмешательств, достигающей 25 %, вследствие рестеноза стента, даже при использовании стентов с лекарственным покрытием (СЛП), является предметом многочисленных дискуссий [12, 75, 131, 195].

В различные периоды времени для лечения больных ИБС с диффузным поражением коронарного русла предлагались многочисленные попытки

внедрения операции лазерной туннелизации миокарда, однако, несмотря на вполне обнадеживающие ближайшие результаты вмешательства, эта операция так и не смогла стать массовой, в связи с неутешительными отдаленными результатами [54]. Другие методы, такие как артериализация венозной системы сердца, применение генной терапией (внутриартериальное введение фактора роста эндотелиальных клеток), из-за плохого состояния дистального русла также показали свою низкую эффективность в улучшении качества жизни таких пациентов [106, 148].

Результаты баллонной ангиопластики, широко применяемой в 90-х годах прошлого столетия, также неутешительны, так как у пациентов с диффузным атеросклерозом коронарных артерий часто возникают интраоперационные протяженные диссекции стенки, что ассоциируется с высоким риском острого тромбоза сосуда и низкой эффективностью проводимого вмешательства [84]. В связи с этим, многососудистое поражение коронарного русла в сочетании с диффузным атеросклерозом коронарных артерий, на протяжении длительного времени считались независимым предикторам больших сердечно – сосудистых осложнений, которые возникают в отдаленном периоде наблюдения после вмешательства [73]. Примером тому являются данные исследования, в котором показано, что при эндоваскулярном лечении больных с диффузным поражением коронарного русла, частота периоперационного инфаркта миокарда достигает 16,6 % [61].

Внедрение в клиническую практику СЛП позволило в некотором роде изменить отношение исследователей к эндоваскулярным методам лечения у пациентов с многососудистым поражением коронарного русла [1, 12, 32, 39, 125].

Основополагающим рандомизированным исследованием, в котором сравнивались результаты АКШ и ЧКВ у пациентов с многососудистым поражением коронарного русла является SYNTAX, пятилетние результаты которого показали, что у пациентов с SYNTAX score ≥ 33, АКШ отличается меньшей частотой повторных вмешательств, по сравнению с ЧКВ (11,6 % против 34,1; p = 0,001). При этом по показателям смертности и инсульта в отдаленном

периоде, достоверных различий не выявлено. Более того, очевидный эффект от выполнения АКШ отмечался у пациентов с сахарным диабетом, среди которых отмечена достоверно низкая частота повторных вмешательств и суммарной частоты сердечно – сосудистых осложнений, в сравнении с больными, которым выполнялось ЧКВ [112, 140].

Аналогичные результаты были получены и через 10 лет наблюдения. Так, среди 1301 больного, смертность от всех причин у пациентов с многососудистым поражением в группах АКШ и ЧКВ составила 25,6 и 29,4 % соответственно (p=0,11). При этом отмечается, что частота повторных вмешательств выше в группе ЧКВ, по сравнению с АКШ (25,9 и 13,7 % соответственно, $p < 0,0001$), тогда как различий по частоте инфаркта миокарда и тромбоза шунта/стента между исследуемыми группами не наблюдалось [187].

Исследование BEST, в котором также сравнивались результаты АКШ и ЧКВ у пациентов с многососудистым поражением коронарного русла, было единственным, продемонстрировавшим достоверно высокую суммарную частоту сердечно – сосудистых осложнений в группе ЧКВ, по сравнению с АКШ [152].

Кроме того, имеются сообщения, в которых указано, что использование СЛП последних генераций в диффузно измененных коронарных артериях, особенно при диаметре 2,5мм и менее, также ассоциируется с высокой частотой рестеноза и связанных с этим повторных вмешательств [75].

Напротив, в исследовании EXCEL, где сравнивались результаты АКШ и ЧКВ с использованием СЛП второго поколения, пациенты с низким и средним SYNTAX score, имели сопоставимые результаты по частоте летальных исходов, инсульта или инфаркта миокарда при сравнении группы ЧКВ и АКШ за трехлетний период наблюдения [183].

Результаты, полученные в исследовании SYNTAX, были положены в основу действующих международных рекомендаций по реваскуляризации миокарда. Так, у пациентов с многососудистым поражением коронарного русла и низким SYNTAX score (0-22), предпочтение рекомендуется отдавать выполнению ЧКВ, а при высоком SYNTAX score $\geq$ 33 - операции АКШ. При этом у пациентов

с SYNTAX score = 23-33, возможно выполнение как операции АКШ, так и ЧКВ [145].

Тем не менее, исследование SYNTAX не лишено недостатков. Это связано с тем, что первые пациенты были официально включены в исследование в 2005 году, им были имплантированы стенты с лекарственным покрытием первого поколения, покрытые паклитакселом. В то же время, финальные результаты пятилетнего наблюдения за пациентами, были опубликованы в 2012 году, а рекомендации по реваскуляризации миокарда, в основу которых было положено данное исследование – изменены лишь в 2018 году. За это время в практике уже активно применялись новые эндоваскулярные технологии и устройства, благодаря которым, существенно возросла эффективность ЧКВ у пациентов со сложными формами поражения коронарных артерий [9].

Результаты мета-анализа крупных исследований, сравнивающих эффективность и безопасность ЧКВ с использованием стентов с лекарственным покрытием последних генераций и АКШ, демонстрируют сопоставимые результаты лечения в обеих группах, а также низкие показатели смертности и инфаркта миокарда у пациентов с многососудистым поражением, которым проводилась реваскуляризация миокарда методом, в сравнении с медикаментозной терапией [191].

Более совершенным следует считать исследование SYNTAX II, в которое были включены 708 пациентов с трехсосудистым поражением коронарных артерий из 22 центров четырех европейских стран. Изучались результаты реваскуляризации миокарда у пациентов с тяжелым поражением коронарных артерий с применением последних технических инноваций в эндоваскулярной хирургии. Выбор метода реваскуляризации миокарда основывался на результатах оценки тяжести поражения коронарного русла по шкале SYNTAX Score II, которая позволяет учитывать не только морфологические особенности поражения, но и коморбидный фон пациента, а также результаты применения внутрисосудистых методов визуализации коронарных артерий (ультразвук или оптическая когерентная томография, измерение ФРК). Кроме того, были

использованы стенты с лекарственным покрытием последних генераций, а также современные схемы медикаментозной терапии в соответствии с действующими рекомендациями [89].

Результаты исследования показали, что в течение года, оказались лучше, чем у пациентов из исследования SYNTAX: суммарная частота сердечно – сосудистых осложнений составила 10,6 и 17,4 % соответственно (ОР = 0,58; 95 % ДИ 0,39–0,85; p = 0,006). Эта разница была обусловлена значительным снижением частоты инфаркта миокарда (ОР = 0,27; 95 % ДИ 0,11–0,70; p = 0,007) и повторных вмешательств (ОР = 0,57; 95 % ДИ 0,37-0,9, p = 0,015) при использовании современных технологий. Авторы исследования пришли к выводу, что лечение пациентов со сложным, многососудистым поражением коронарного русла, безусловно, должно основываться на применении современных технологий, которые существенно повышают эффективность лечения [155].

Прогностическая эффективность шкалы SYNTAX score II была показана также и в других исследованиях, в ходе которых выявлено, что у пациентов с низким и средним риском по шкале SYNTAX score II, выполнение ЧКВ и АКШ имеет сопоставимые отдаленные результаты по кардиальной смертности [76, 135].

Таким образом, ЧКВ в настоящее время могут выступать в качестве практически единственного альтернативного метода реваскуляризации миокарда у пациентов с диффузным многососудистым поражением коронарного русла. Тем не менее, вопросы, связанные с техническими особенностями выполнения процедуры ЧКВ у таких пациентов, такие как определение истинного гемодинамически значимого стеноза среди прочих имеющихся в конкретной артерии, выбор оптимальной зоны имплантации стента, генерации стента, целесообразность применения внутрисосудистых методов исследования, требуют дополнительного изучения.

1.5 Эффективность и безопасность различных генераций стентов с лекарственным покрытием у пациентов с диффузным многососудистым поражением коронарного русла

Высокая эффективность СЛП была показана еще в исследованиях E-SIRIUS, C-SIRIUS, DIRECT и SVET, где изучались стенты покрытые сиролимусом. Тем не менее, когорта пациентов с многососудистым и диффузным поражением коронарного русла, в указанных исследованиях была незначительной [85, 134, 164, 168, 173].

В дальнейшем стали активно изучаться СЛП второго поколения. Одним из крупных исследований, сравнивающих эффективность СЛП первого и второго поколения, является EPACI (I-IV), в которых было показано, что основные сердечно – сосудистые осложнения (смерть, ИМ, повторные вмешательства) были ниже в группе СЛП второго поколения (13,7 и 4,9 %, $p < 0,001$), при этом частота повторных вмешательств не превышала 5 % [164, 165].

Интересными представляются данные крупного регистра, включающего 3157 больных после имплантации стентов покрытых сиролимусом и эверолимусом, которые показали высокую частоту позднего тромбоза стента у пациентов с длиной поражения более 30мм [184]. Подобную ситуацию исследователи объяснили запаздывающей эндотелизацией поверхности стентов ранних генераций.

В более поздние исследования, такие как SPIRIT PRIME и RESOLUTE, где изучались стенты третьего поколения, покрытые эверолимусом, вошло значительно больше пациентов с протяженными поражениями коронарных артерий. При этом результаты субанализа данной когорты пациентов показали, что частота тромбозов стентов у них не превышает 0,2-0,7 % в год. Частота рестеноза также была низкая и составляла около 3 %. Кроме того, отмечена низкая частота повторных вмешательств в течение пяти лет, которая составила 5,0-6,3 % [198].

В многоцентровом исследовании NOBORI II, где сравнивались группы пациентов с более тяжелым и простым поражениями коронарного русла, в том числе, с хроническими окклюзиями и бифуркационными стенозами, через 12 месяцев после вмешательства, частота рестеноза по данным ангиографии составила 4,5 против 2,2 % соответственно указанным группам (p = 0,003), а через 2 года наблюдения - 5,9 и 2,8 % соответственно (p = 0,001). Общая частота неблагоприятных сосудистых событий - 3,4 % [93]. Проведенные исследования показали низкую частоту сердечно - сосудистых осложнений в отдаленном периоде при применении стентов, покрытых биолимусом-А9 у разных когорт пациентов, в том числе и при сложных поражениях коронарного русла.

Известно также об исследованиях, в которых изучались различные варианты стентов без полимерного покрытия, покрытых амфилимусом и имеющих ультратонкое пассивное карбоновое покрытие. В одном из таких исследований RESERVOIR показаны сопоставимые данные по показателю неоинтимальной обструкции и сердечно – сосудистых осложнений у пациентов с сахарным диабетом и без диабета [166].

Более того, имеются сообщения, что СЛП третьего поколения показали высокую эффективность и у пациентов с сопутствующим сахарным диабетом II типа. Так, при использовании стентов, покрытых зотаралимусом и эверолимусом, существенно снизалась частота повторных вмешательств, которая через 2 года наблюдения была сопоставимой с пациентами без диабета [114].

Учитывая результаты указанных исследований, подход к использованию СЛП у пациентов с диффузными поражениями коронарного русла стал более дифференцированным. С целью решения данной проблемы были разработаны стенты с биодеградируемым полимерным покрытием, покрытые тонким слоем цитотоксического препарата. За счет медленного рассасывания полимера и дозированного высвобождения цитостатического вещества, обеспечивалась своевременная эндотелизация поверхности стентированного участка, что способствовало сокращению частоты возникновения рестеноза [108].

Согласно результатам проведенных исследований STEALTH, LEADERS и NOBORI I-II, стенты с биодеградируемым полимером, покрытые биолимусом, имели достоверные преимущества перед стентами, покрытыми сиролимусом и паклитакселом по частоте рестеноза, инфаркта миокарда и суммарной частоте сердечно – сосудистых осложнений [78, 102, 175, 194].

Дальнейшие исследования, направленные на снижение частоты рестеноза стентов и повторных вмешательств, были проведены в отношении биоабсорбируемых эндопротезов, которые легли в основу сосудистой репаративной терапии, направленной на уменьшение эффекта хронического воспаления вокруг инородного тела, за счет полной биоабсорбции протеза [119, 175].

Результаты многоцентровых исследований, в которых сравнивалась эффективность биоабсорбируемых эндопротезов и СЛП, показывают сопоставимую эффективность по частоте развития рестеноза и повторных вмешательств [57, 87, 100, 113, 172, 174, 183]. Однако в отношении безопасности биоабсорбируемых эндопротезов, особенно их первых генераций, существует ряд проблемных вопросов, которые, в первую очередь, связаны с техническими характеристиками самого эндопротеза (хрупкость страт и их большая толщина), а также особенностями имплантации (соблюдение технических правил, рутинного использования визуализирующих методов контроля имплантации), а также сроков двойной антиагрегантной терапии [19].

Обобщая результаты представленных исследований, можно сделать вывод о высокой эффективности стентов последних генераций, покрытых лекарственными препаратами их группы «лимусов» у пациентов с многососудистым поражением коронарного русла, в том числе и с сопутствующим сахарным диабетом II типа. Это является существенным аргументом при выборе метода лечения у пациентов высокого хирургического риска, которым отказывают в проведении операции АКШ, вследствие неблагоприятного коморбидного фона, а также тех пациентов, которые сами отказываются от открытых хирургических вмешательств.

Тем не менее, учитывая, что выполнение ЧКВ у пациентов с диффузным поражением коронарного русла часто сопряжено с использованием большого количества стентов, которые могут быть имплантированы необоснованно, в зону гемодинамически незначимых стенозов, вследствие неадекватной оценки поражения, когда не применяются внутрисосудистые методы исследования, существенно повышается риск развития тромбоза стента в послеоперационном периоде. В связи с этим, представляется очевидным необходимость дальнейшего изучения эффективности и безопасности СЛП новых генераций, имплантированных в диффузно измененные коронарные артерии, а также роли внутрисосудистых методов исследования в достижении полной реваскуляризации миокарда и объективной оценке результатов эндоваскулярного лечения таких пациентов.

1.6 Особенности выполнения чрескожных коронарных вмешательств у пациентов с диффузным многососудистым поражением коронарного русла – роль внутрисосудистых методов исследования

Внедрение в клиническую практику внутрисосудистых методов исследования, таких как ОКТ и измерение ФРК, позволило существенно расширить возможности выполнения ЧКВ у пациентов со сложным поражением коронарного русла, благодаря высокой разрешающей способности прецизионной оценки изменений сосудистой стенки, особенно, при неоднозначных и трудно верифицируемых по ангиографии изменениях коронарных артерий [25]. Использование указанных внутрисосудистых методов у пациентов с диффузным, многососудистым поражением коронарного русла позволяет определить гемодинамическую значимость каждого конкретного стеноза, выбрать оптимальную эндоваскулярную стратегию, определиться с количеством имплантируемых стентов либо вовсе отказаться от выполнения стентирования, предотвращая, тем самым, нецелесообразные вмешательства при отсутствии доказательств гемодинамической значимости стеноза [12, 155]. Однако их роль в

повышении эффективности ЧКВ у больных с диффузным поражением коронарного русла, а также улучшении прогноза пациентов, остается малоизученной.

Другим важным вопросом является достижение полной реваскуляризации миокарда на фоне диффузного поражения коронарных артерий. К настоящему времени выделяют анатомически и функционально полную реваскуляризацию миокарда [124].

Анатомически полная реваскуляризация - подразумевает восстановление кровотока во всех видимых глазу хирурга пораженных артериях, независимо от их диаметра и области кровоснабжения. Такую картину можно наблюдать после операции АКШ, когда выполняется шунтирование артерий малого диаметра (не более 1,5 мм), при наличии в них стенозов более 50 %. При этом степень достигнутой реваскуляризации практически никак не подтверждается, вследствие чего, анатомически полная реваскуляризация миокарда, остается неполной [124, 180].

В то же время известно, что неполная реваскуляризация чаще ассоциируется с более высокой частотой неблагоприятных сердечно-сосудистых событий и снижением выживаемости в отдаленном послеоперационном периоде [21, 43, 180].

При функциональной реваскуляризации миокарда - кровоток восстанавливается только в зонах миокарда, страдающих от ишемии, которая доказывается либо проведением неинвазивных ЭКГ-нагрузочных тестов, либо внутрисосудистыми методами исследования, что выполняется также не у всех пациентов [180].

Существуют работы, в которых говорится, что добиться полной, а главное, адекватной реваскуляризации миокарда при диффузных поражениях коронарного русла, практически невозможно [22, 52, 181]. Этому во многом препятствуют сама морфология атеросклеротической бляшки, диаметр артерий, дистальный тип поражения, сниженная функциональная способность миокарда левого желудочка и коморбидный фон пациентов [13, 22].

При этом если все же удается у таких пациентов достигнуть полной реваскуляризации миокарда, это благоприятно отражается на частоте сердечно – сосудистых осложнений, риск которых, достоверно ниже, чем при неполной реваскуляризации: смерти (ОР = 0,71; 95 % ДИ 0,65–0,77; p < 0,001), инфаркта миокарда (ОР = 0,78; 95 % ДИ 0,68–0,90; p = 0,001), повторных вмешательств (ОР=0,74; 95 % ДИ 0,65–0,83; p < 0,001) [95].

Фракционный резерв кровотока. Измерение ФРК позволяет с большой долей вероятности оценить гемодинамическую значимость стенозов коронарных артерий, посредством отношения измеренного давления в сосуде дистальнее места стеноза (Pd) и давления в аорте (Pa) [149]. В настоящее время – это самый высокочувствительный метод диагностики ишемии миокарда, обусловленной стенозирующим атеросклерозом коронарных артерий, позволяющий принять объективное решение о проведении реваскуляризации миокарда [53, 171]. Тем не менее, сведений об эффективности данной методики у пациентов с диффузным атеросклерозом коронарных артерий, в литературе чрезвычайно мало. При таком морфологическом варианте поражения, дистальный стеноз может ограничивать коронарный кровоток, тем самым, маскируя и искажая истинные параметры измерения [83].

Кроме того, известны экспериментальные методики измерения ФРК при диффузных поражениях коронарных артерий, когда расчет показателя моделировался независимо от количества стенозов в артерии. Расчеты производились изолированно для каждого стеноза, посредством измерения проксимального давления в аорте (Pa), давления дистальнее стеноза (Pd), давления между двумя стенозами (Pm) и измерения давления заклинивания коронарных артерий в условиях достигнутой гиперемии [83].

Давление заклинивания позволяет получить представление об уровне коллатерального кровотока в миокарде. Данный показатель строго индивидуален для каждого пациента, так как тесно связан с особенностями коллатерального кровообращения, и как следствие должен измеряться для каждого пациента [154].

Предложенная экспериментальная модель была частично валидизирована на человеке, при этом отмечено, что данная методика особенно актуальна при диффузном поражении артерии, не имеющей хорошо развитых боковых ветвей, что исключает условия для возникновения низкого периферического сопротивления [154]. При этом следует иметь в виду, что количественный анализ показателей ФРК в подобной ситуации, необходимо производить комплексно, с учетом динамических характеристик кровотока для каждой из боковых ветвей [101]. Авторы считают, что измерение самого дистального градиента даст суммарную картину комплексного гемодинамического влияния стенозов, полное уравнение ФРК не способно различить, какое именно из поражений оказывает значимое влияние на кровоток, что подчеркивает важность измерения ФРК после стентирования хотя бы одного их стенозов [154].

Kim H.L. с соавт. (2012) предложили перед выполнением стентирования диффузно измененной коронарной артерии, выполнять измерение ФРК с помощью протяжки катетера, при этом первым этапом стентировать поражение, которое имеет наиболее низкие показатели ФРК, а другие стенозы - стентировать по мере необходимости, если показатели ФРК после устранения основного стеноза ниже 0,8. Таким образом, было показано, что среди 131 пациента, участвовавших в исследовании, в 61 % наблюдений, показания к реваскуляризации были пересмотрены на основании вновь полученных результатов ФРК. При этом в отдаленном периоде наблюдения авторы не отмечали сердечно – сосудистых осложнений среди тех пациентов, которым по результатам измерения ФРК, стентирование не проводилось [116].

Данная методика измерения ФРК нашла подтверждение и в исследовании Park S.J. и соавт., которые отметили, что при диффузном поражении коронарной артерии и наличии тандемных стенозов, измерение градиента ФРК (ΔФРК) посредством протяжки катетера, является эффективным методом оценки гемодинамической значимости поражения и может применяться рутинно у таких пациентов. Кроме того, авторы также поддержали предложенный Kim H.L. и соавт. алгоритм выполнения ангиопластики у таких пациентов, когда первым

этапом целесообразно выполнять вмешательство на стенозе с наиболее высоким градиентом ФРК, а далее, решение о последующих вмешательствах, принимать только на основании повторного измерения ФРК оставшихся стенозов [152].

Аналогичная стратегия может применяться и в отношении пациентов с многососудистым поражением. Так, в крупном исследовании, включающем 12000 пациентов, показано, что не всегда ангиографическая картина, когда мы видим, казалось бы, очевидный значимый стеноз коронарной артерии, совпадает с результатами функционального исследования [65]. При этом пациенты, имеющие по данным ангиографии многососудистое поражение, после измерения ФРК могут рассматриваться, как пациенты с одно- или двухсосудистым поражением, что существенно влияет на тактику лечения [147].

В настоящее время существует несколько разновидностей методики измерения ФРК, каждая их, которых нацелена на повышение точности оценки значимости стенозирования коронарных артерий. Одной из таких методик является измерение мгновенного резерва кровотока (мРК).

Мета-анализ исследований DEFINE-FLAIR и iFR-SWEDEHEART с общим числом пациентов 4345 показал, что значимых различий по отдаленным результатам ЧКВ при применении методики ФРК и мРК не получено. В качестве порогового значения мРК принимался показатель ≤ 0,89. Тем не менее, через 12 месяцев наблюдения, в группе мРК наблюдалась тенденция к увеличению случаев инфаркта миокарда и летального исхода. Кроме того, авторы отмечают, что решение вопроса о реваскуляризации миокарда, базирующееся на результатах измерения мРК, способствовало более редкому выполнению операций (ЧКВ или АКШ), по сравнению с результатами ФРК [66].

На основании указанных выше исследований и мета-анализа, сложилось мнение, что лечение больных ИБС при показателях ФРК ≤ 0,80 или мРК ≤ 0,89, приводит к эквивалентным результатам для обеих методик [59]. Тем не менее, с этой позицией соглашаются не все исследователи, занимающиеся данной проблемой. Так, Modi B.N. и соавт. утверждают, что диагностическую точность

определения гемодинамической значимости стеноза достоверно возрастает при пороговых значениях ФРК и мРК равных 0,75 и 0,86 соответственно [137, 138].

Важность измерения ФРК или мРК при выборе стратегии лечения больных многососудистым поражением также отражена в исследовании SYNTAX II. При этом авторы придерживаются мнения о том, что эти показатели должны быть равноценными, в противном случае, показания для реваскуляризации могут быть не столь объективными. Кроме того отмечено, что окончательные выводы о преимуществах измерения ФРК и мРК при выборе показаний для реваскуляризации миокарда, могут быть сделаны только после более длительного наблюдения за пациентами, с учетом сердечно – сосудистых осложнений, а также наличие ишемии миокарда, выявленной, теми же методами, что и первоначально [107].

Внутрисосудистое ультразвуковое исследование и оптическая когерентная томография. Внедрение в клиническую практику оптической методов внутрикоронарной визуализации – внутрисосудистого ультразвукового исследования (ВСУЗИ) и ОКТ, позволило существенно расширить возможности выполнения ЧКВ у пациентов со сложным поражением коронарного русла, благодаря высокой разрешающей способности прецизионной оценки изменений сосудистой стенки, особенно, при неоднозначных и трудно верифицируемых по ангиографии изменениях коронарных артерий [40, 49].

ВСУЗИ является в настоящее время самым изученным методом визуализации, который показал свою эффективность в определении тяжести поражения коронарных артерий [150]. Тем не менее, по мнению многих исследователей, показатель ФРК признан более информативным в определении гемодинамической значимости поражения коронарного русла, так как сильнее коррелирует с развитием сердечно-сосудистых осложнений [73, 88, 160, 188, 192].

В литературе можно встретить публикации, в которых указывается на наличие высокой корреляции между показателями ФРК и ВСУЗИ. В частности, минимальная площадь просвета, равная 4 мм^2, которая ранее была предложена в качестве порогового значения для выявления значимых поражений коронарных

артерий, у 89 % пациентов совпадала с нормальным резервом коронарного кровотока [193]. Напротив, решение о коронарном вмешательстве после выполнения ОКТ, принимается при минимальной площади поперечного просвета сосуда < 3,5 мм^2. Кроме того, имеются сообщения, в которых отмечено, что ОКТ имеет более высокую точность в определении размеров сосуда и процента стеноза артерии. При этом доказано, что выявленный при ВСУЗИ различается с измеренным при ОКТ примерно на 9 % [157].

Благодаря высокой разрешающей способности метод ОКТ находит свое применение в оценке референсного диаметра перед стентированием, зоны имплантации стента, а также помогает изучить структурные характеристики атеросклеротической бляшки [122, 146, 178].

Также известно, что ОКТ по своей эффективности не уступает ВСУЗИ, что существенно расширило возможности применения данного метода в реальной практике. Примером тому является мета-анализ, включавший 17882 пациента, которым ЧКВ выполнялось под контролем ВСУЗИ, продемонстрировавший отсутствие достоверных различий между методами ОКТ и ВСУЗИ, выполняемыми во время ЧКВ, по частоте возникновения инфаркта миокарда и тромбоза стента в отдаленном периоде наблюдения [72].

В мета-анализе, который включал результаты эндоваскулярного лечения 4 026 пациентов из 6 рандомизированных и 5 обсервационных клинических исследований, отмечено, что выполнение ОКТ во время эндоваскулярного вмешательства, позволяет повысить эффективность ЧКВ и положительно влияет на прогноз различных когорт больных ИБС [111].

Согласно европейским рекомендациям по лечению хронического коронарного синдрома, основная область применения ОКТ – контроль и оптимизация результатов ЧКВ [117]. Так, известно, что в случае неполного прилегания стента к стенке сосуда - мальпозиции, ОКТ, в основе которой лежит принцип отражения лучей инфракрасного диапазона от структур стенки сосуда, позволяет диагностировать даже незначительную ее степень [120]. Указанные преимущества позволяют своевременно устранить подобные осложнения, что

способствует снижению риска смерти и развития острого инфаркта миокарда в 2 раза в течение первого года наблюдения после ЧКВ [157]. Более того, существует мнение, что из всех методик внутрисосудистой визуализации, ОКТ обладает наибольшей диагностической ценностью, по сравнению с количественной ангиографией и ВСУЗИ, что позволило данному методу занять одно из ведущих мест при внутрикоронарной визуализации [24, 45, 120]. Тем не менее, обширной доказательной базы, отражающей очевидное преимущество ОКТ перед ВСУЗИ при проведении коронарного вмешательства, в том числе и у пациентов со сложными морфологическими поражениями коронарного русла, в настоящее время не существует.

Таким образом, у больных ИБС с диффузным многососудистым поражением коронарного русла, которым было отказано в выполнении операции АКШ, в связи с тяжелым коморбидным фоном, либо неблагоприятной морфологией поражения, а также по причине собственного отказа пациента, ЧКВ могут рассматриваться в качестве альтернативного метода реваскуляризации миокарда. Тем не менее, технические особенности выполнения процедуры ЧКВ у таких пациентов, сопряжены со значительными трудностями. Не всегда представляется возможным объективно оценить гемодинамическую значимость каждого стеноза, что приводит к необоснованному стентированию с имплантацией большого количества стентов, либо к невозможности достичь полной, а главное, функционально адекватной реваскуляризации миокарда.

Дискуссионным остается вопрос выбора оптимальной зоны имплантации стента, генерации имплантируемых стентов, что существенно влияет на отдаленные результаты проводимого вмешательства. Безусловно, использование внутрисосудистых методов исследования при выполнении ЧКВ у таких пациентов, может способствовать повышению эффективности проводимого лечения и решению указанных проблем, однако их роль в лечении, а также технические аспекты выполнения подобных исследований у пациентов со сложными морфологическими поражениями коронарного русла, изучены недостаточно и остаются по-прежнему предметом обсуждения. В связи с этим,

проведение новых исследований, направленных на совершенствование алгоритмов оказания помощи пациентам с диффузным атеросклерозом путем комплексного использования внутрисосудистых методов исследования во время ЧКВ, является актуальной задачей для рентгеэндоваскулярной хирургии и кардиологи, решение которой, возможно, приведет к пересмотру существующих взглядов на эндоваскулярное лечение таких пациентов.

ГЛАВА 2. МАТЕРИАЛ И МЕТОДЫ ИССЛЕДОВАНИЯ

2.1 Дизайн исследования

Работа проводилась в виде проспективного, одноцентрового, нерандомизированного исследования, на клинической базе кафедры госпитальной хирургии с курсом детской хирургии Медицинского института Российского университета дружбы народов, в Центральной клинической больнице «РЖД-Медицина», отделение рентгенхирургических методов диагностики и лечения, с 2016 по 2021 г. В исследование включено 134 пациента.

Критерии включения:

– ишемия миокарда по данным неинвазивных ЭКГ-нагрузочных тестов, соответствующая II-III ФК;

– многососудистое поражение коронарных артерий;

– SYNTAX score I > 23;

– наличие жизнеспособного миокарда у пациентов с постинфарктным кардиосклерозом;

– диффузный атеросклероз коронарных артерий (согласно указанному определению);

– официальный отказ кардиохирургов в выполнении операции АКШ, либо отказ самого пациента от выполнения открытого хирургического вмешательства на сердце;

– решение о целесообразности выполнения эндоваскулярной операции, принятое «сердечной командой»;

– согласие пациента на эндоваскулярное вмешательство и участие в исследовании.

Критерии исключения:

– острый коронарный синдром;

– недостаточность кровообращения IV ФК (NYHA);

– противопоказания или невозможность приема ДААТ;

– диаметр коронарных артерий, в том числе в дистальных сегментах, не менее 2мм.

Все пациенты, включенные в исследование, были распределены в две группы. В 1-ю группу вошли пациенты, которым ЧКВ выполнялись с использованием внутрисосудистых методов исследования (n = 68), а во 2-ю группу (контрольную) – ретроспективно были отобраны пациенты, ранее оперированные в других учреждениях, без использования внутрисосудистых методов, в последующем госпитализированные в Центральную клиническую больницу «РЖД-Медицина», которым проводилось консервативное лечение ИБС (n = 66).

Каждый пациент, участвовавший в исследовании, был обсужден на консилиуме, с участием кардиолога, сердечно – сосудистого хирурга и врача по рентгенэндоваскулярным диагностике и лечению, которые в ходе всех проведенных исследований, принимали совместное решение о целесообразности выполнения эндоваскулярного вмешательства.

Больные сахарным диабетом II типа были дополнительно консультированы эндокринологом, с последующим подбором соответствующей сахароснижающей терапии согласно действующим рекомендациям [79]. Кроме того, по решению кардиокоманды, в случае необходимости, проводилась коррекция медикаментозной терапии ИБС.

На этапе отбора в исследование, всем пациентам выполнялись лабораторные исследования показателей углеводного и липидного спектра, функции почек, ультразвуковое исследование брахиоцефальных артерий и артерий нижних конечностей, трансторакальная эхокардиография. Кроме того, проводилось неинвазивная диагностика ишемии миокарда при помощи метода велоэргометрии или фармакологической стресс-эхокардиографии с добутамином. Пациентам, у которых в анамнезе был ИМ, определяли жизнеспособность миокарда в периинфарктной зоне методом фармакологической стресс-эхокардиографии с добутамином.

После комплексной неинвазивной диагностики, выполнялась коронарография, при которой оценивали количество пораженных артерий, морфологические характеристики поражения, диаметр целевых артерий и протяженность атеросклеротического поражения коронарного русла, количество видимых стенозов и степень сужения артерии по данным цифровой количественной ангиографии, после чего, пациенты были отобраны в исследование «Рисунок 1».

Суточное мониторирование ЭКГ, ЭХО-КГ, ультразвуковое исследование брахиоцефальных артерий и артерий нижних конечностей, тест шестиминутной ходьбы, оценка показателей липидного, углеводного спектра, функции почек

Ишемия миокарда, доказанная при ЭКГ - нагрузочных тестах

Коронарография

Диффузное многососудистое поражение

Измерение ФРК в диффузно измененных артериях

Определение гемодинамически значимого стеноза(ов)

Выполнение ОКТ для определения зоны имплантации стента

Стентирование гемодинамически значимого стеноза(ов) магистральной артерии

Рисунок 1 – Алгоритм эндоваскулярного лечения больных с диффузным многососудистым поражением коронарного русла

Во 2-й группе, информация о пациентах была получена из медицинской документации, а также из представленных пациентами видеоматериалов операций из других лечебных учреждений.

Измерение ФРК в диффузно измененных артериях проводилось с целью определения гемодинамической значимости стеноза, а ОКТ - с целью

визуализации наиболее подходящей зоны имплантации стента. Стентирование диффузно измененной магистральной артерии выполнялось непосредственно в зоне гемодинамически значимых стенозов, с последующим контролем результатов имплантации стента методом ОКТ «Рисунок 2».

Рисунок 2 – Тактика эндоваскулярного вмешательства при наличии хронических тотальных окклюзий

Механическую реканализацию выявленных при коронарографии ХОКА, выполняли в случае наличиния ишемии миокарда, доказанной во время выполнения ЭКГ-нагрузочных тестов, а у пациентов с ИМ в анамнезе, в случае верифицированной жизнеспособности миокарда в периинфарктной зоне методом стресс-эхокардиографии с добутамином. Если были получены сведения об

отсутствии ишемии в зоне окклюзированной артерии, либо, у пациентов с перенесенным ИМ, отсутствовал жизнеспособный миокард, реканализация окклюзированной артерии не выполнялась. Внутрисосудистые исследования, с целью верификации гемодинамической значимости стеноза, в этом случае, выполнялись в неокклюзированных артериях, которые были стентированы следующим этапом, в текущую госпитализацию. Аналогичная тактика применялась и во 2-й группе.

Особенности измерения ФРК при диффузном поражении коронарных артерий представлены на «Рисунке 3».

Измерение ФРК в неокклюзионных артериях	**Оптическая когерентная томография (ОКТ)**
Последовательное измерение ФРК между стенозами путем протяжки датчика, начиная с дистального сегмента	Выполнялась после измерения ФРК
При ФРК < 0.8 – стеноз считался гемодинамически значимым	Определяли: истинный диаметр сосуда, протяженность поражения, максимально безопасную зону для имплантации
Стентирование начинали с самого дистального гемодинамически значимого стеноза артерии	ОКТ после имплантации стента
Повторное измерение ФРК и решение вопроса о стентировании других сегментов при показателях ФРК > 0,90 – реваскуляризация считалась успешной	Критерии адекватной имплантации: – полная аппозиция стента; – минимальная площадь просвета стента более или равна 90 %; – площадь просвета стента более 9 мм²

Рисунок 3 – Методика измерения фракционного резерва кровотока и выполнения оптической когерентной томографии при диффузных поражениях коронарных артерий

На фоне максимальной гиперемии, выполнялось последовательное измерение показателей ФРК между стенозами, путем протяжки датчика, начиная с дистального сегмента. При ФРК < 0,8 – стеноз считался гемодинамически значимым. Стентировали первоначально самый дистальный гемодинамически значимый стеноз. А далее, выполняли повторное измерение ФРК, и решали вопрос о необходимости стентирования других стенозов.

Перед стентированием коронарных артерий, минимум за 5 дней до эндоваскулярного вмешательства пациент начинал прием препаратов ацетилсалициловой кислоты (75-100 мг/сутки) в сочетании с ингибиторами P2Y12 рецепторов тромбоцитов (клопидогрел 75 мг/сутки либо тикагрелор 90мг - 2 раза в сутки).

Фармакологическая поддержка ЧКВ проводилась с помощью антикоагулянта - нефракционированного гепарина, в дозе 75-100 ЕД/кг внутривенно. После выполненного стентирования, всем пациентам был рекомендован прием ДААТ минимум 6 месяцев. При необходимости многососудистого стентирования, с целью достижения полной (функционально адекватной) реваскуляризации миокарда, соблюдался принцип этапного лечения, в период текущей госпитализации.

Пациентам из основной 1-й группы были имплантированы стенты покрытые эверолимусом II и III поколения. Пациентам из 2-й группы были имплантированы стенты различных генераций и с различными лекарственными покрытиями.

Дополнительно, в ходе исследования, проводился анализ эффективности и безопасности стентов, имплантированных под контролем внутрисосудистых методов исследования у пациентов из 1-й группы. При этом во 2-й группе, подобный анализ не проводился, в связи с неоднородностью лекарственных покрытий, что могло негативно повлиять на финальные результаты анализа.

Повторные наблюдения. Через 12 месяцев после операции, пациенты обеих групп приглашались на амбулаторные приемы, во время которых выполнялись: клинический и биохимический анализы крови, мониторирование ЭКГ по Холтеру, трансторакальная эхокардиография, ЭКГ-нагрузочные пробы (при наличии жалоб

на ангинозные боли, возникающие при физической нагрузке), а также коронарография (при положительной ЭКГ-нагрузочной пробе).

Через 24 месяца наблюдения выполнялись аналогичные исследования. При этом пациентам 1-й группы предлагалась краткосрочная госпитализация, с целью выполнения коронарографии.

При наличии ангиографических признаков рестеноза стента, а также стенозов *de novo*, пациенту выполнялось измерение ФРК, по результатам которых принималось решение либо о выполнении повторного эндоваскулярного вмешательства целевого поражения, либо о стентировании ранее незначимого стеноза в целевой или других артериях.

2.2 Терминология и критерии оценки результатов исследования

В представленном исследовании использовались следующие термины:

– диффузное поражение коронарных артерий - вовлечение 2-х и более сегментов одной магистральной артерии сердца, общей протяженностью поражения более 50 % всей длины сосуда при наличии сужения просвета более 50 % его диаметра [адаптировано из определений P.Bogaty (1991), R.D. Safian (2001), M. McNeil (2007), L.O. Dourado (2017)];

– многососудистое поражение - наличие окклюзий или сужений более 50 % диаметра, в бассейне двух или трех магистральных эпикардиальных артерий;

– полная (функционально адекватная) реваскуляризация миокарда - стентирование всех значимых стенозов основных артерий, ответственных за возникновение ишемии миокарда, доказанной в ходе измерения ФРК;

– инфаркт миокарда после вмешательства - наличие признаков ишемии миокарда (ангинозные боли, изменение сегмента ST), в сочетании с повышением уровня тропонина в 5 раз от нормальных значений в течение 48 часов после ЧКВ;

– рестеноз стента - уменьшение просвета стента на 50 % и более по данным коронарографии или внутрисосудистых визуализирующих методов. При

значении показателя ФРК ≤ 0.8, рестеноз считался гемодинамически значимым, что определяло показания к повторному вмешательству;

– доказанный поздний тромбоз стента – верифицированная по данным ангиографического исследования полная или частичная окклюзия стента спустя 30 дней после ЧКВ;

– вероятный тромбоз стента - любая неясная смерть в первые 30 дней после ЧКВ либо любой ИМ, вне зависимости от времени после процедуры, связанный с ишемией в зоне имплантированного стента без ангиографического подтверждения тромбоза стента и в отсутствии любой другой явной причины;

– возможный тромбоз стента - любая неясная смерть позже 30 дней после коронарного стентирования и до конца исследования.

Для оценки результатов исследования применялись критерии:

– ангиографического успеха: остаточный стеноз менее 10%, кровоток TIMI III, отсутствие диссекций.

– оценки непосредственных результатов вмешательства: количество артерий с гемодинамически значимыми стенозами (на основании измерения ФРК); количество гемодинамически значимых стенозов в одной артерии; объем выполненной реваскуляризации миокарда; осложнения во время эндоваскулярного вмешательства (диссекция, разрыв артерии, тромбоз стента, ИМ либо нарушение мозгового кровообращения, смерть).

– оценки отдаленных результатов: суммарная частота сердечно – сосудистых осложнений (кардиальная смерть, инфаркт миокарда, повторные вмешательства); частота рестеноза стента.

2.3 Характеристика пациентов, участвовавших в исследовании

Изучаемые группы были сопоставимы по клинико–демографическим характеристикам. Достоверные различия между группами наблюдались по частоте встречаемости гиперхолестеринемии, которая чаще наблюдалась во II группе. Кроме того, все пациенты страдают артериальной гипертонией, более

70% пациентов были курильщики, практически у половины пациентов из каждой группы – сахарный диабет II типа, нарушения сердечного ритма и ИМ в анамнезе, около 30 % пациентов перенесли острое нарушение мозгового кровообращения и имеют атеросклероз артерий нижних конечностей. Также, практически у половины пациентов основное заболевание осложнено развитием хронической сердечной недостаточности III функционального класса «Таблица 1».

Таблица 1 – Клинико-демографическая характеристика пациентов

Показатель	Группа 1 n = 68	Группа 2 n = 66	p значение
Пол: мужской, n (%) женский, n (%)	 58 (85,3) 10 (14,7)	 53 (80,3) 13 (19,7)	0,1842
Средний возраст, лет	61,25 ± 9,89	61,38 ± 8,91	0,9472
Средний показатель ИМТ, кг/м^2	28,25 ± 6,33	27,93 ± 4,88	0,9700
Табакокурение, n (%)	51 (75)	55 (83,3)	0,8449
Гиперхолестеринемия, n (%)	41 (60,3)	58 (87,9)	**0,0343**
Нарушение мозгового кровообращения в анамнезе, n (%)	12 (17,6)	18 (27,2)	0,9356
Инфаркт миокарда в анамнезе, n (%)	33 (48,5)	38 (57,6)	0,3352
ХСН I ФК (NYHA), n (%)	8 (11,8)	10 (15,1)	0,7666
ХСН II ФК (NYHA), n (%)	26 (38,2)	24 (36,4)	
ХСН III ФК (NYHA), n (%)	34 (50)	32 (48,5)	
Нарушения ритма и проводимости сердца, n (%)	28 (45,2)	32 (48,4)	0,3799
Артериальная гипертония, n (%)	68 (100,0)	66 (100,0)	0,9398
Атеросклероз артерий нижних конечностей, n (%)	19 (27,9)	20 (30,3)	0,6303
Сахарный диабет II типа, n (%)	34 (50)	34 (51,5)	0,8823
Нарушение функции почек, n (%)	25 (36,7)	30 (45,5)	0,3121

Примечания:

1 ИМТ – индекс массы тела

2 ХСН – хроническая сердечная недостаточность

Обращают на себя внимание сниженные средние показатели ФВ ЛЖ у пациентов обеих групп, которые составили 48,25 ± 6,8 и 47,44 ± 6,6 % соответственно (p = 0,6787) и высокие показатели конечного диастолического объема (КДО), конечного систолического размера (КСР), которые были

достоверно выше у пациентов из II группы (p = 0,0490). Также наблюдались достоверные различия между группами по частоте выявления зон нарушенной кинетики, которые чаще наблюдались среди пациентов II группы «Таблица 2».

Таблица 2 – Морфофункциональные показатели левого желудочка

Показатель	Группа 1 n = 68	Группа 2 n = 66	p значение
Конечный диастолический размер ЛЖ, см	5,1 ± 0,76	5,1 ± 0,72	0,8435
Конечный систолический размер ЛЖ, см	3,1 ± 0,63	3,4 ± 0,80	**0,0469**
Конечный диастолический объем ЛЖ, мл	108,5 ± 33,1	117,3 ± 31,9	**0,0490**
Конечный систолический объем ЛЖ, мл	42,7 ± 19,1	46,4 ± 21,7	0,3319
ФВ ЛЖ, %	48,25 ± 6,8	47,44 ± 6,6	0,6787
ТМЖП, мм	1,2 ± 0,20	1,2 ± 0,23	0,5030
ТЗСЛЖ, мм	1,2 ± 0,18	1,2 ± 0,19	0,7751
Количество пациентов, имеющих зоны нарушения локальной сократимости, n (%)	36 (52,9)	43 (65,2)	**0,0323**

Примечания:
1 ТМЖП – толщина межжелудочковой перегородки
2 ТЗСЛЖ – толщина задней стенки левого желудочка

По исходным ангиографическим характеристикам, в основном преобладали пациенты с трехсосудистым поражением. При этом практически у всех пациентов отмечается большая протяженность атеросклеротического поражения артерии, а у половины – диагностирован кальциноз артерий. Средние показатели протяженности поражения целевой артерии составили 39,84 ± 4,1 мм у пациентов из I группы и 40,43 ± 3,45 мм – во II группе (p = 0,6332).

Средние значения показателя SYNTAX score I были также достаточно высокими и составили 29,4 ± 4,49 и 31,3 ± 3,91 соответственно I и II группам (p =0,4282). Кроме того, среди всех пациентов, у 20 % наблюдалось бифуркационное поражение ствола левой коронарной артерии (ЛКА), а также в 40 % наблюдений – встречались ХОКА и бифуркационные стенозы «Таблица 3».

Таблица 3 – Ангиографическая характеристика пациентов

Показатель	Группа 1 n = 68	Группа 2 n = 66	p значение
Двухсосудистое поражение, n (%) Трехсосудистое поражение, n (%)	26 (38,2) 42 (61,8)	24 (36,4) 42 (63,6)	0,9545
Поражение ствола левой коронарной артерии, n (%)	15 (22,1)	14 (21,2)	0,0675
Хронические окклюзии, n (%)	26 (38,2)	28 (42,4)	0,7402
Бифуркационные стенозы, n (%)	24 (35,3)	26 (39,4)	0,4089
Средний SYNTAX score I	29,4 ± 4,49	31,3 ± 3,91	0,4282
Средняя протяженность поражения целевых артерий, мм	39,84 ± 4,1	40,43 ± 3,45	0,6332
Средняя степень стенозирования целевых артерий, %	78,14 ± 0,68	78,61 ± 9,69	0,8182
Средний диаметр целевых магистральных артерий, мм	2,91 ± 0,44	3,17 ± 0,23	0,7172
Средний диаметр целевых магистральных артерии в дистальном сегменте, мм	2,31 ± 0,65	2,32 ± 0,63	0,9545
Кальциноз, n (%)	34 (50)	38 (57,6)	0,7016

По исходным лабораторным показателям углеводного и липидного спектра крови, исследуемые группы достоверно не различались и были полностью сопоставимы. Следует отметить, что средние показатели уровня глюкозы натощак, а также гликозилированного гемоглобина, находились в пределах рекомендуемых норм, согласно действующим рекомендациям. Средние показатели уровня общего холестерина, находились, казалось бы, в пределах допустимых референсных значений, однако, учитывая, что большинство пациентов, участвовавших в исследовании, имели высокий сердечно – сосудистый риск осложнений, данные показатели превышали рекомендуемые значения для данной группы пациентов «Таблица 4».

Таблица 4 – Результаты лабораторных исследований липидного и гликемического профиля в основных группах

Показатель	1 группа n=68 95% ДИ	2 группа n=66 95% ДИ	p значение
Общий холестерин, ммоль/л; M[Q1;Q2]	5,18 [4,5;6,0]	5,22 [4,5;6,0]	0,8282
ЛПВП, ммоль/л; M[Q1;Q2]	1,15 [1,0;1,5]	1,1 [0,9;1,8]	0,6212
ЛПНП, ммоль/л; M[Q1;Q2]	2,8 [2,5;3,5]	3,1 [2,5;3,8]	0,2566
Триглицериды, ммоль/л; M[Q1;Q2]	1,6 [1,2;1,8]	1,7 [1,1;1,8]	0,9178
Уровень глюкозы натощак, ммоль/л; M[Q1;Q2]	4,9 [4,3;5,4]	5,1 [4,5;6,0]	0,2237
Гликозилированный гемоглобин, %; M[Q1;Q2]	5,2 [4,4;5,8]	5,5 [4,5;6,0]	0,5209

Примечания:
1 ЛПВП – липопротеиды высокой плотности
2 ЛПНП – липопротеиды низкой плотности

Также обращает на себя внимание, с учетом высокого риска развития сердечно – сосудистых осложнений у пациентов, что средние показатели ЛПНП являются высокими, при сравнении их с показателями, указанными в действующих международных рекомендациях.

2.4 Методы обследования и лечения

Электрокардиография выполнялось по общепринятой методике регистрации в 12 грудных отведениях при поступлении и перед выпиской пациента из стационара, а также на каждом повторном визите пациента при оценке отдаленных результатов исследования. Эпизоды безболевой ишемии миокарда регистрировались при суточном мониторировании ЭКГ по Холтеру.

Кроме того, регистрация ЭКГ проводилась на протяжении всего эндоваскулярного вмешательства и в течение первых суток после ЧКВ, в отделении интенсивной терапии.

Велоэргометрия. Исследование проводилось на дооперационном этапе, с целью верификации ишемии миокарда, в несколько ступеней, по методике

непрерывно возрастающих нагрузок до достижения общепринятых критериев прекращения пробы Порог толерантности оценивали следующим образом: 50 Вт и ниже – низкий, 75-100 Вт – средний, 125 и выше – высокий [36, 38, 58]. Исследование также выполнялось при повторных визитах пациента при наличии жалоб на ангинозные боли.

Фармакологическая стресс-эхокардиография с добутамином. Выполнялась в качестве метода диагностики ишемии миокарда в предоперационном периоде, а также с целью определения жизнеспособности миокарда у пациентов, ранее перенесших ИМ. Кроме того исследование проводилось во время повторных визитов, при наличии жалоб на ангинозные боли. В качестве фармакологического препарата использовался добутамин.

Ишемия миокарда диагностировалась при наличии нарушения сократимости двух и более сегментов на пике стресс – теста или двухфазный ответ на низкие и высокие дозы добутамина у больных с нарушенной локальной сократимостью миокарда до начала теста. Жизнеспособными считали сегменты с улучшением показателя сократимости на 1 балл и более. При отсутствии прироста систолического утолщения миокарда на малых дозах добутамина (5, 10 мкг/кг/мин) или ухудшения сократимости миокарда на фоне введения больших доз (20, 40 мкг/кг/мин), проба считалась отрицательной [42].

Тест шестиминутной ходьбы. Выполнялся на дооперационном этапе, с целью определения функционального класса недостаточности кровообращения и оценки толерантности пациента к физической нагрузке, в соответствии со стандартным протоколом [117].

Больному было предложено пройти как можно большую дистанцию за 6 мин по коридору отделения в своем собственном темпе, после чего регистрировалось пройденное расстояние. Оценка результатов теста проводилась путем измерения пройденной дистанции в метрах «Таблица 5».

Таблица 5 – Соответствие результатов теста шестиминутной ходьбы функциональному классу недостаточности кровообращения (NYHA)

Функциональный класс (NYHA)	Пройденная дистанция
0	>551
I	426-550
II	301-425
III	151-300
IV	<150

Трансторакальная эхокардиография. Выполнялась на аппарате экспертного класса «VIVID 7» (фирмы «General Electric», США) с использованием фазированного секторного датчика 1,5-3,6 МГц. Исследование выполнялось при поступлении больного в стационар, перед выпиской из стационара, а также на повторных визитах пациента, для оценки отдаленных результатов ЧКВ. Проводилась оценка основных морфофункциональных параметров сердца (КДО, КСО, КСР, КДР, УО, ТЗСЛЖ, ТМЖП), а также наличие зон нарушенной кинетики миокарда. Глобальная сократимость левого желудочка высчитывалась по величине общей ФВ ЛЖ по методике Симпсона [121].

Ультразвуковое дуплексное сканирование артерий. Исследование выполнялось при поступлении пациента в стационар, в качестве скринингового метода диагностики атеросклеротического процесса в брахиоцефальных сосудах, а также артериях нижних конечностей, а также оценки кровотока в них, с помощью цветного дуплексного сканирования на ультразвуковой системе экспертного класса «VIVID 7» (фирмы «General Electric», США) по стандартному протоколу [37, 50].

Коронароангиография. Исследование выполнялось под местной анестезией трансфеморальным или трансрадиальным доступом по методике Сельдингера, на аппарате экспертного класса «INNOVA 3100» и «INNOVA IGS 520» фирмы «General Electric» (США), после проведенных ранее неизвазивных ЭКГ-нагрузочных тестов, при которых, у пациентов была доказана ишемия миокарда.

Катетеризация устья правой и левой коронарной артерии выполнялась по методике M. Judkins. Для выполнения исследования использовалось

рентгенконтрастные водорастворимые, йодсодержащие, неионные, изо – и низкоосмолярные контрастные вещества - «Омнипак 350» и «Визипак 320» (фирмы «GE»). Преимущественно использовались диагностические катетеры диаметром 5-6F типа Judkins или катетер Amplatz I-III, в случае нестандартного анатомического отхождения устья левой коронарной артерии. В некоторых случаях, при нестандартном отхождении устья правой коронарной артерии, катетеризация выполнялась катетером 3DRC. Величина кривизны катетера зависела от размера восходящей аорты. Оценка результатов коронарографии осуществлялась количественным способом с помощью специально интегрированных в компьютерную систему ангиографической установки программ. [7].

Оценка тяжести поражения коронарного русла проводилась по шкале SYNTAX score I, после выполненной коронарографии, при помощи специального калькулятора, на основании данных о типе кровотока, локализации и морфологии атеросклеротического поражения, наличия ХОКА и их давности, выраженности коллатерального кровообращения, протяженности атеросклеротического поражения, извитости сосудов, выраженности кальциноза. По сумме полученных баллов, решался вопрос о включении пациента в исследование [23,92,145].

Измерение фракционного резерва кровотока проводилось всем пациентам 1-й группы с помощью «непроточных» направляющих катетеров и проводника диаметром 0,014" с манометрическим датчиком «Pressure Wire», с целью верификации гемодинамической значимости стенозов. Среди медикаментозных препаратов во время исследования использовался папаверин, с целью достижения максимального сосудорасширяющего эффекта (16-20 мг – в левую коронарную артерию и 10-12 мг – в правую коронарную артерию), а также нефракционированный гепарин 5000 ЕД и изосорбида динитрат 200 мг.

Измерение ФРК начинали с калибровки системы на воздухе, с последующим заведением манометрического проводника в начальные отделы правой или левой коронарных артерий, нормализацией давления на кончике

катетера до 1, после чего, манометрический проводник располагали в дистальном сегменте коронарной артерии [11].

Введение медикаментозных препаратов осуществлялось в определенной последовательности. Изначально направляющий катетер промывался физиологическим раствором, вследствие чего, из него вымывались остатки контрастного вещества. Далее, в просвет коронарной артерии вводился раствор изосорбида динитрата. Оставшиеся следы препарата в катетере, также вымывались путем введения физиологического раствора, после чего в коронарную артерию вводился папаверин, вызывающий сосудорасширяющий эффект. Запись кривой ФРК производили в течение 30 секунд, после чего получали конечного результат измерения. При значении ФРК более 0,80 – тест считали отрицательным, а стеноз - гемодинамически незначимым. При показателе менее или равном 0,80 – тест считали положительным, а стеноз - гемодинамически значимым и ответственным за ишемию [110].

Особенностью выполнения данного исследования у пациентов с диффузным поражением коронарного русла было последовательное измерение показателей ФРК между стенозами, путем протяжки датчика, начиная с дистального сегмента. При этом стентировали изначально самый дистальный гемодинамически значимый стеноз. А далее, выполняли повторное измерение ФРК, и решали вопрос о необходимости стентирования других стенозов. Если после выполненного стентирования показатель ФРК в артерии был 0,90 – операцию завершали, считая при этом, что реваскуляризация миокарда выполнена адекватно.

Оптическая когерентная томография проводилась для качественной и количественной оценки атеросклеротических поражений коронарных артерий, путем получения изображений просвета и структуры стенки коронарной артерии.

Исследование выполняли при помощи мобильных систем «OPTIS», фирмы «St. Jude» (США), и «Lunawave», фирмы «Terumo» (Япония), а также специального катетера для визуализации, устройства для протяжки, интрадюсера, проводникового катетера без боковых отверстий, гемостатического Y-образного

коннектора, коронарного проводника диаметром 0,014 дюйма, инжекторного шприца.

Для фармакологической поддержки процедуры, внутриартериально вводился нефракционированный гепарин (75 - 100 ЕД/кг массы тела) и нитроглицерин (250 – 300 мкг).

Основные этапы выполнялись по общепринятой методике. После катетеризации устья необходимой коронарной артерии, выполнялась ангиография, по результатам которой выбиралась наилучшая проекция, в которой визуализировался стеноз. По коронарному проводнику заводился катетер для визуализации и позиционировался дистальнее целевого поражения, и в режиме «Live View» получали изображение. Перед осуществлением автоматической протяжки, просвет сосуда освобождался от крови путем введения контрастного препарата. Скорость протяжки - 3 мл/сек для правой коронарной артерии, и 4 мл/сек для левой. По окончании процедуры выполнялась контрольная ангиография, с целью исключения возможных осложнений вмешательства. В полученных изображениях определяли диаметр целевой артерии, средний остаточный просвет (late lumen loss), среднюю площадь поперечного сечения сосуда (minimal lumen area) и длину поражения [120,184].

Стентирование коронарных артерий. Выполнялось под местной анестезией, трансфеморальным или трансрадиальным доступом по методике Сельдингера. Основные этапы эндоваскулярного вмешательства на коронарных артериях выполнялись по общепринятой методике. По стандартному проводнику диаметром 0,035 дюймов устанавливался интрадюсер диметром 6F (либо 7F при стентировании ствола ЛКА). Далее выполнялась катетеризация устья целевой коронарной артерии проводниковым катетером Judkins Left, Extra Backup – для ЛКА и Judkins Right, 3DRC, Amplatz Right – для ПКА. к которому присоединялась закрытая система, состоящая из Y-образного коннектора, линии высокого давления и краника, предназначенная для конрастирования, промывания и инфузии лекарственных препаратов.

В дистальный сегмент целевого сосуда с помощью устройства «tourch – device» проводили коронарный проводник диаметром 0,014 дюйма и длиной 190 либо 300 см. Использовались гидрофильные проводники «Whisper ES» (AbbottVascular, США), «Fielder» (Asahi, Япония). Далее, внутриартериально вводился гепарин, из расчета 70-100 ЕД/кг массы тела [7].

После предлилатации места стеноза внутриатериально вводили 250 мкг нитроглицерина и производили контрольную ангиографию, после чего выполнялась ОКТ, по данным которой выбирали оптимальное место для имплантации стента, с учетом протяженности атеросклеротического поражения, а также длину и диаметр коронарного стента. После прицельного позиционирования стента и съемки выполнялась его имплантация.

Результаты имплантации оценивались посредством повторного выполнения ОКТ исследования и измерения ФРК.

Критериями оптимальности имплантации согласно исследования MUSIC считали: полную аппозицию стента; отсутствие диссекций; минимальную площадь просвета (МПП) стента равной 90 % средней референсной площади просвета или более; 100 % минимальную площадь просвета референсного сегмента; МПП стента более 9 мм²; МПП стента более или равной 80 % средней референсной площади просвета или более 90 % минимальной площади просвета референсного сегмента; симметричное расправление стента (индекс симметричности просвета более 0,7) [109].

В случае визуализации признаков неоптимальной имплантации, выполнялась постдилатация некомплайнсными баллонными катетерами.

Для выполнения механической реканализации артерии предпочтение отдавалось следующим проводникам: HT Whisper ES («AbbottVascular», США), Pilot 50, 150, 200 («AbbottVascular», США), Fielder («Asahi», Япония), HT Progress 40, 80, 120, 140 («AbbottVascular», США). «Miracle 4.5, 6, 12»; «Conquest» («Asahi», Япония), которые отличаются определенной жесткостью, необходимой для реканализации окклюзий, а также наличием пенетрирующего кончика

проводника. Преимущественно использовались антеградные методики, с использованием одного проводника, а также билатеральной катетеризации.

Если коронарный проводник стремительной уходил в субинтимальное пространство, формируя ложный канал и расширяя его, применялась техника «двух параллельных проводников», как правило, использовались проводники мягкого и жесткого типа. Мягкий проводник, проведенный в субинтимальное пространство, служил маркером для прохождения более жесткого проводника с модифицированной кривизной кончика. При использовании техники параллельных проводников для создания другого канала формировали первую или вторую кривизну отличную по длине от первого проводника.

Из антеградных методик реканализации также была использована STAR техника (Subintimal Tracking And Reentry), которая заключалась в создании субинтимального обходного канала вокруг места окклюзии с помощью гидрофильных проводников и дальнейшего выхода проводника в истинный дистальный просвет сосуда [103].

Для успешного прохождения покрышек и тела окклюзии часто прибегали к дополнительной поддержке, либо с помощью проводниковых катетеров специальных конфигураций, либо баллонных катетеров.

В некоторых ситуациях использовалась «техника якоря» [70]. При этом дополнительный мягкий проводник проводился в ветвь второго порядка, расположенную проксимальнее окклюзии, по проводнику в ветвь заводился баллонный катетер соответствующего диаметра и раздувался небольшим давлением. Эти вспомогательные методы применялись тогда, когда у хирурга была уверенность, что проводник находится в истинном просвете сосуда [70,82].

Для подтверждения расположения проводника в истинном русле за окклюзированным сегментом при ретроградном коллатеральном заполнении дистальной части окклюзиррованной артерии использовали введение контрастного вещества через просвет микрокатетра или OTW-баллона. Так же для

этой цели использовалась методика билатерального контрастирования, которая требует второго артериального доступа.

При наличии у пациента бифуркационного стеноза, использовали два коронарных проводника, один из которых был гидрофильным. Боковая ветвь защищалась во всех ситуациях. Предпочтительной была одностентовая стратегия стентирования («provisional T» стентирование), однако, в случае развития выраженного болевого синдрома, вследствие субтотального стеноза в устье боковой ветви, замедлении коронарного кровотока ниже TIMI III, выполнялась имплантация второго стента в боковую ветвь. Предпочтение отдавали методикам обратного «Culotte» и «Mini-Crush».

После окончания вмешательства выполнялась контрольная ангиография коронарных артерий минимум в двух перпендикулярных проекциях и, при получении удовлетворительного ангиографического результата, удаление проводникового катетера.

В случае выполнения ЧКВ трансфеморальным доступом интрадюссер удалялся через 2-3 часа после окончания вмешательства. Гемостаз выполнялся мануальным способом с последующим наложением на область пункции давящей повязки, либо специальными механическими ушивающими устройствами. При трансрадиальном доступе интрадюсер удалялся в рентгеноперационной по окончании процедуры ЧКВ, гемостаз осуществлялся наложением давящей повязки, либо специального компрессионного устройства.

Характер кровотока по коронарным артериям оценивался ангиографически в соответствии с классификацией TIMI:

TIMI 0 – отсутствие антеградного кровотока (отсутствие перфузии);

TIMI I – слабое проникновение контрастного вещества дистальнее пораженного сегмента и невозможность полностью заполнить дистальное русло (проникновение без перфузии);

TIMI II – замедленное наполнение и вымывание контрастного вещества из дистального русла (слабая перфузия);

TIMI III – удовлетворительный антеградный кровоток (полная перфузия).

2.5 Статистическая обработка полученных результатов исследования

Обработка полученных результатов проводилась с помощью пакета программ Statistica 12.0 для MS Windows. Применялись методы вариационной статистики с вычислением средней арифметической (M), среднего квадратического отклонения (δ), средней ошибки средней арифметической (m). Качественные признаки описывали простым указанием количества и доли в процентах для каждой категории. Проводили проверку нормальности распределения количественных признаков с использованием критерия Шапиро-Уилка. В случае, когда закон распределения измеряемых величин можно было считать нормальным, был использован t-критерий Стьюдента. Для признаков, не отвечающих требованиям нормального распределения, использовали непараметрический тест Манна-Уитни (U-тест). Сопоставление групп по изучаемым параметрам проводили, используя критерии: U-критерий Манна—Уитни, точный Фишера, критерий Вальда—Вольфовица. Для анализа сопряженности применялся критерий χ^2 Пирсона, для оценки достоверности различий между двумя группами –t-критерий, а для множественного сравнения использовались F-критерий и критерий Ньюмена-Кейлса. Сравнительный анализ показателей выживаемости проводили с помощью теста Гехана-Вилкоксона. Оценку эффективности проводимого лечения проводили согласно принципам доказательной медицины по показателям снижения относительного и абсолютного риска осложнений, отношения шансов. Также проводилась оценка времени наступления неблагоприятного исхода (кардиальная смерть, ИМ, повторные вмешательства). Статистически достоверными считали различия при величине $p < 0,05$.

ГЛАВА 3. РЕЗУЛЬТАТЫ ЛЕЧЕНИЯ ПАЦИЕНТОВ С ДИФФУЗНЫМ МНОГОСОСУДИСТЫМ ПОРАЖЕНИЕМ КОРОНАРНОГО РУСЛА

3.1 Непосредственные (госпитальные) результаты лечения

Среди пациентов 1-й группы, двухсосудистое поражение коронарных артерий встречалось у 26 (38,2 %) человек, а трехсосудистое поражение – у 42 (61,8 %) человек. Во 2-й группе – у 24 (36,4 %) и 42 (63,6 %) пациентов соответственно (p = 0,9545). При этом ХОКА наблюдались у 26 (38,2 %) пациентов из I группы и у 28 (42,4 %) пациентов – из II группы (p = 0,7402).

Основываясь предложенным алгоритмом отбора и лечения пациентов с диффузными многососудистыми поражениями коронарного русла, измерение ФРК и ОКТ у пациентов 1-й группы выполнялись в 42 артериях у пациентов с двухсосудистым поражением (n = 26), и в 110 артериях у пациентов с трехсосудистым поражением (n = 42). Таким образом, исключая окклюзированные артерии, измерение ФРК было выполнено в 152 неокклюзированных артериях.

Среднее количество гемодинамически значимых стенозов в целевой неокклюзированной артерии при сравнении с данными ангиографии и после измерения ФРК, составило: у пациентов с двухсосудистым поражением - 2,55±0,59 и 1,3 ± 0,98 соответственно, а у пациентов с трехсосудистым поражением - 2,57 ± 0,61 и 1,43 ± 0,88 соответственно (p = 0,0024).

В 16 артериях у пациентов с двухсосудистым поражением после измерения ФРК не было диагностировано гемодинамически значимых стенозов. Среди пациентов с трехсосудистым поражением, гемодинамически значимых стенозов не диагностировано в 28 артериях. Таким образом, количество неокклюзированных артерий с гемодинамически значимым стенозами уменьшилось суммарно на 28,9 % и составило у пациентов с двухсосудистым поражением - 26 артерий, а у пациентов с трехсосудистым поражением – 82 артерии «Рисунок 4».

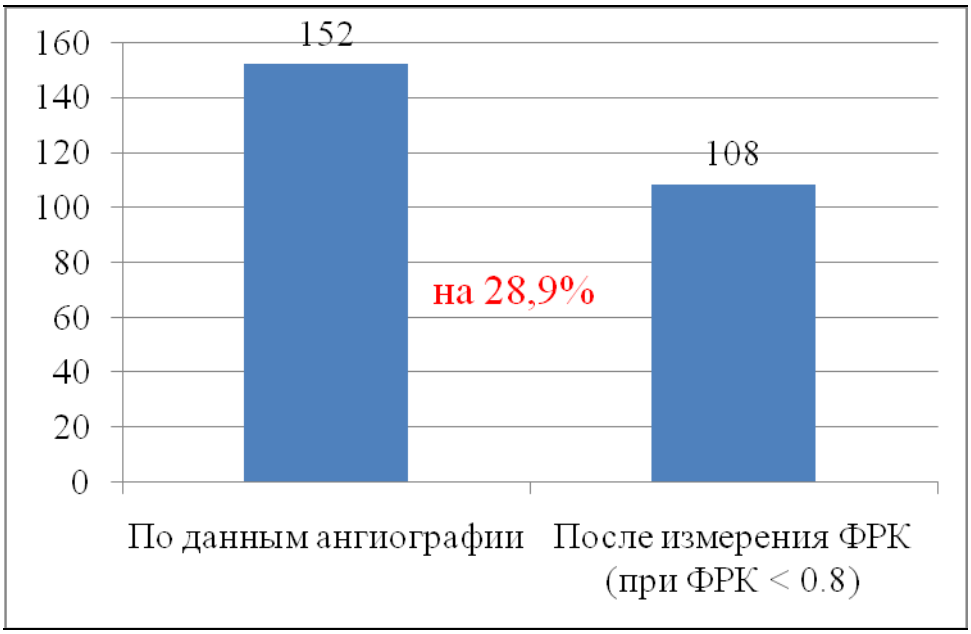

Рисунок 4 – Количество артерий с гемодинамически значимыми стенозами после измерения фракционного резерва кровотока

Стентирование неокклюзированных артерий выполнялось суммарно на 150 пораженных сегментах артерий (34 сегментах - у пациентов с двухсосудистым поражением и 116 сегментах – у пациентов с трехсосудистым поражением). Среди 26 пациентов с ХОКА, технический успех эндоваскулярного вмешательства был достигнут в 100 % наблюдений «Таблица 6».

Таблица 6 – Характеристика имплантированных стентов у пациентов 1-й группы

Показатель	Значение
Средний диаметр имплантированных стентов, мм	2,74 ± 0,32
Средняя длина имплантированных стентов, мм	23,6 ± 3,93
Среднее количество имплантированных стентов в расчете на пораженные сегменты неокклюзированных артерий, абс.	1,28 ± 0,26
Среднее количество имплантированных стентов пациентам с ХОКА, абс.	1,38 ± 0,12
Среднее количество имплантированных стентов в расчете на пациентов, участвовавших в исследовании, абс.	3,4 ± 0,18

Таким образом, с учетом 26 реканализаций ХОКА, а также стентирования 150 диффузно измененных сегмента неокклюзированных коронарных артерий, было имплантировано 231 стентов покрытых эверолимусом 2 и 3 поколения, при

этом количество стентов 2 поколения составило – 106 (45,8 %), а количество стентов 3 поколения – 125 (54,1 %) ($p > 0,05$).

Во 2-й группе ($n = 66$), стентирование выполнялось в 146 неокклюзированных артериях - 39 артериях у пациентов с двухсосудистым поражением ($n = 24$) и 107 артериях у пациентов с трехсосудистым поражением ($n=42$) «Таблица 7».

Таблица 7 – Характеристика имплантированных стентов у пациентов 2-й группы

Показатель	Значение
Средний диаметр имплантированных стентов, мм	2,82 ± 0,44
Средняя длина имплантированных стентов, мм	34,92 ± 4,26
Среднее количество имплантированных стентов в расчете на пораженные сегменты неокклюзированных артерий, абс.	2,4 ± 0,14
Среднее количество имплантированных стентов пациентам с ХОКА, абс.	1,4 ± 0,22

Важно отметить, что у пациентов данной группы наблюдалась большая протяженность стентирования, по сравнению с пациентами из 1-й группы (34,92±4,26 и 23,6 ± 3,93мм соответственно; $p = 0,0216$). Кроме того, среднее количество имплантированных стентов было также выше, чем в 1-й группе (2,4±0,14 и 1,28 ± 0,26 мм соответственно; $p = 0,032$). Кроме того, среднее количество стенозов (пораженных сегментов) в целевой неокклюзированной артерии по данным видеоматериала коронарографий, которые подвергались стентированию, было существенно выше, по сравнению с 1-й группой и составило у пациентов с двухсосудистым поражением - 2,72 ± 0,44, а у пациентов с трехсосудистым поражением - 2,87 ± 0,31 ($p = 0,0024$).

Вероятнее всего, это связано с тем, что все видимые при ангиографии стенозы более 50 %, принимались за гемодинамически значимые.

Несмотря на высокие показатели среднего количества пораженных сегментов артерии, стентирование было выполнено лишь на 78 сегментах – у пациентов с двухсосудистым поражением и 212 сегментах – у пациентов с

трехсосудистым поражением. Таким образом, у данной когорты пациентов, стенты были суммарно имплантированы в 290 стенозированных сегмента.

У 28 (42,4 %) пациентов были выявлены ХОКА, при этом технический успех эндоваскулярного вмешательства был достигнут только у 19 (67,85 %) пациентов. С учетом 19 реканализаций ХОКА, а также стентирования 290 диффузно измененных сегмента неокклюзированных коронарных артерий, было имплантировано 696 стентов с лекарственным покрытием различных генераций.

По данным ОКТ, выполненной после имплантации стента у пациентов I группы, в 38,2 % наблюдений была выявлена мальпозиция стента, которая была устранена после выполнения дополнительной постдилатации баллонными катетерами высокого давления. У 9 пациентов – были визуализированы линейные диссекции типа А и В, потребовавшие дополнительной имплантации стентов «Таблица 8».

Таблица 8 – Непосредственные результаты стентирования пациентов 1-й группы

Параметры	Значение
Данные оптической когерентной томографии	
Средняя минимальная площадь просвета артерии в зоне стентирования, мм^2	9,23 ± 1,1
Мальпозиция, n (%)	26 (38,2)
Диссекция Тип А, n (%) Тип В, n (%)	 5 (7,3) 4 (5,9)
Осложнения	
Инфаркт миокарда, n (%)	1 (1,5)
Нарушение мозгового кровообращения, n (%)	0
Острый тромбоз стента, n (%)	1 (1,5)
Смерть, n (%)	0

В целом, оптимальная имплантация стента согласно критериям исследования MUSIC была достигнута у всех пациентов. При этом средняя минимальная площадь просвета артерии в зоне стентирования составила 9,23 ± 1,1 мм^2.

Большие сердечно – сосудистые осложнения наблюдались у 1 (1,5 %) пациента, в виде острого тромбоза стента, который спровоцировал развитие инфаркта миокарда и потребовал дополнительных интервенций.

Достичь полной (функциональной адекватной) реваскуляризации миокарда, подтвержденной данными измерения ФРК, удалось достичь у 64 (94,1 %) пациентов. У остальных 4 пациентов, вследствие тяжелого диффузного поражения одной из целевых артерий, препятствующего определению оптимальной зоны имплантации, от выполнения стентирования были вынуждены отказаться.

Во 2-й группе количество интра- и ранних послеоперационных осложнений, достоверно не различалось, по сравнению с 1-й группой «Таблица 9».

Таблица 9 – Непосредственные результаты стентирования пациентов 2-й группы

Параметры	Значение
Инфаркт миокарда, n (%)	2 (3,03)
Нарушение мозгового кровообращения, n (%)	0
Острый тромбоз стента, n (%)	2 (3,03)
Смерть, n (%)	0

Тем не менее, у 37 (56 %) пациентов из этой группы, после выполненного ЧКВ без использования внутрисосудистых методов исследования, были выявлены положительные ЭКГ-нагрузочные тесты, что может говорить о неадекватно выполненной реваскуляризации миокарда. Кроме того, низкие показатели технического успеха реканализации ХОКА в данной группе, также могли отразиться на эффективности выполненной реваскуляризации миокарда и ухудшить, в целом, результаты проведенного лечения.

3.2 Отдаленные результаты лечения (через 12 и 24 месяца)

Отдаленные результаты исследования спустя 12 и 24 месяца после операции, были прослежены у всех пациентов.

На сроке наблюдения 24 месяца, всем пациентам 1-й группы выполнялась коронарография, с целью оценки наличия рестеноза в стенте и необходимости в повторном вмешательстве.

В 1-й группе через 12 месяцев наблюдения не было отмечено достоверного увеличения ФВ ЛЖ, по сравнению с данными, полученными при трансторакальной ЭхоКГ на дооперационном этапе, тогда как через 24 месяца, наблюдалось достоверное увеличение данного показателя, который составил 48,25 ± 6,8 % и 53,15 ± 4,2 % соответственно (p = 0,0003) «Рисунок 5».

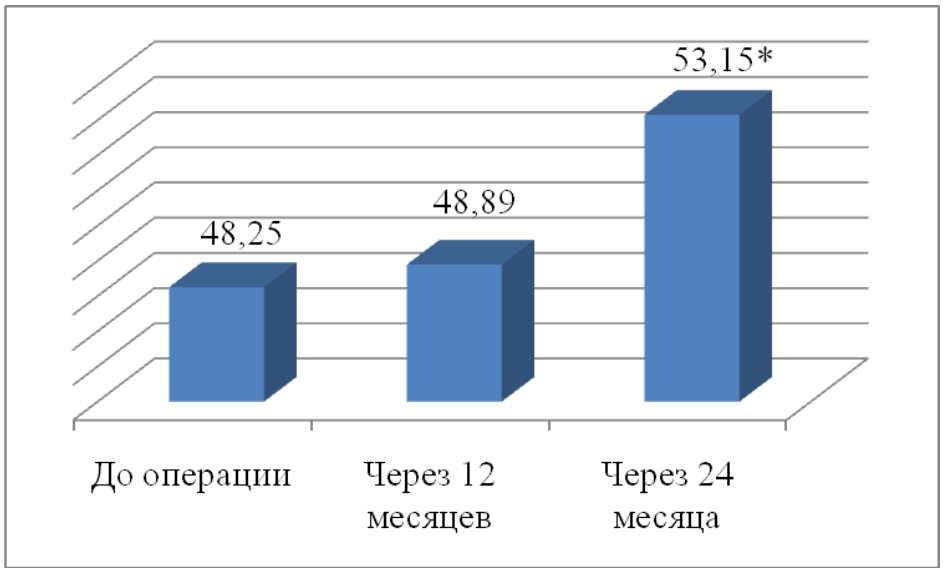

Рисунок 5 – Динамика показателей фракции выброса левого желудочка в 1-й группе

Средние показатели пройденной дистанции во время теста шестиминутной ходьбы, также достоверно различались при сравнении их с дооперационными данными и в отдаленном периоде наблюдения «Рисунок 6».

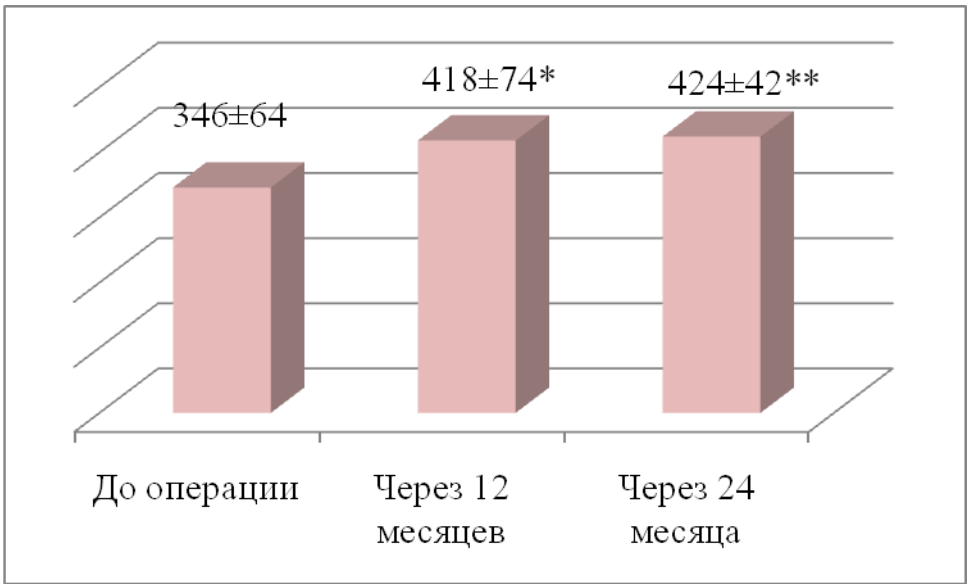

Рисунок 6 – Сравнительный анализ средних показателей теста шестиминутной ходьбы. *p < 0,05 при сравнении с дооперационными данными,** p < 0,05 при сравнении с дооперационными данными

Динамика функционального класса ХСН, которая также оценивалась с помощью теста шестиминутной ходьбы предста, представлена на «Рисунке 7».

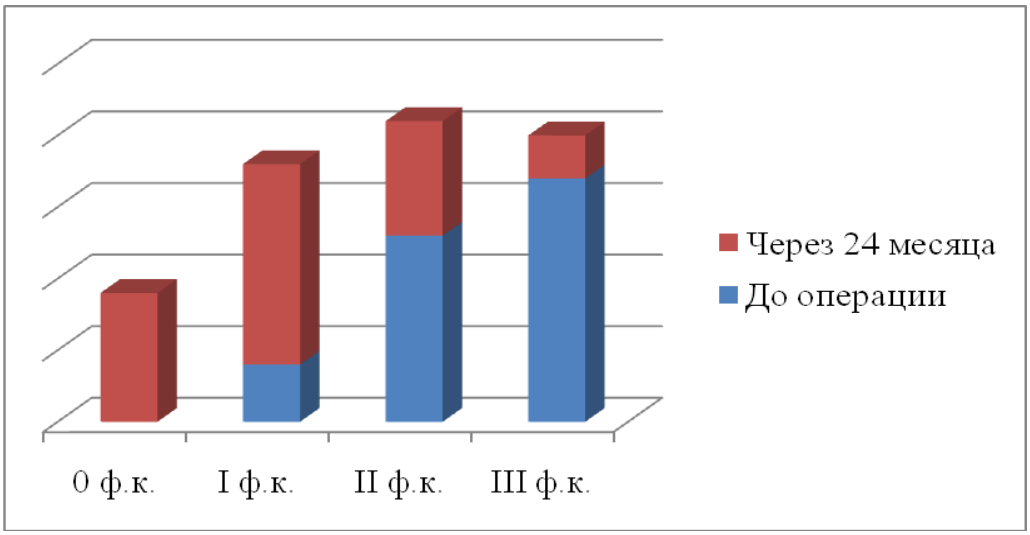

Рисунок 7 – Изменение функционального класса хронической сердечной недостаточности на основании теста шестиминутной ходьбы в 1-й группе

Так, если количество пациентов с I функциональным классом до выполнения ЧКВ было 8 (11,8 %), то через 24 месяца после ЧКВ, он наблюдался у 28 (41,2 %) пациентов. Также достоверно уменьшилось количество пациентов со II и III функциональным классом ($p < 0,05$), а у 18 (26,4 %) пациентов - признаки ХСН согласно тесту шестиминутной ходьбы вообще отсутствовали.

У пациентов 2-й группы, наоборот, не отмечается достоверного увеличения показателя ФВ ЛЖ, как в период наблюдения 12 месяцев, так и после 24 месяцев ($p > 0,05$). Более того, через 24 месяца прослеживается тенденция к снижению ФВ ЛЖ, однако данные изменения не имеют достоверных различий «Рисунок 8».

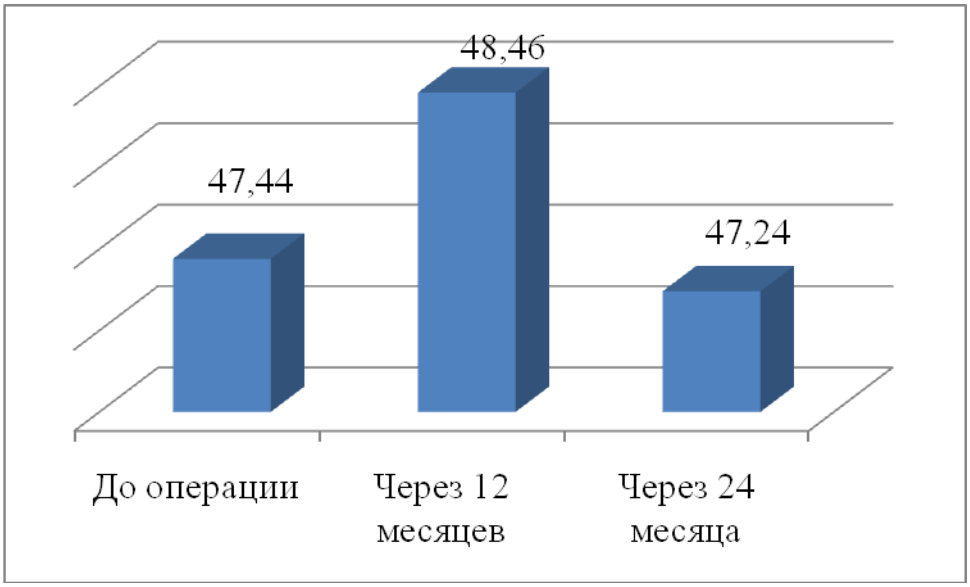

Рисунок 8 – Динамика показателей фракции выброса левого желудочка во 2-й группе

Среди одной из основных причин ухудшения глобальной сократительной способности миокарда ЛЖ можно предполагать неполную (функционально неадекватную) реваскуляризацию миокарда.

Средние показатели пройденной дистанции во время теста шестиминутной ходьбы, также не показали высокой эффективности проведенного лечения у

данной когорты пациентов при сравнении их с дооперационными данными «Рисунок 9».

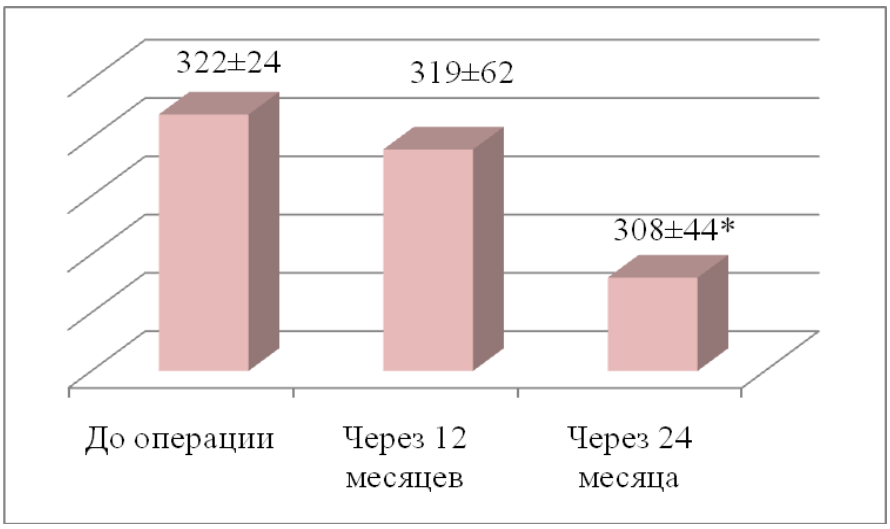

Рисунок 9 – Сравнительный анализ средних показателей теста шестиминутной ходьбы. *p < 0,05 при сравнении с дооперационными данными

Динамика функционального класса ХСН, которая также оценивалась с помощью теста шестиминутной ходьбы предста, представлена на «Рисунке 10».

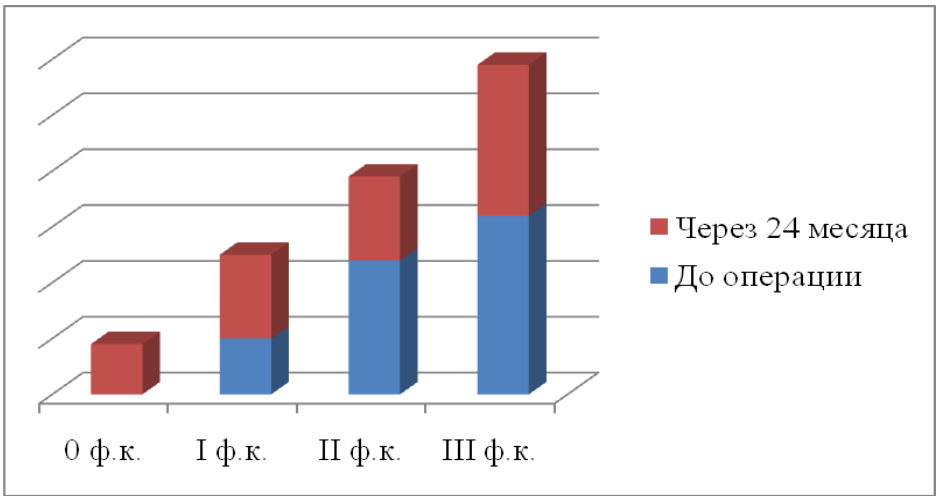

Рисунок 10 – Изменение функционального класса хронической сердечной недостаточности на основании теста шестиминутной ходьбы во 2-й группе

Помимо отсутствия видимой динамики ФВ ЛЖ, также не наблюдается улучшения функционального класса ХСН. Так, например, если количество пациентов со II и III функциональным классом до выполнения ЧКВ было 10 (15,1%) и 32 (48,5 %) соответственно, то к 24 месяцу их количество составило 15 (22,7 %) и 27 (40,9 %) соответственно ($p > 0,05$). При этом отчетливо видна отрицательная динамика в виде снижение дистанции при выполнении теста шестиминутной ходьбы, по сравнению с дооперационными данными.

Через 24 месяца в 1-й группе, при коронарографии, в 24 (22,6 %) стентах 2-го поколения и в 20 (16 %) стентах 3-го поколения ($p > 0,05$), наблюдались ангиографические признаки рестеноза.

При выполнении ОКТ, неоинтимальная гиперплазии, суживающая просвет стента до 50 %, наблюдалась в 14 (13,2 %) стентах 2-го поколения и 13 (10,4 %) стентах 3-го поколения ($p > 0,05$). Неоинтимальная гиперплазия, суживающая просвет стента более 50% - в 8 (7,5 %) стентах 2-го поколения и 6 (4,8 %) стентах 3-го поколения. Стенты 3-го поколения показывают лучшие результаты, однако при сравнении их со второй генерацией, достоверных различий по эффективности не получено ($p > 0,05$).

Повторное вмешательство через 24 месяца наблюдения выполнялось на 6 (5,6 %) стентах 2-го поколения и 6 (4,8 %) стентах 3-го поколения. При этом достоверных различий между данными генерациями по указанному показателю не выявлено ($p > 0,05$).

Сравнительный анализ повторных вмешательств, обусловленных рестенозом стентов, повлекшим ишемию миокарда, доказанную после измерения ФРК, представлен на «Рисунке 11»

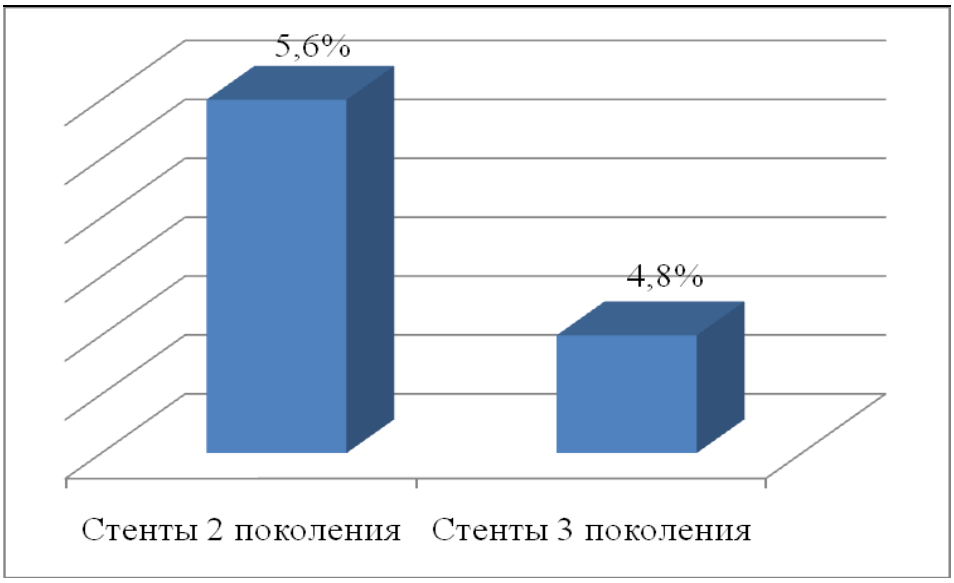

Рисунок 11 – Частота повторных вмешательств на стентах покрытых эверолимусом 2-го и 3-го поколений

Через 12 месяцев наблюдения по большим сердечно – сосудистым осложнениям (кардиальная смерть, ИМ, повторные вмешательства), достоверных различий между исследуемыми группами не получено «Рисунок 12».

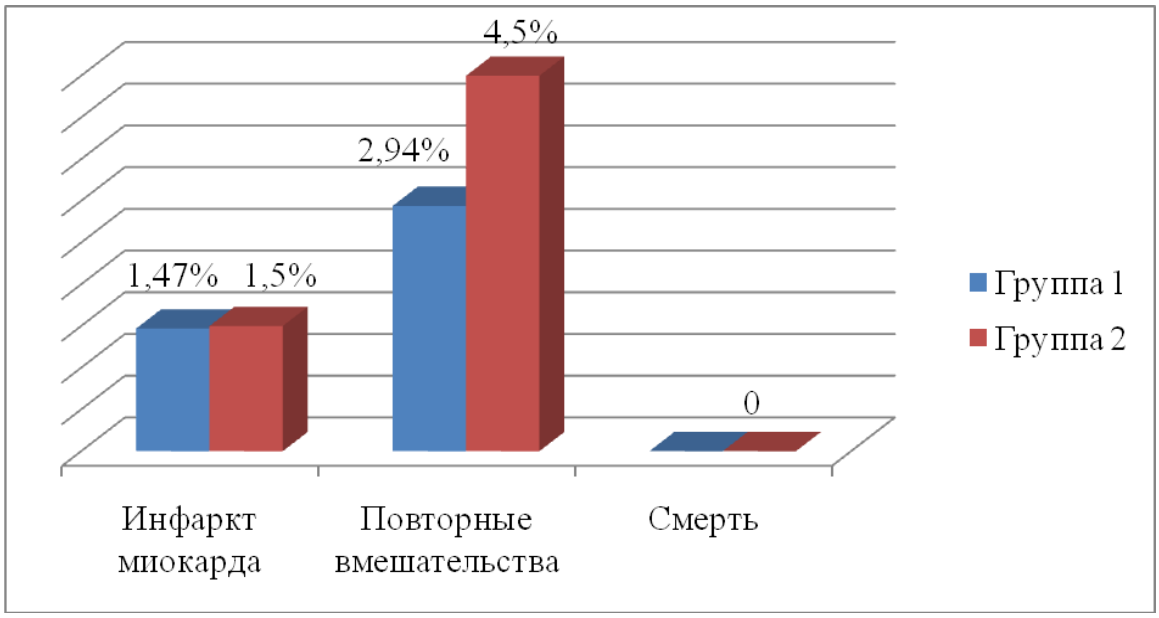

Рисунок 12 – Частота больших сердечно - сосудистых осложнений в исследуемых группах через 12 месяцев наблюдения

Все наблюдаемые в данный период времени пациенты были живы. Частота нефатального ИМ составила 1,47 и 1,5 % соответственно в 1-й и 2-й группе (p>0,05), а повторных вмешательств – 2,94 и 4,5 % соответственно (p > 0,05).

Напротив, к 24 месяцу наблюдения по частоте больших сердечно – сосудистых осложнений, группы уже достоверно различались между собой (p<0,05). При этом в анализе также учитывались осложнения, возникшие через 12 месяцев «Рисунок 13».

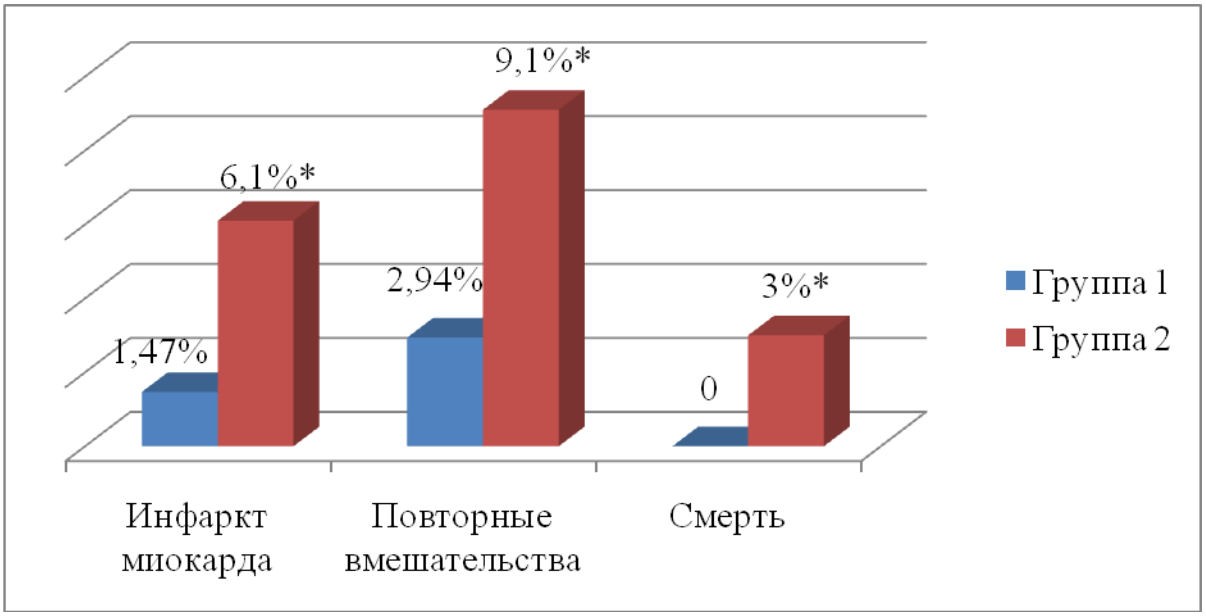

Рисунок 13 – Частота больших сердечно - сосудистых осложнений в исследуемых группах через 24 месяца наблюдения. *p < 0,05

Учитывая высокие показатели выполнения полной (функционально адекватной) реваскуляризации миокарда у пациентов 1-й группы, которые были достигнуты благодаря предложенному алгоритму лечения, основанному на комплексном использовании внутрисосудистых методов исследования, к 24 месяцу наблюдения суммарная частота больших сердечно – сосудистых осложнений была достоверно ниже, по сравнению со 2-й группой.

Так, частота нефатального ИМ составила у пациентов 2-й группы 4,4 %, кроме того, на данном этапе наблюдения 2 (3 %) пациента из этой группы умерли

от инфаркта миокарда. В 1-й группе летальных исходов не наблюдалось ($p < 0,05$; $\chi^2 = 5,322$).

Таким образом, суммарная частота ИМ в 1 и 2-й группе составила 1,47 и 6,1% соответственно ($p < 0,05$; $\chi^2 = 5,172$). Повторные вмешательства выполнялись у 2,94 % пациентов из 1-й группы и у 9,1 % пациентов из 2-й группы соответственно ($p < 0,05$; $\chi^2 = 8,114$).

Выживаемость, свободная от больших сердечно – сосудистых осложнений, также была достоверно выше у пациентов 1-й группы, по сравнению со 2-й группой и составила 97,1 и 90,9 % соответственно ($\chi^2 = 8,784$; $p < 0,05$).

Таким образом, предложенный алгоритм позволил добиться высокой эффективности эндоваскулярного лечения пациентов со сложным диффузным многососудистым поражением коронарного русла, которым было отказано в операции АКШ, что отразилось на показателях сердечно – сосудистых осложнений, которые как суммарно, так и в отдельности, были достоверно ниже при использовании во время ЧКВ внутрисосудистых методов исследования.

3.3 Клинический пример

Представляем предложенный алгоритм диагностики и эндоваскулярного лечения пациента с диффузным неокклюзионным многососудистым поражением на конкретном клиническом примере.

Пациент Д., 58 лет, электромеханик, поступил на обследование и лечение в Центральную клиническую больницу «РЖД-Медицина» с жалобами на периодически возникающую боль за грудиной, сжимающего и давящего характера, продолжительностью до 10 минут, купирующуюся приемом нитратов, повышение АД, максимально до 170/100 мм рт.ст.

Анамнез заболевания: указанные жалобы пациент отмечает в течение года, а за 3 месяца до госпитализации, ухудшение состояния в виде учащения приступов загрудинной боли. Повышение артериального давления в течение 8 лет, максимально АД достигает 170/100 мм рт.ст., адаптирован к 130/80 мм рт.ст.

Постоянно принимает гипотензивную (престариум 5мг, конкор 5мг, гипотиазид 25 мг), гиполипидемическую (аторвастатин 10мг) и антиагрегантную терапию (кардиомагнил 75мг). В течение 5 лет наблюдается у эндокринолога по поводу сахарного диабета II типа, принимает глюкофаж.

Сопутствующие заболевания: атеросклероз артерий нижних конечностей, ишемия нижних конечностей I ст. (по Покровскому-Фонтейну), сахарный диабет II типа.

Факторы риска: табакокурение (0,5 пачки в день).

ИМТ – 30 кг/м^2

Данные обследования:

Лабораторные показатели: уровень глюкозы натощак – 6,2 ммоль/л, уровень гликозилированного гемоглобина – 6%, общий холестерин – 5,6 ммоль/л, ЛПНП – 2,9 ммоль /л, триглицериды – 1,7 ммоль/л, Hb – 142 г/л.

ЭКГ: ритм синусовый, правильный. ЧСС 60 уд./мин. ЭОС отклонена влево. Гипертрофия миокарда ЛЖ.

ЭХОКГ: диаметр восходящей аорты 36мм, стенки утолщены. Раскрытие створок аортального клапана 2,0 см^2. Клапанный аппарат без особенностей. КДР 5,0 см, КСР 2,8см, КДО 118мл, КСО 42мл, ФВ – 48%, толщина межжелудочковой перегородки 1,3см (диастола); 1,4см (систола). Правое предсердие -3,4 см. Задняя стенка левого желудочка - 1,1 см. Митральный и трикуспидальный клапан без особенностей. Нарушение сократительной функции миокарда левого желудочка – гипокинез переднего и передне-перегородочного сегментов. Диастолическая функция не нарушена.

Фармакологическая стресс-ЭХОКГ с добутамином: проба на коронарную недостаточность положительная, толерантность к физической нагрузке низкая.

Коронарография: правый тип кровоснабжения миокарда. Ствол левой коронарной артерии – типичное отхождение от аорты, проходим, контуры ровные. ПНА – проходима, диффузно изменена, выраженный кальциноз, множественные стенозы в проксимальном, среднем и дистальном сегментах, максимально до 60-70%. ОА – проходима, хорошо развита. Визуализируется

протяженный стеноз ВТК донеровности контуров. ПКА — проходима, диффузно изменена, визуализируются 3 тандемных стеноза в среднем и дистальном сегментах, максимально до 60% «Рисунок 14».

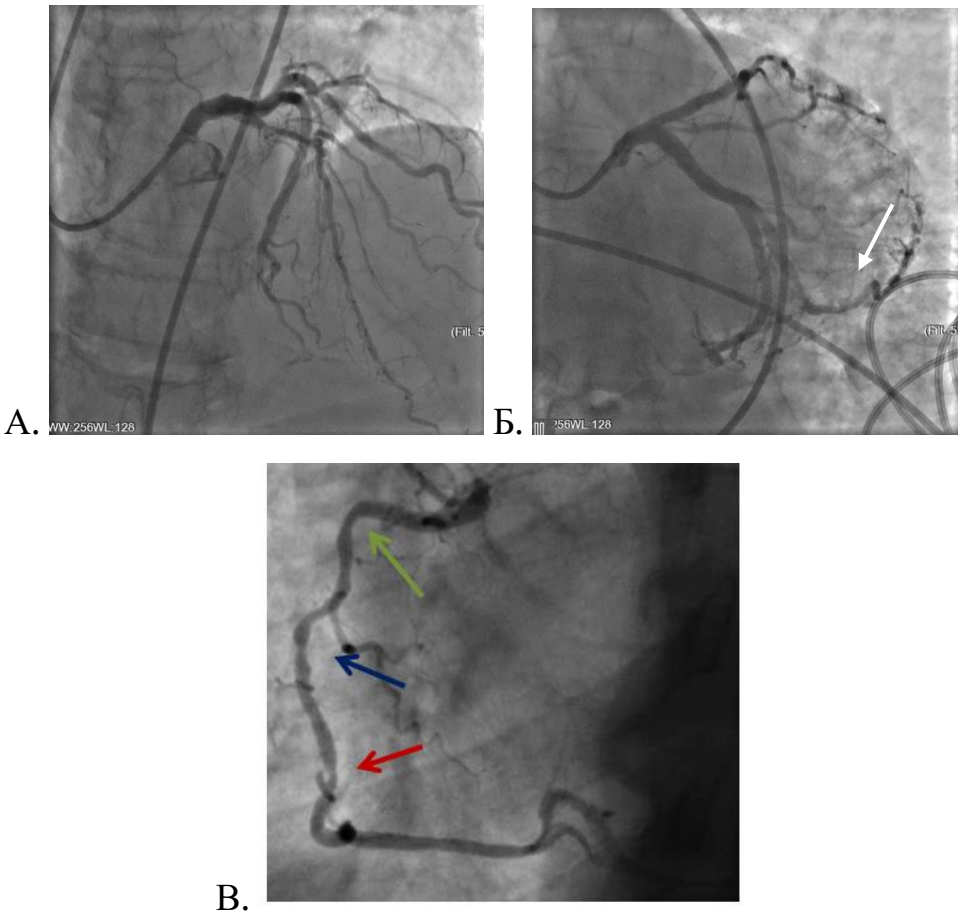

Рисунок 14 – Коронарография. А - ангиограмма левой коронарной артерии: ПНА - диффузно изменена, выраженный кальциноз; Б - стрелкой указан протяженный стеноз в ОА; В - ангиограмма правой коронарной артерии. Стрелками указаны видимые стенозы

Учитывая многососудистый характер поражения коронарного русла, была оценена тяжесть поражения по шкале SYNTAX. Показатель SYNTAX score I составил 26 баллов.

Пациент был консультирован кардиохирургом, с целью решения вопроса о выполнении АКШ, однако в операции было отказано, в связи с нешунтабельным

состоянием ПНА. Повторно проведен консилиум, учитывая клиническую картину заболевания, предложено выполнение ЧКВ.

Согласно предложенному алгоритма, пациенту выполнено измерение ФРК во всех трех пораженных артериях «Рисунок 15».

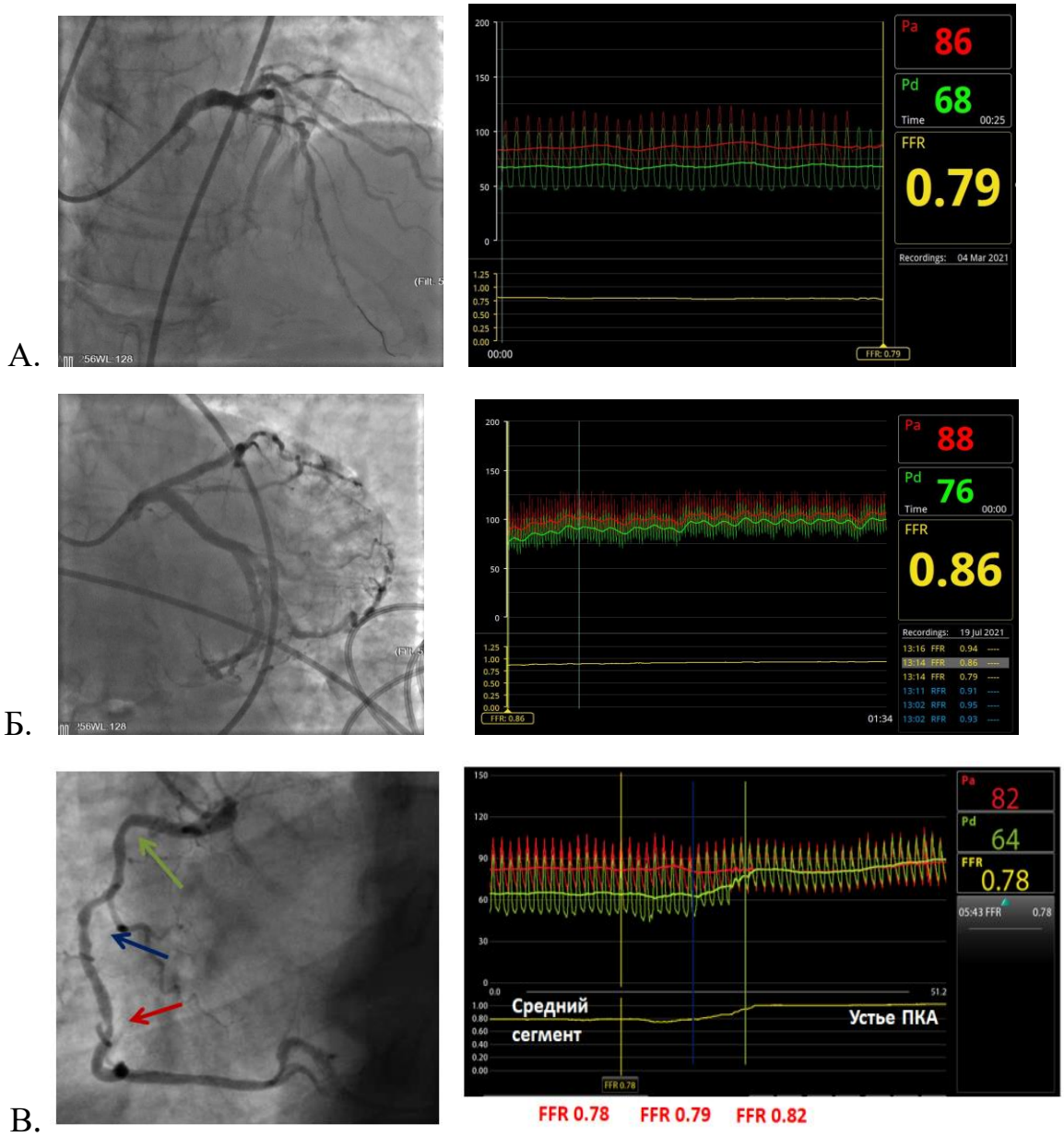

Рисунок 15 – Измерение фракционного резерва кровотока методом «протяжки», начиная с дистального сегмента. А - в дистальном сегменте передней нисходящей артерии, Б - в дистальном сегменте огибающей артерии, В - в правой коронарной артерии

После измерения ФРК в дистальном сегменте ПНА, его показатель составил 0,79, при этом в ВТК – стеноз был гемодинамически незначимым. В ПКА – гемодинамически значимыми были стенозы в дистальном и среднем сегменте, где показатели ФРК были 0,78 и 0,79 соответственно, тогда как стеноз проксимального сегмента, был гемодинамически незначимым (ФРК составило 0,82).

Первым этапом вмешательство было выполнено на ПКА. С целью оценки протяженности поражения и выбора оптимального места имплантации стента, выполнялась ОКТ «Рисунок 16».

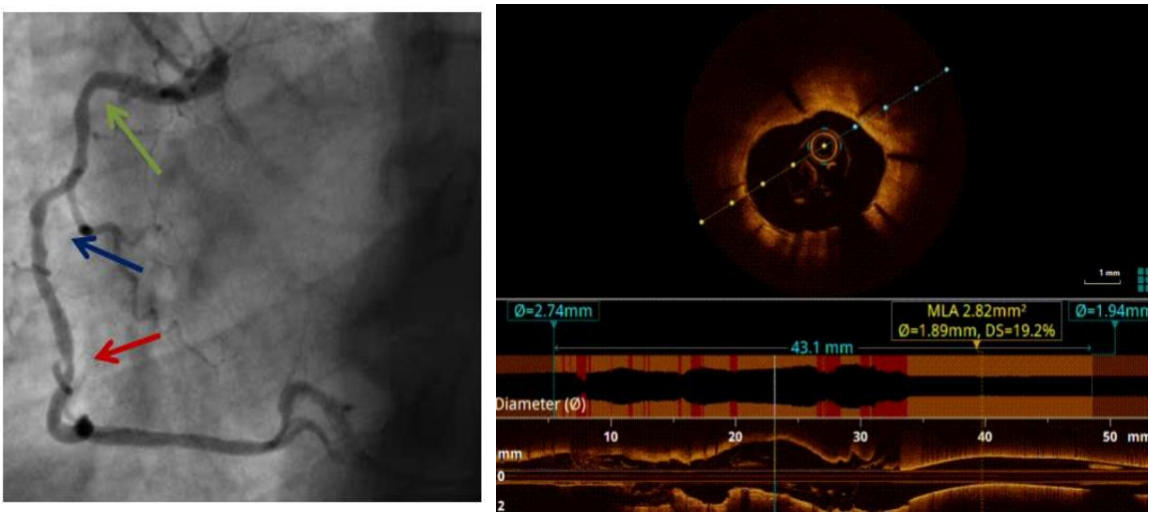

Рисунок 16 – Оптическая когерентная томография в среднем сегменте правой коронарной артерии

Учитывая данные МПП в месте максимального сужения на границе среднего и дистального сегментов, показанные на рисунке, можно говорить о корреляции данных ОКТ и ФРК, которые подтверждают гемодинамическую значимость выявленных стенозов.

В средний сегмент ПКА имплантирован коронарный стент покрытый эверолимусом последней генерации – «PromusPremier» 3,0 х 38 мм «Рисунок 17».

А. 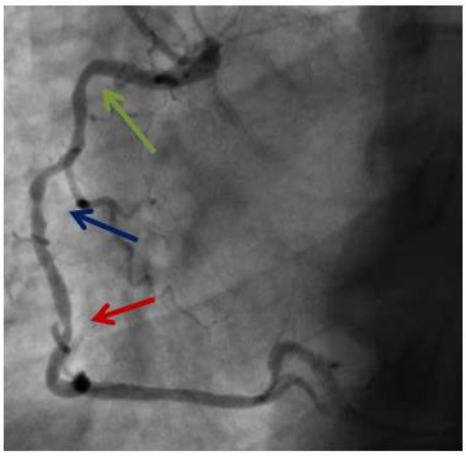 Б. 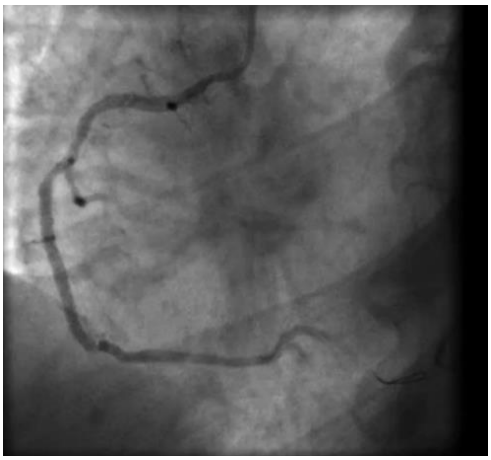

Рисунок 17 – Чрескожное коронарное вмешательство на правой коронарной артерии. А – ангиограмма до имплантации стента, Б – финальная ангиограмма после выполнения постдилатации имлантации стента

После имплантации первого стента и постдилатации, выполнено повторное измерение ФРК, значение которого составило 0,75 после стентирования двух тандемных стенозов в среднем и дистальном сегменте «Рисунок 18».

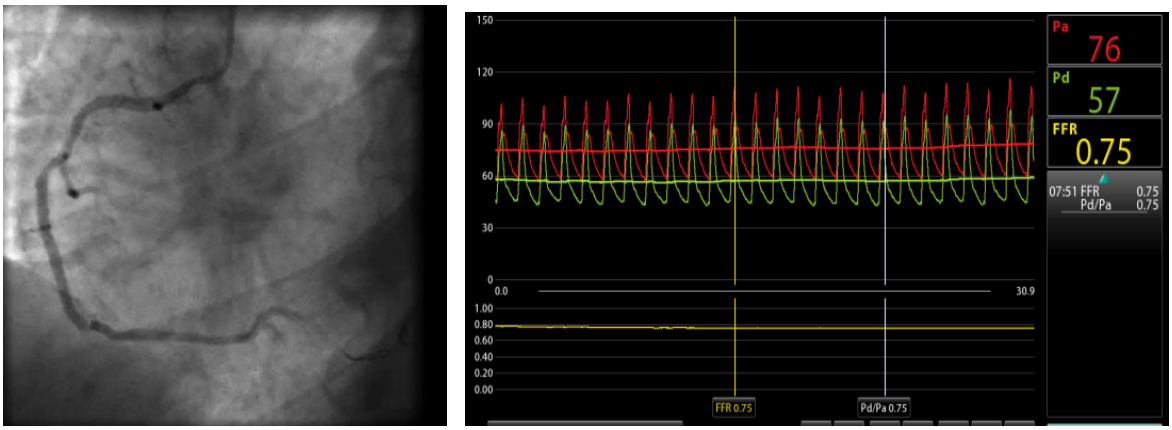

Рисунок 18 – Измерение фракционного резерва кровотока в дистальном сегменте правой коронарной артерии

Таким образом, на основании данных ФРК, а также с учетом того, что стент имплантирован адекватно, можно полагать, что стеноз на границе проксимального и среднего сегментов гемодинамически значим, в связи с чем, в

проксимальный сегмент ПКА имплантирован второй стент - «Promus Premier» 3,5х32мм «Рисунок 19».

А. 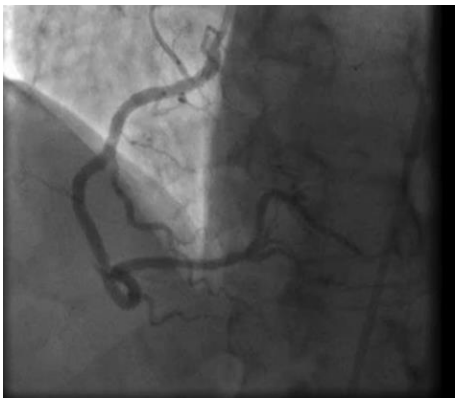 Б.

Рисунок 19 – А - стентирование проксимального сегмента правой коронарной артерии, Б - измерение фракционного резерва кровотока в дистальном сегменте правой коронарной артерии

Для визуального контроля результатов стентирования, была выполнена ОКТ, при которой подтверждены критерии оптимальной имплантации стентов проксимального и среднего сегмента «Рисунок 20».

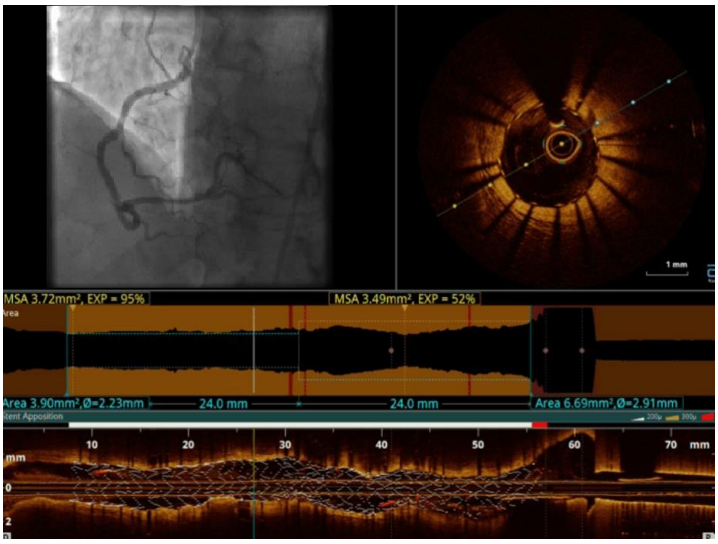

Рисунок 20 – Оптическая когерентная томография правой коронарной артерии после имплантации стентов

Вторым этапом, в индексную госпитализацию выполнено вмешательство на ПНА «Рисунок 21».

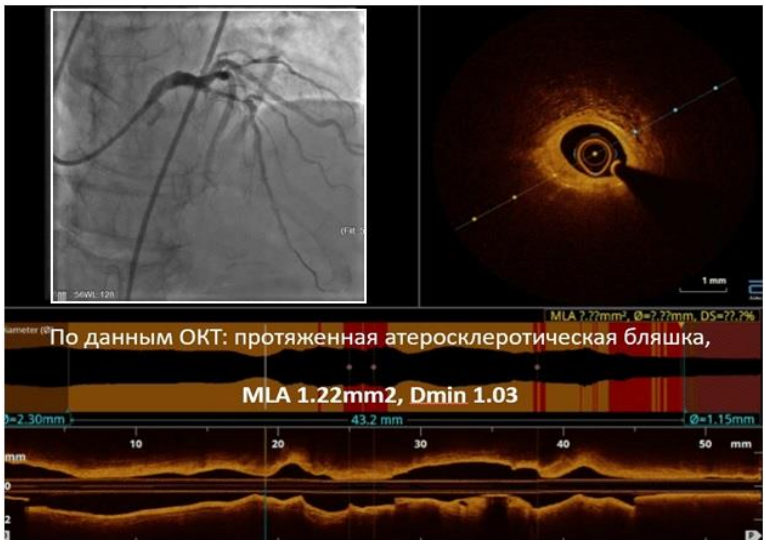

Рисунок 21 – Оптическая когерентная томография передней нисходящей артерии

На рисунке показано максимальное сужение артерии (МПП=1,22мм^2), при этом благодаря ко-регистрации, удалось определить оптимальное место для имплантации стента. В проксимальный сегмент ПНА был имплантирован стент покрытый эверолимусом «Xience Xpedition» 2.75x28мм «Рисунок 22».

А. 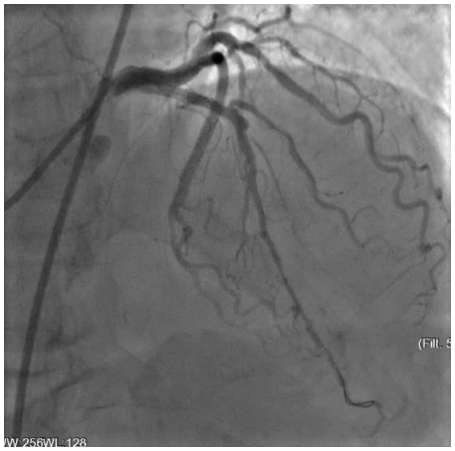 Б. 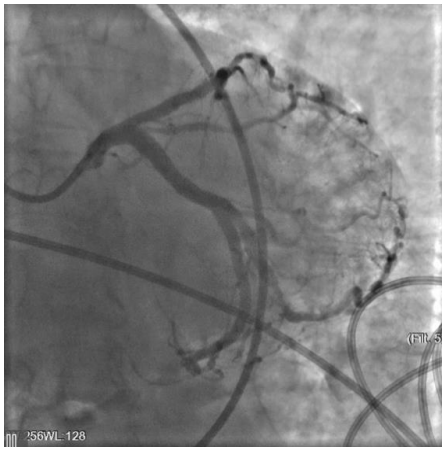

Рисунок 22 – А, Б - стентирование проксимального сегмента передней нисходящей артерии

На представленных ангиограммах показана оптимальная имплантация стента в ПНА, однако при выполнении ОКТ, была визуализирована мальпозиция стента, что объясняется, по всей видимости, выраженным кальцинозом данного сегмента. После дополнительной постдилатации, были достигнуты критерии оптимальной имплантации стента (мальпозиция была менее 200 микрон), что считается допустимой и не требует дополнительной имплантации стента «Рисунок 23».

А. 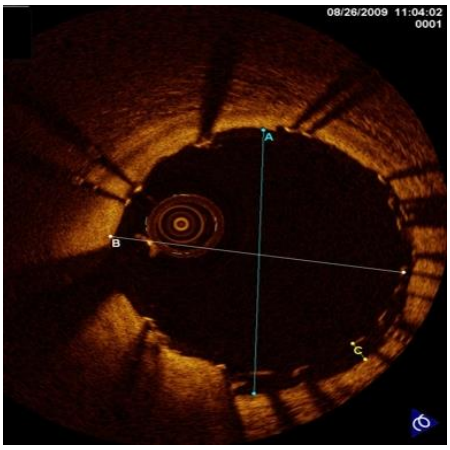

Б.

Рисунок 23 – А - оптическая когерентная томография - видна мальпозиция стента (< 200микрон), Б - показатель фракционного резерва кровотока

Таким образом, с помощью комплексного использования внутрисосудистых методов исследования (ОКТ и ФРК), была достигнута полная реваскуляризация миокарда.

ГЛАВА 4. ОБСУЖДЕНИЕ РЕЗУЛЬТАТОВ ИССЛЕДОВАНИЯ И ЗАКЛЮЧЕНИЕ

Диффузное поражение коронарных артерий является одной из причин развития рефрактерной стенокардии и общепризнанным фактором риска неблагоприятного течения ИБС [2, 14, 34].

На протяжении многих лет таких пациентов считали неоперабельными, так как применение стандартных хирургических методик реваскуляризации у них, не представлялось возможным [35]. В связи с необходимостью выполнения эндартерэктомии, сопровождающейся высокой частотой интраоперационных осложнений, большинство хирургов отказываются от выполнения коронарного шунтирования у данной когорты пациентов [71, 98, 179, 190]. Необходимость формирования большего количества анастомозов и сама эндартерэктомия, приводят к увеличению продолжительности искусственного кровообращения и ишемии миокарда у таких пациентов, существенно повышая хирургичесого вмешательства [10].

Тем не менее, благодаря совершенствованию подходов к медикаментозной терапии, а также различных хирургических приемов, анестезиологического обеспечения, операция коронарного шунтирования, у пациентов с тяжелым многососудистым поражением коронарного русла, сохраняет свои ведущие позиции в качества методики реваскуляризации миокарда [13, 145].

В то же время, следует отметить, что в последние годы существенно изменился «коморбидный портрет» пациентов, направляемых на коронарное шунтирование. В клинику все чаще поступают больные старших возрастных групп, у которых выявляются тяжелые сопутствующие заболевания, такие как артериальная гипертония, хроническая обструктивная болезнь легких, сахарный диабет, ожирение, язвенное поражение желудочно-кишечного тракта [13].

Тяжелый коморбидный фон в сочетании с неблагоприятной морфологией поражения, могут существенно ограничивать выполнение операции коронарного

шунтирования, вследствие чего, таким пациентам отказывают в выполнении вмешательства.

Более того, в последние годы, на фоне достаточно высокой информированности пациентов об эндоваскулярных вмешательствах, можно наблюдать ситуации, когда сами пациенты категорически отказываются от выполнения открытого хирургического вмешательства, даже после детального разъяснения пользы и рисков. В этой связи, ЧКВ могут выступать в качестве практически единственного альтернативного метода реваскуляризации миокарда. Тем не менее, известно, что эффективность указанных операций, за счет высокой частоты повторных вмешательств, достигающей 25 %, вследствие рестеноза стента, провоцирующего ишемию миокарда [12].

Совершенствование техники эндоваскулярного лечения ИБС, появление новых генераций стентов с лекарственным покрытием, безусловно, открывают большие перспективы в лечении данной сложной когорты пациентов. Тем не менее, сохраняется достаточно проблем, с которой сталкиваются эндоваскулярные хирурги во время выполнения операций, которые ограничивают возможности выполнения ЧКВ у больных с диффузным атеросклерозом. К таким проблемам относятся: определение истинного гемодинамически значимого стеноза в артерии на фоне других тандемных стенозов, оптимального места имплантации стента, длины и диаметра стента, а также оценка функционального состояния миокарда в бассейне стентированной артерии после выполнения ЧКВ.

Указанные проблемы, с большой долей вероятности, могут приводить к развитию интра- и послеоперационных осложнений, в виде диссекций, тромбоза стентов, высокой частоты повторных вмешательств, вследствие, так называемой, чрезмерной «металлизации артерии», когда стентирование выполнялось только лишь на основании данных ангиографии, без использования внутрисосудистых методов исследования, а также прогрессирования ХСН, на фоне неадекватно выполненной реваскуляризации.

Другим важным вопросом является достижение полной реваскуляризации миокарда на фоне диффузного поражения коронарных артерий. При этом

определение оптимального объема реваскуляризации для пациентов с многососудистым поражением коронарного русла часто является сложной задачей, что во многом связано с отсутствием единых определений понятия «полная реваскуляризация миокарда» [43].

Анализ данных Нью-Йоркского регистра, включающего 9223 сопоставимые пары пациентов, подвергавшихся либо хирургическому лечению, либо ЧКВ с имплантацией СЛП нового поколения, не показал статистически значимых различий по влиянию на прогноз ЧКВ и АКШ при полной реваскуляризации [60]. Выводы, сделанные авторами данного регистра, позволяют утверждать, что ключевое значение для прогноза пациентов с многососудистым поражением коронарного русла имеет именно объем реваскуляризации миокарда, а не хирургический метод, которым она выполнялась.

Вместе с тем до сих пор нет единого мнения о влиянии объема реваскуляризации на отдаленные результаты операций у больных многососудистым поражением. Так известно, что неполная реваскуляризация чаще ассоциируется с более высокой частотой сердечно-сосудистых осложнений и снижением выживаемости в отдаленном послеоперационном периоде [21, 43, 124, 136, 185, 201]. В то же время, другие исследователи, наоборот, таких различий не наблюдают, и считают приемлемой стратегию неполной реваскуляризации миокарда у пациентов со сложным атеросклеротическим поражением коронарного русла [95, 163].

Среди наиболее распространенных классификаций, встречающихся в литературе, можно выделить анатомически полную и функционально полную реваскуляризацию миокарда [124].

Анатомически полная реваскуляризация - подразумевает восстановление кровотока во всех видимых глазу хирурга пораженных артериях, независимо от их диаметра и области кровоснабжения. Такую картину можно часто наблюдать после операции АКШ, когда шунтируются артерий диаметром более 1,5мм, при наличии в них стенозов более 50 %. При этом функциональная значимость

достигнутой реваскуляризации, практически никак не подтверждается, что не позволяет отнести данный вид реваскуляризации в категорию полной [124, 180].

При функциональной реваскуляризации миокарда - кровоток восстанавливается только в зонах миокарда, страдающих от ишемии, которая доказывается либо проведением неинвазивных ЭКГ-нагрузочных тестов, либо внутрисосудистыми методами исследования, что выполняется также не у всех пациентов [124].

В представленное исследование были включены 134 пациенты с диффузным многососудистым поражением коронарного русла, которые страдали артериальной гипертонией, более 70 % из них были курильщики, практически половина пациентов из каждой группы – страдали сахарным диабетом II типа, нарушением сердечного ритма и ИМ в анамнезе. Около 30 % пациентов перенесли острое нарушение мозгового кровообращения и имеют атеросклероз артерий нижних конечностей. Практически у половины пациентов основное заболевание осложнено развитием ХСН III функционального класса.

При этом практически у всех пациентов отмечается большая протяженность атеросклеротического поражения артерии, а у половины – диагностирован кальциноз артерий. Средние показатели протяженности поражения целевой артерии составили 39,84 ± 4,1 мм у пациентов из 1-й группы и 40,43 ± 3,45 мм – во 2-й группе (p = 0,6332).

Средние значения показателя SYNTAX score I были также достаточно высокими и составили 29,4 ± 4,49 и 31,3 ± 3,91 соответственно 1 и 2-й группам (p=0,4282). Кроме того, среди всех пациентов, у 20 % наблюдалось бифуркационное поражение ствола левой коронарной артерии (ЛКА), а также в 40% наблюдений – встречались ХОКА и бифуркационные стенозы.

В числе основных критериев включения в исследования были официальный отказ в выполнении операции АКШ, либо отказ самого пациента от выполнения открытого хирургического вмешательства на сердце. При этом решение о целесообразности выполнения эндоваскулярной операции, принятое «сердечной командой».

Кроме того, было усовершенствовано определение «диффузного поражения», на основании анализа многочисленных терминологий, которое подразумевало как характеристику количества стенозов, так и общую длину поражения и степень сужения артерии, на основании данных ОКТ.

Ключевым моментом представленной работы было усовершенствование алгоритма диагностики и лечения больных с диффузным атеросклерозом и многососудистым поражением коронарного русла, за счет комплексного использования внутрисосудистых методов исследования (ОКТ и измерения ФРК), позволяющих дифференцированно подходить к оценке каждого стеноза пораженной артерии и выбору дальнейшей эндоваскулярной тактики.

Основное внимание в предложенном алгоритме было уделено особенностям измерения ФРК, которое выполнялось последовательно между стенозами, путем протяжки датчика, начиная с дистального сегмента. При этом первоначально стентировали самый дистальный гемодинамически значимый стеноз, а далее, выполнялось повторное измерение ФРК, и решался вопрос о необходимости стентирования других стенозов. Критерием адекватно выполненной операции считался показатель ФРК более или равный 0,95.

Измерение ФРК – является в настоящее время самым надежным методом оценки обратимости ишемии, обусловленной сужением коронарных сосудов атеросклеротической бляшкой, позволяющим оптимизировать проводимое вмешательство [53]. В настоящее время кроме стандартной методики измерения ФРК, выполняемой на фоне максимальной гиперемии, существует методика измерения без применения вазодилатации – так называемый мгновенный резерв кровотока (мРК), только с помощью ФРК-проводника. При этом определяется давление только в стадии диастолы в безволновой период, когда величина сосудистого сопротивления остается постоянной. В качестве порогового значения мРК принимают уровень ≤ 0,89 [145].

В мета-анализе исследований DEFINE-FLAIR (Functional Lesion Assessment of Intermediate Stenosis to Guide Revascularisation) и iFR-SWEDE-HEART (Instantaneous Wave-free Ratio versus Fractional Flow Reserve in Patients with Stable

Angina Pectoris or Acute Coronary Syndrome) с общим числом пациентов 4345, было показано, что в течение 12 месяцев после рандомизации, у 3,68 % пациентов были зафиксированы случаи кардиальной смерти или ИМ. При этом в группе мРК было наблюдалась тенденция к большему числу кардиальных событий, однако данные различия были недостоверными. Кроме того, количество пациентов, которым не выполнялась реваскуляризация, было достоверно больше в группе мРК [59, 66].

Учитывая малочисленную доказательную базу в отношении мРК, а также характер поражения коронарных артерий у пациентов, участвовавших в исследовании, проводилась измерение ФРК по стандартной методике с применением вазодилатирующих препаратов.

Стентирование диффузно измененной магистральной артерии выполнялось под контролем ОКТ, которая позволяла оценить результаты имплантации, а также подобрать оптимальную зону имплантации стента.

Известно, что ОКТ позволяет достигать наивысшего разрешения среди других методов визуализации коронарных сосудов (10–20 мкм), что может быть сопоставимо с гистологическим исследованием сосудистой стенки [186]. При этом отмечается, что ОКТ для оценки аппозиции стента при вмешательствах у пациентов со сложными поражениями коронарных артерий, позволяет более адекватно выбирать параметры имплантации стента и методику постдилатации, получить лучшие непосредственные и отдаленные результаты [74, 77]. Кроме того, результаты клинических исследований демонстрируют сильную корреляционную связь между показателями, полученными при анализе ОКТ-срезов и ФРК в отношении гемодинамической значимости коронарного стеноза [153, 159, 199].

Тем не менее, согласно действующим международным рекомендациям по реваскуляризации миокарда, их конкретная роль у пациентов с диффузным многососудистым поражением коронарного русла, окончательно не определена [117, 145].

Вследствие детальной оценки функциональной значимости каждого видимого стеноза пораженной артерии, в 16 артериях у пациентов с двухсосудистым поражением не было диагностировано гемодинамически значимых стенозов. Среди пациентов с трехсосудистым поражением, гемодинамически значимых стенозов не диагностировано в 28 артериях. Таким образом, количество неокклюзированных артерий с гемодинамически значимым стенозами уменьшилось суммарно на 28,9 %.

Аналогичную тенденцию можно проследить и в отношении среднего количества гемодинамически значимых стенозов в целевой неокклюзированной артерии при сравнении с данными ангиографии и после измерения ФРК: у пациентов с двухсосудистым поражением - 2,55 ± 0,59 и 1,3 ± 0,98 соответственно, а у пациентов с трехсосудистым поражением - 2,57 ± 0,61 и 1,43±0,88 соответственно (p = 0,0024).

Применение метода ОКТ, выполненной после имплантации стента у пациентов 1-й группы, в 38,2 % наблюдений позволило выявить критерии неоптимальной имплантации стента и линейные диссекции типа А и В, потребовавшие соответственно постдилатации и дополнительной имплантации стентов.

Достижение оптимальной имплантации стента согласно критериям исследования MUSIC у всех пациентов основной группы, способствовало значительному сокращению количества больших интраоперационных осложнений, частота которых составила суммарно 1,5 %.

Благодаря предложенному алгоритму эндоваскулярного лечения, удалось достичь полной (функционально адекватной) реваскуляризации миокарда, подтвержденной данными измерения ФРК у 94,1 % пациентов. У остальных 4 пациентов, вследствие тяжелого диффузного поражения одной из целевых артерий, препятствующего определению оптимальной зоны имплантации, от выполнения стентирования были вынуждены отказаться. При этом в контрольной II группе, у 56 % пациентов после выполненного ЧКВ без использования внутрисосудистых методов исследования, были выявлены положительные ЭКГ-

нагрузочные тесты, что может говорить о недостаточно адекватной реваскуляризации миокарда.

Также, у пациентов 2-й группы было использовано большее количество коронарных стентов и отмечена большая протяженность стентирования, по сравнению с пациентами из 1-й группы. Низкие показатели технического успеха реканализации ХОКА во 2-й группе (42,4 %), также могли отразиться на эффективности выполненной реваскуляризации миокарда и ухудшить, в целом, результаты проведенного лечения. При этом технический успех эндоваскулярного вмешательства при реканализации ХОКА в 1-й группе был достигнут в 100 % наблюдений.

Стентирование неокклюзированных артерий в 1-й группе выполнялось суммарно на 150 пораженных сегментах артерий (34 сегментах - у пациентов с двухсосудистым поражением и 116 сегментах – у пациентов с трехсосудистым поражением). Среди 26 пациентов с ХОКА, Таким образом, с учетом 26 реканализаций ХОКА, а также стентирования 150 диффузно измененных сегмента неокклюзированных коронарных артерий, было имплантировано 231 стентов покрытых эверолимусом 2 и 3 поколения, при этом количество стентов 2 поколения составило – 106 (45,8 %), а количество стентов 3 поколения – 125 (54,1%) ($p > 0,05$).

Во 2-й группе ($n = 66$) среднее количество стенозов (пораженных сегментов) в целевой неокклюзированной артерии по данным видеоматериала коронарографий, было существенно выше, по сравнению с 1-й группой и составило у пациентов с двухсосудистым поражением - 2,72 ± 0,44, а у пациентов с трехсосудистым поражением - 2,87 ± 0,31 ($p = 0,0024$). Это можно объяснить тем, что ЧКВ у данных пациентов выполнялось без оценки гемодинамической значимости каждого видимого стеноза с помощью измерения ФРК. При этом вероятнее всего, за гемодинамически значимые стенозы принимались все видимые по ангиографии стенозы более 50 % просвета сосуда.

Кроме того, наблюдается достоверно значимое увеличение средней длины имплантируемых стентов, которая по сравнению с пациентами из 1-й группы

составила 34,92 ± 4,26 мм и 23,6 ± 3,93 мм соответственно (p = 0,0216). Среднее количество имплантируемых стентов в расчете на пораженные сегменты, также было достоверно выше в данной группе и составило по сравнению с 1-й группой 2,4 ± 0,14 мм и 1,28 ± 0,26 мм соответственно (p = 0,032).

В связи с тем, что пациентам из данной группы были имплантированы стенты различных генераций и с различными лекарственными покрытиями в других лечебных учреждениях, анализ их эффективности и безопасности нами не проводился в виду негативного влияния данного фактора на финальные результаты.

Отдаленные результаты спустя 12 и 24 месяца после операции были прослежены у всех пациентов.

Следует отметить, что в 1-й группе к 24 месяцу наблюдения, отмечено достоверное увеличение ФВ ЛЖ, по сравнению с данными, полученными при трансторакальной ЭхоКГ на дооперационном этапе, которая составила 48,25 ±6,8 и 53,15 ± 4,2 % соответственно (p = 0,0003).

Кроме того, отмечается положительная динамика по снижению функционального класса ХСН. Так, если количество пациентов с I функциональным классом до выполнения ЧКВ было 8 (11,8 %), то через 24 месяца после ЧКВ, он наблюдался у 28 (41,2 %) пациентов. Также достоверно уменьшилось количество пациентов со II и III функциональным классом (p <0,05), а у 18 (26,4 %) пациентов признаки ХСН согласно тесту шестиминутной ходьбы вообще отсутствовали.

Средние показатели пройденной дистанции во время теста шестиминутной ходьбы, также были достоверно выше, по сравнению их с дооперационными данными.

У пациентов 2-й группы, наоборот, не отмечается достоверного увеличения показателя ФВ ЛЖ, как в период наблюдения 12 месяцев, так и после 24 месяцев. Более того, через 24 месяца прослеживается тенденция к снижению ФВ ЛЖ, однако данные изменения не имеют достоверных различий.

Среди одной из основных причин ухудшения глобальной сократительной способности миокарда ЛЖ можно предполагать неполную (функционально неадекватную) реваскуляризацию миокарда.

Помимо отсутствия видимой динамики ФВ ЛЖ, также не наблюдается улучшения функционального класса ХСН. Так, например, если количество пациентов со II и III функциональным классом до выполнения ЧКВ было 10 (15,1%) и 32 (48,5 %) соответственно, то к 24 месяцу их количество составило 15 (22,7 %) и 27 (40,9 %) соответственно ($p > 0,05$).

Средние показатели пройденной дистанции во время теста шестиминутной ходьбы, также не показали высокой эффективности проведенного лечения у данной когорты пациентов при сравнении их с дооперационными данными.

Важно отметить, что через 12 месяцев наблюдения по большим сердечно – сосудистым осложнениям (кардиальная смерть, ИМ, повторные вмешательства), достоверных различий между исследуемыми группами не получено. Все наблюдаемые в данный период времени пациенты были живы. Частота нефатального ИМ составила 1,47 и 1,5 % соответственно в 1 и 2-й группе ($p>0,05$), а повторных вмешательств – 2,94 и 4,5 % соответственно ($p > 0,05$).

Напротив, к 24 месяцу наблюдения по частоте больших сердечно – сосудистых осложнений, группы уже достоверно различались между собой. Так, частота нефатального ИМ составила у пациентов 2-й группы 4,4 %, кроме того, на данном этапе наблюдения 2 (3%) пациента из этой группы умерли от инфаркта миокарда. В 1-й группе летальных исходов не наблюдалось ($p < 0,05$; $\chi^2 = 5,322$).

Таким образом, суммарная частота ИМ в 1 и 2-й группе составила 1,47 и 6,1% соответственно ($p < 0,05$; $\chi^2 = 5,172$). Повторные вмешательства выполнялись у 2,94 % пациентов из I группы и у 9,1 % пациентов из II группы соответственно ($p < 0,05$; $\chi^2 = 8,114$).

Учитывая высокие показатели выполнения полной (функционально адекватной) реваскуляризации миокарда у пациентов 1-й группы, которые были достигнуты благодаря предложенному алгоритму лечения, основанному на комплексном использовании внутрисосудистых методов исследования, к 24

месяцу наблюдения суммарная частота больших сердечно – сосудистых осложнений была достоверно ниже, по сравнению со 2-й группой.

Выживаемость, свободная от больших сердечно – сосудистых осложнений, также была достоверно выше у пациентов 1-й группы, по сравнению со 2-й группой и составила 97,1 и 90,9 % соответственно ($\chi^2 = 8,784$; $p < 0,05$).

Внедрение в клиническую практику СЛП позволило расширить показания для выполнения эндоваскулярных вмешательств у пациентов с многососудистым диффузным поражением коронарного русла. Тем не менее, частота повторных вмешательств, вследствие рестеноза стента, по данным различных авторов, остается по-прежнему высокой и может достигать 25 % при использовании СЛП первого и второго поколения [1, 12, 32, 39, 125, 132, 142, 143, 195, 197]. При этом многие авторы отмечают тенденцию к увеличению числа повторных вмешательств в зоне целевого сосуда в более отдаленный срок (через 2 и 3 года) после имплантации СЛП. Среди причин возникшего в указанный период рестеноза, рассматривают характер применяемого лекарственного покрытия, однако данный факт требует дальнейшего тщательного изучения [81, 177].

В нашем исследовании проводился дополнительный анализ эффективности и безопасности стентов покрытых эверолимусом 2-го и 3-го поколения, имплантированных пациентам 1-й группы. Результаты имплантации оценивали через 24 месяца наблюдения, на основании данных коронарографии и внутрисосудистых методов исследования.

Так, при контрольной коронарографии, в 24 (22,6 %) стентах 2-го поколения и в 20 (16 %) стентах 3-го поколения ($p > 0,05$) наблюдались ангиографические признаки рестеноза.

При выполнении ОКТ, неоинтимальная гиперплазии, суживающая просвет стента до 50 %, наблюдалась в 14 (13,2 %) стентах 2-го поколения и 13 (10,4 %) стентах 3-го поколения ($p > 0,05$). Неоинтимальная гиперплазия, суживающая просвет стента более 50 % - в 8 (7,5 %) стентах 2-го поколения и 6 (4,8 %) стентах 3-го поколения. Стенты 3-го поколения показывают лучшие результаты, однако

при сравнении их со второй генерацией, достоверных различий по эффективности не получено ($p > 0,05$).

Сравнительный анализ повторных вмешательств, обусловленных рестенозом стентов, повлекшего ишемию миокарда, доказанную после измерения ФРК, показал, что в целом, повторное вмешательство через 24 месяца наблюдения выполнялось на 6 (5,6 %) стентах 2-го поколения и 6 (4,8 %) стентах 3-го поколения. При этом достоверных различий между данными генерациями по указанному показателю не выявлено ($p > 0,05$).

Тем не менее, важно отметить, что низкие показатели повторных вмешательств, обусловленных рестенозом, в значительной степени удалось достичь не только благодаря использованию современных генераций стентов покрытых эверолимусом, но и благодаря оценке результатов стентирования посредством ОКТ, выполняемой по окончании операции.

ВЫВОДЫ

1. Предложенный алгоритм эндоваскулярного лечения пациентов с диффузным многососудистым поражением коронарного русла, основанный на комплексном использовании внутрисосудистых методов исследования (измерении ФРК и выполнения ОКТ), позволяет дифференцированно подходить к выбору тактики лечения, сократить количество необоснованных вмешательств и интраоперационных осложнений.

2. Непосредственные (госпитальные) результаты эндоваскулярных вмешательств у больных с диффузным, многососудистым поражением коронарных артерий, демонстрируют низкую частоту больших сердечно – сосудистых осложнений в раннем послеоперационном периоде, которая не превышала 1,5 % (с учетом выборки пациентов), благодаря достижению оптимальных критерий имплантации стента, за счет комплексного использования внутрисосудистых методов исследования. При этом отмечалось сокращение количества имплантированных стентов и протяженности стентированных сегментов.

3. Измерение фракционного резерва кровотока ФРК в целевой артерии после имплантации стента, а также предварительная оценка гемодинамической значимости стенозов в нецелевых артериях, позволяет достичь полной (функционально адекватной) реваскуляризации миокарда у 94,1 % больных. При этом у пациентов, которые были оперированы без использования метода измерения ФРК, достичь полной реваскуляризации миокарда было возможным лишь в 56 % наблюдений.

4. Комплексное использование внутрисосудистых методов исследования во время ЧКВ у пациентов с диффузным многососудистым поражением коронарного русла, а также достижение полной (функционально адекватной) реваскуляризации миокарда, способствуют достоверному снижению частоты развития ИМ и повторных вмешательств на целевом поражении в отдаленном периоде наблюдения и повышают показатели выживаемости, свободной от

сердечно – сосудистых осложнений, в сравнении с пациентами, оперированными без использования внутрисосудистых методов исследования.

5. Сравнительный анализ эффективности различных генераций стентов покрытых эверолимусом, используемых во время чрескожного коронарного вмешательства ЧКВ у больных с диффузным многососудистым поражением коронарного русла, показал низкую частоту повторных вмешательств, обусловленных рестенозом, независимо от используемой генерации, что, в целом, отражает их высокую эффективность в отдаленном периоде наблюдения.

ПРАКТИЧЕСКИЕ РЕКОМЕНДАЦИИ

1. Эндоваскулярное лечения больных с диффузным многососудистым поражением коронарного русла, целесообразно выполнять с применением внутрисосудистых методов исследования (ОКТ и измерения ФРК).

2. Предварительное измерение ФРК в измененных артериях у пациентов с многососудистым поражением коронарного русла позволяет исключить вмешательства на артериях с гемодинамически незначимыми стенозами и, в целом, изменить тактику лечения.

3. Измерение ФРК в диффузно измененной коронарной артерии целесообразно выполнять на фоне максимальной гиперемии, путем протяжки датчика между стенозами и последовательным измерением показателей ФРК для каждого видимого стеноза, начиная с дистального сегмента.

4. Выполнение ОКТ при эндоваскулярных вмешательствах у пациентов с диффузным многососудистым поражением коронарного русла, необходимо для объективной оценки протяженности поражения, выбора оптимальной безопасной зоны имплантации стента, подбора диаметра стента, а после процедуры стентирования – для оценки результатов вмешательства, ориентируясь на общеизвестные критерии оптимальной имплантации стента.

5. ЧКВ в целевой диффузно измененной артерии следует завершать после контрольного измерения ФРК в дистальных сегментах, с целью подтверждения функциональной адекватности выполненной реваскуляризации миокарда. При этом показатель ФРК должен превышать 0,90.

6. При верификации в целевой артерии нескольких гемодинамически значимых стенозов, необходимо выполнить сначала стентирование самого дистального значимого стеноза, а далее, после повторного измерение ФРК, решать вопрос о необходимости стентирования других стенозов.

7. ЧКВ у пациентов с диффузным многососудистым поражением коронарного русла, целесообразно выполнять с применением стентов покрытых

эверолимусом последних генераций, отличающихся низкой частотой рестеноза и связанных с ним повторных вмешательств.

СПИСОК УСЛОВНЫХ СОКРАЩЕНИЙ

АД – артериальное давление

АКШ – аортокоронарное шунтирование

ВСУЗИ – внутрисосудистое ультразвуковое исследование

ВТК – ветвь тупого края

ДААТ – двойная антиагрегантная терапия

ДИ – доверительный интервал

ИБС – ишемическая болезнь сердца

ИМ – инфаркт миокарда

ИМТ – индекс массы тела

КДО – конечный диастолический объем

КДР – конечный диастолический размер

КСО – конечный систолический объем

КСР – конечный систолический размер

ЛКА – левая коронарная артерия

ЛПВП – липопротеины высокой плотности

ЛПНП – липопротеины низкой плотности

МПП – минимальная площадь просвета

мРК – мгновенный резерв кровотока

ОКТ – оптическая когерентная томография

ОР - отношение рисков

ОШ – отношение шансов

ПКА – правая коронарная артерия

РЖД – Российские железные дороги

СД – сахарный диабет

СЛП – стенты с лекарственным покрытием

ТЗСЛЖ – толщина задней стенки левого желудочка

ТМЖП – толщина межжелудочковой перегородки

ФВ ЛЖ – фракция выброса левого желудочка

ФРК – фракционный резерв кровотока

ХОКА – хроническая окклюзия коронарной артерии

ХСН – хроническая сердечная недостаточность

ЧКВ – чрескожные коронарные вмешательства

ЧСС – частота сердечных сокращений

ЧУЗ – частное учреждение здравоохранения

ЭКГ – элекрокардиография

ЭхоКГ – эхокардиография

СПИСОК ЛИТЕРАТУРЫ

1. Абугов, С.А. Результаты чрескожных коронарных вмешательств и коронарного шунтирования у пациентов с многососудистым поражением с вовлечением ствола левой коронарной артерии / С.А. Абугов, И.В. Жбанов, Г.В. Марданян [и др.] // Кардиология и сердечно-сосудистая хирургия. – 2020. – Т. 13. - № 6. – С. 474-480.

2. Акчурин, Р.С. Диффузное поражение коронарных артерий в коронарной хирургии (обзор литературы) / Р.С. Акчурин, А.А. Ширяев, В.П. Васильев, [и др.] // Клиническая и экспериментальная хирургия. Журнал имени академика Б.В. Петровского – 2018. – Т. 6. - № 4. – С. 75–81.

3. Акчурин, Р.С. Коронарное шунтирование при диффузных и дистальных поражениях коронарных артерий / Р.С. Акчурин, Д.В. Саличкин, А.В. Емельянов [и др.] // Кардиологический вестник. – 2015. – Т.Х. - № 4. – С. 50–55.

4. Акчурин, Р.С. Современные тенденции в коронарной хирургии / Р.С. Акчурин, А.А. Ширяев, В.П. Васильев [и др.] // Патология кровообращения и кардиохирургия. – 2017. – Т. 21. - № 3s. – С. 34–44.

5. Алекян, Б.Г. Непосредственные результаты эндоваскулярного лечения пациентов, которым было отказано в хирургической реваскуляризации миокарда в связи с нешунтабельностью коронарных артерий // Б.Г. Алекян, Н.В. Закарян, А.В. Стаферов [и др.] // Грудная и сердечно – сосудистая хирургия. – 2013. – Т. 55. - № 3. – С. 14-18.

6. Алекян, Б.Г. Рентгенэндоваскулярная диагностика и лечение заболеваний сердца и сосудов в Российской Федерации – 2019 год / Б.Г. Алекян, А.М. Григорьян, А.В. Стаферов, Н.Г. Карапетян // Эндоваскулярная хирургия. Специальный выпуск. - 2020. – т. 7. - №2. - С. S5-S230.

7. Алекян, Б.Г. Рентгенэндоваскулярная хирургия. Национальное руководство / под ред. академика РАН Б.Г. Алекяна. – М.: Литтерра, 2017, том 2, глава 19. - с. 342-353.

8. Алекян, Б.Г. Рентгенэндоваскулярная хирургия. Национальное руководство / под ред. академика РАН Б.Г. Алекяна. – М.: Литтерра, 2017, том 2, глава 40. - с. 683-693.

9. Алекян, Б.Г. Эффективность использования шкалы риска SYNTAX Score II при выборе стратегии реваскуляризации миокарда у пациентов с трехсосудистым поражением венечных артерий и ствола левой коронарной артерии / Б.Г. Алекян, Н.Г. Карапетян, Д.О. Кишмирян, А.Ш. Ревишвили // Эндоваскулярная хирургия.- 2020. – Т. 7. - № 4. – С. 334–344.

10. Алшибая, М.М. Биохимическая оценка применения фармакохолодовой (Кустодиол) и кровяной нормотермической кардиоплегии у пациентов с осложненными формами ишемической болезни сердца / М.М. Алшибая, Д.Ш. Самуилова, Т.Ж. Жакиев, М.Х. Борисов // Новые технологии. – 2013. - № 1. – С. 145–150.

11. Асадов, Д.А. Фракционный резерв кровотока, как достоверный методов оценки клиникозависимой артерии у пациентов со стабильной стенокардией (обзор литературы) / Д.А. Асадов // Международный журнал интервенционной кардиоангиологии. – 2015. - № 40. – С. 30-34.

12. Бабунашвили, А.М. Эффективность применения стентов, покрытых сиролимусом, при лечении диффузных (длинных и очень длинных) атеросклеротических поражений коронарных артерий / А.М. Бабунашвили, Д.С. Карташов, В.Е. Бабокин [и др.] // Российский кардиологический журнал. – 2017. – Т. 148. – № 8. – С. 42-50.

13. Барбараш, О.Л. Коморбидная патология больных ишемической болезнью сердца при коронарном шунтировании: опыт двух кардиохирургических центров / О.Л. Барбараш, В.Ю. Семенов, И.В. Самородская [и др.] // Российский кардиологический журнал. – 2017. – Т. 143. – № 3. – С. 6-13.

14. Белаш, С.А. Отдаленные результаты реконструктивных операций без эндартерэктомии при диффузном коронарном атеросклерозе / С.А. Белаш, С.С. Шевченко, Е.П. Ясакова [и др.] // Инновационная медицина Кубани. – 2020. – №.4. – С. 6-13.

15. Берштейн, Л.Л. Целесообразность реваскуляризации для улучшения прогноза при стабильной ишемической болезни сердца после исследования ISCHEMIA / Л.Л. Берштейн, Е.В. Збышевская, В.Е. Гумерова // Российский кардиологический журнал. – 2020. – Т. 25. – №8. – С. 117-124.

16. Бойцов, С.А. Актуальные направления и новые данные в эпидемиологии и профилактике неинфекционных заболеваний / С.А. Бойцов // Терапевтический архив. – 2016. – Т. 88. – № 1. – С. 4-10.

17. Бокерия, Л.А. Сердечно-сосудистая хирургия – 2018. Болезни и врожденные аномалии системы кровообращения / Л.А. Бокерия, Е.Б. Милиевская, З.Ф. Кудзоева [и др.], М.: НМИЦССХ им. А.Н. Бакулева МЗ РФ; 2019.

18. Ваккосов, К.М. Тридцатидневные результаты реваскуляризации миокарда посредством стентирования биодеградируемым каркасом и малоинвазивного маммаро-коронарного шунтирования на работающем сердце / К.М. Ваккосов, В.И. Ганюков, С.В. Иванов [и др.] // Комплексные проблемы сердечно-сосудистых заболеваний. – 2018. – Т. 7. – № 3. – С. 56-64.

19. Воробьева, Ю.С. Биоабсорбируемые эндопротезы для эндоваскулярного лечения больных ХИБС: проблемы и перспективы / Ю.С. Воробьева, З.Х. Шугушев, А.Г. Файбушевич, Д.А. Максимкин // Комплексные проблемы сердечно-сосудистых заболеваний. – 2019. – Т. 8. – № 3. – С. 72-84.

20. Гаврилова, Н.Е. Выбор метода количественной оценки поражения коронарных артерий на основе сравнительного анализа ангиографических шкал / Н.Е. Гаврилова, В.А. Метельская, Н.В. Перова, Е.Б. Яровая // Российский кардиологический журнал. – 2016. – Т. 110. – № 6. – С. 24-29.

21. Ганюков, В.И. Мини-инвазивная гибридная реваскуляризация миокарда при многососудистом поражении коронарного русла. Современное состояние вопроса / В.И. Ганюков, Р.С. Тарасов, А.А. Шилов [и др.] // Комплексные проблемы сердечно-сосудистых заболеваний. - 2016. – № 2. – С. 46-50.

22. Гордеев, И.Г. Хирургическая и эндоваскулярная реваскуляризация миокарда у больных многососудистым поражением / И.Г. Гордеев, А.Ю. Лебедева,

Н.А. Волов [и др.] // Российский кардиологический журнал. – 2016. – № 2. – С. 90-94.

23. Григорьев, В.С. Анатомическая шкала оценки риска SYNTAX Score – инструмент определения тяжести поражения коронарного русла и прогнозирования исходов эндоваскулярных вмешательств / В.С. Григорьев, К.В. Петросян, А.В. Абросимов // Креативная кардиология. – 2019. – Т. 13. – № 2. – С. 159-172.

24. Демин, В.В. Клинические аспекты применения оптической когерентной томографии для диагностики коронарных артерий / В.В. Демин, Д.В. Демин, Е.В. Сероштанов, [и др.] // Международный журнал интервенционной кардиоангилогии. – 2014. – № 44. – С. 42-58.

25. Ермолаев, П.А. Оптическая когерентная томография при пограничных поражениях коронарных артерий / П.А. Ермолаев, Т.П. Храмых, А.С. Вяльцин // Патология кровообращения и кардиохирургия. – 2019. – Т. 23. – № 3. – С. 47-56.

26. Здравоохранение в России. 2019: статистический сборник / Росстат. – М., 2019. – 170с.

27. Калугина, Л.С. Реваскуляризация миокарда при многососудистом атеросклеротическом поражении коронарного русла / Л.С. Калугина, И.А. Урванцева // Патология кровообращения и кардиохирургия. – 2016. – Т. 20. – № 3. – С. 14-19.

28. Канорский, С.Г. Лечение стабильной ишемической болезни сердца: имеет ли коронарное стентирование превосходство над медикаментозной терапией? / С.Г. Канорский, Н.В. Смоленская // Кубанский научный медицинский вестник. – 2019. – Т. 26. – № 1. – С. 196-208.

29. Караваев, В.Е. Качество медицинской помощи: некоторые проблемы и пути их решения / В.Е. Караваев, М.С. Философова // Главврач. – 2020. – № 1. – С. 43-49.

30. Каюмова, М.М. Эпидемиологические аспекты распространенности ишемической болезни сердца в открытой городской популяции: гендерные различия / М.М. Каюмова, Е.И. Гакова, О.В. Сенаторова // Сибирский медицинский журнал. – 2019 . – т.34. – №2. – С. 146–151.

31. Козловская, И.Л. Новые европейские рекомендации по миокардиальной реваскуляризации: позиции ЧКВ при стабильной ИБС / И.Л. Козловская, В.В. Лопухова, О.С. Булкина, Ю.А. Карпов // Доктор.Ру. – 2019. – т.157. – № 2. – С. 6–11.

32. Кононец, Е.Н. Сложные формы поражения коронарного русла и их влияние на прогноз / Е.Н. Кононец // Медицинский совет. – 2017. – №12. – С. 196–201.

33. Кужелева, Е.А. Низкая приверженность к лечению после перенесенного инфаркта миокарда: причины и способы коррекции с учетом психоэмоционального состояния пациентов / Е.А. Кужелева, К.Н. Борель, А.А. Гарганеева // Рациональная фармакотерапия в кардиологии. - 2016. – т.12. – № 3. – С. 291–295.

34. Курбанов, С.К. Госпитальные и годичные результаты коронарного шунтирования при диффузном поражении коронарных артерий / С.К. Курбанов, Э.Е. Власова, Д.В. Саличкин [и др.] // Кардиологический вестник. – 2019. №1. – С.60–66.

35. Курбанов, С.К. Прогнозирование течения ишемической болезни сердца у больных с диффузным поражением коронарных артерий после коронарного шунтирования / С.К. Курбанов, Э.Е. Власова, В.П. Васильев, Д.М. Галяутдинов // Российский кардиологический журнал. – 2022. – т.27. – №1. – С. 29–34.

36. Лупанов, В.П. Функциональные нагрузочные пробы в диагностике ишемической болезни сердца, оценке риска осложнений / В.П. Лупанов, Э.Ю. Нуралиев, И.В. Сергиенко. – М., Практика, 2017. – 312с.

37. Маркина, Н.Ю. Ультразвуковая диагностика / Н.Ю. Маркина, М.В. Кислякова, под ред. акад. Тернового С.К., М.: изд-во ГЭОТАР, 2020, 240с.

38. Мурашко, В.В. Электрокардиография : учеб. пособие для студентов медицинских вузов / В.В. Мурашко, А.В. Струтынский. – 14-е изд., перераб. – М.: МЕД-пресс Информ, 2017, 360с.: ил.

39. Огир, Т. В. Выбор метода реваскуляризации у пациентов с многососудистым поражением на основе данных доказательной медицины (обзор литературы) / Т. В. Огир, Е. П. Смуглов // Лечащий врач. – 2019. – № 3. – С. 76–79.

40. Плечев, В.А. Оптическая когерентная томография / В.В. Плечев, И.Е. Николаева, И.В. Бузаев [и др.] // Международный журнал интервенционной кардиоангиологии. – 2016. – № 46/47. – С. 49–60.

41. Рыжман, Н.Н. Опыт применения минимально инвазивной прямой реваскуляризации миокарда при коронарном шунтировании / Н. Н. Рыжман, В. Н. Кравчук, Е. А. Князев [и др.] // Вестн. Рос. воен.-мед. акад. – 2014. – №1. – С. 7–12.

42. Рябова, Т.Р. Возможности стресс-эхокардиографии при сердечной недостаточности / Т.Р. Рябова, А.А. Соколов, В.В. Рябов // Сердечная недостаточность. – 2014. – т.15. – №1(82). – С. 56–64.

43. Семченко, А.Н. Влияние неполной реваскуляризации на результаты коронарного шунтирования у больных ишемической болезнью сердца / А.Н. Семченко, И.В. Зайцев, А.М. Шевченко, А.В. Семченко // Патология кровообращения и кардиохирургия. – 2021. – т.25. – №1. – С. 74–84.

44. Сигаев, И.Ю. Показания, критерии, выбор метода реваскуляризации миокарда: данные европейских и российских клинических рекомендаций / И.Ю. Сигаев, М.А. Керен // Креативная кардиология. – 2018. – т.12. – № 2. – С. 167–76.

45. Созыкин, А.В. Поражение ствола левой коронарной артерии при стабильной ишемической болезни сердца: возможности оптической когерентной томографии в выборе врачебной тактики и оптимизации интервенционного лечения / А.В. Созыкин, А.Э. Никитин, А.В. Шлыков [и др.] // Эндоваскулярная хирургия. – 2018. – т.5. – № 4. – С. 402–409.

46. Соколова, Н.Ю. Реваскуляризация миокарда у больных стабильной ишемической болезнью сердца: стратификация периоперационных и отдаленных рисков / Н.Ю. Соколова, Е.З. Голухова // Креативная кардиология. – 2016. – т.10. – №1. – С. 25–30.

47. Толпыгина, С.Н. Стратификация риска сердечно-сосудистых осложнений при стабильной ишемической болезни сердца на основании

прогностических индексов, шкал и моделей / С.Н. Толпыгина, С.Ю. Марцевич // Кардиоваскулярная терапия и профилактика. – 2020. – т.19. – № 3. – С. 25–28.

48. Троицкий, А.В. Непосредственные результаты хирургического лечения ишемической болезни сердца у пациентов с диффузным поражением коронарного русла / А.В. Троицкий, А.С. Зотов, В.И. Терещенко [и др.] // Анналы хирургии. – 2018. – т. 23. – № 3. – С. 159–66.

49. Фомин, В.Н. Возможности оптической когерентной томографии в дифференциальной диагностике морфологии рестеноза и неоатеросклероза стента // В.Н. Фомин, Б.А. Руденко, А.С. Шаноян, Д.К. Васильев // Кардиоваскулярная терапия и профилактика. – 2020. – т.19. – №5. – С.242–246.

50. Хатчисон, С.Д. Ультразвуковая диагностика в ангиологии и сосудистой хирургии / С.Д. Хатчисон, К.К. Холмс, перевод с англ., М.: изд-во ГЭОТАР, 2019, 400с.

51. Хубулава, Г. Г. Мини-травматичная реваскуляризация миокарда / Г. Г. Хубулава, В. Н. Кравчук, Е. А. Князев [и др.] // Грудная и сердечно -сосудистая хирургия. – 2016. – № 4. – С. 207–213.

52. Чарчян, Э.Р. Аортокоронарное шунтирование в сочетании с коронарной эндартерэктомией и шунт-пластикой: есть ли различия в раннем послеоперационном периоде? / Э.Р. Чарчян, А.Н. Герасимов, А.А. Скворцов, З.Р. Хачатрян // Кардиология и сердечно - сосудистая хирургия. – 2018. – т.11. – №5. – С. 53–59.

53. Черняк, А. А. Чрескожные коронарные вмешательства: внутрисосудистые методы визуализации и измерение внутрикоронарной гемодинамики / А. А. Черняк, М. С. Дешко, В. А. Снежицкий [и др.] // Журнал Гродненского государственного медицинского университета. – 2020. – т.18. – № 5. – С. 513–522.

54. Шипулин, В.М. Разработка трансмиокардиальной лазерной реваскуляризации миокарда у пациентов с ишемической болезнью сердца / В.М. Шипулин, С.Л. Андреев, И.В. Суходоло [и др.] // Альманах клинической медицины. – 2015. – № 38. – С. 81–90.

55. Abdallah, M.S. FREEDOM Trial Investigators. Quality of life after PCI vs. CABG among patients with diabetes and multivessel coronary artery disease: A randomized clinical trial / M.S. Abdallah, K. Wang, E.A. Magnuson [et al.] // JAMA. – 2013. – Vol. 310. – P.1581–1590.

56. Abdallah, M.S. SYNTAX Trial Investigators. Quality of life after surgery or DES in patients with 3-vessel or left main disease / M.S. Abdallah, K. Wang, E.A. Magnuson [et al.] // J. Am. Coll. Cardiol. – 2017. – Vol. 69. – P.2039–2050.

57. Abizaid, A. The ABSORB EXTEND study: preliminary report of the twelve-month clinical outcomes in the first 512 patients enrolled / A. Abizaid, J. Costa Ribamar, A.L Bartorelli [et al.] // EuroIntervention. –2015. – Vol. 10. – № 12. – P. 1396–1401.

58. Amsterdam, E.A. 2014 AHA/ACC guideline for the management of patients with non-ST-elevation acute coronary syndromes / E.A. Amsterdam, N.K. Wenger, R.G. Brindis [et al.] // JACC. – 2014. – Vol.64. - № 24. – P.2645–87.

59. Andell, P. Reclassification of Treatment Strategy With Instantaneous Wave-Free Ratio and Fractional Flow Reserve: A Substudy From the iFR-SWEDEHEART Trial / P. Andell, K. Berntorp, E.H. Christiansen [et al.] // JACC Cardiovasc. Interv. – 2018. – Vol. 11. – № 20. – P. 2084–2094.

60. Bangalore, S. Everolimus-eluting stents or bypass surgery for multivessel coronary diseases / S. Bangalore, Y. Guo, Z. Samadashvili [et al.] // N. Engl. J. Med. – 2015. – Vol. 372. – № 13. – P.1213–1222.

61. Baranauskas, A. FFR result post PCI is suboptimal in long diffuse coronary artery disease / A. Baranauskas, A. Peace, A. Kibarskis [et al.] // EuroIntervention. – 2016. – Vol. 12. – P. 1473–1480.

62. Barbato, E. Current trends in coronary interventions: an overview from the EAPCI registries / E. Barbato, D. Dudek, A. Baumbach [et al.] // EuroIntervention. - 2017. – Vol. 13. - № Z. – P. Z8–Z10.

63. Barbato, E. EAPCI registries: a first step towards systematic monitoring of European interventional cardiology practice / E. Barbato, D. Dudek, A. Baumbach [et al.] // EuroIntervention. – 2017. – Vol. 13. - № Z. – P. Z6–Z7.

64. Baron, S.J. EXCEL Investigators. Quality-of-life after everolimus-eluting stents or bypass surgery for left-main disease: Results from the EXCEL trial / S.J. Baron, K. Chinnakondepalli, E.A. Magnuson [et al.] // J. Am. Coll. Cardiol. - 2017. – Vol. 70. – P. 3113–3122.

65. Beller, G.A. Contributions of nuclear cardiology to diagnosis and prognosis of patients with coronary artery disease / G.A. Beller, B.L. Zaret // Circulation. – 2000. – Vol. 101. – P. 1465–1478.

66. Berry, C. Meta-Analysis of Death and Myocardial Infarction in the DEFINE-FLAIR and iFR-SWEDEHEART Trials / C. Berry, J.D. McClure, K.G. Oldroyd // Circulation. – 2017. – Vol. 136. – № 24. – P. 2389–2391.

67. Birla, R. Minimally invasive direct coronary artery bypass versus off-pump coronary surgery through sternotomy / R. Birla, P. Patel, G. Aresu, G. Asimakopoulos // Ann. R. Coll. Surg. Engl. – 2013. – Vol. 95. – P. 481–485.

68. Boden, W.E. CABG for complex CAD: when will evidence-based practice align with evidence-based medicine / W.E. Boden, G.B. Mancini // J. Am. Coll. Cardiol.- 2016. – Vol. 67. – P. 56–58.

69. Bogaty, P. Comparison of coronary angiographic findings in acute and chronic first presentation of ischemic heart disease / P. Bogaty, S.J. Brecker, S.E. White [et al.] // Circulation. – 1993. – Vol. 87. – № 6. – P. 1938–1946.

70. Brilakis, E.S. Guiding Principles for Chronic Total Occlusion Percutaneous Coronary Intervention / E.S. Brilakis, K. Mashayekhi, E. Tsuchikane [et al.] // Circulation. – 2019. – Vol. 140. – № 5. – P. 420–433.

71. Brown, R.A. Epidemiology and pathogenesis of diffuse obstructive coronary artery disease: the role of arterial stiffness, shear stress, monocyte subsets and circulating microparticles // R.A. Brown, E. Shantsila, Ch. Varma, G.Y. Lip // Ann Med. – 2016. – Vol. 48. – P. 444–455.

72. Buccheri, S. Clinical Outcomes Following Intravascular Imaging-Guided Versus Coronary Angiography-Guided Percutaneous Coronary Intervention With Stent Implantation: A Systematic Review and Bayesian Network Meta-Analysis of 31 Studies

and 17,882 Patients / S. Buccheri, G. Franchina, S. Romano [et al] // JACC Cardiovasc. Interv. – 2017. – Vol. 10. – № 24. – P. 2488–2498.

73. Bundhun, P.K. Comparing the adverse clinical outcomes associated with fraction flow reserve-guided versus angiography-guided percutaneous coronary intervention: a systematic review and meta-analysis of randomized controlled trials / P.K. Bundhun, C.M. Yanamala, F. Huang // BMC Cardiovasc. Disord. – 2016. – Vol. 16. – №1. – P. 249.

74. Burzotta, F. Frequency domain optical coherence tomography to assess non-ostial left main coronary artery / F. Burzotta, I. Dato, C. Trani [et al.] // EuroIntervention. – 2015. – Vol. 10. – № 9. – P. 1–8.

75. Caixeta, A. Predictors of Long-term Adverse Events After Absorb Bioresorbable Vascular Scaffold Implantation: A 1,933-Patient Pooled Analysis From International Registries / A. Caixeta, C.M. Campos, C. Felix // EuroIntervention. – 2018: EIJ-D-16-00796.

76. Campos, C.M. Predictive performance of SYNTAX Score II in patients with left main and multivessel coronary artery disease – analysis of CREDO-Kyoto Registry / C.M. Campos, D. van Klaveren, J. Iqbal [et al.] // Circ. J. – 2014. – Vol. 78. – № 8. – P. 1942–1949.

77. Cassese, S. Everolimus-eluting bioresorbable vascular scaffolds versus everolimus-eluting metallic stents: A meta-analysis of randomized controlled trials / S. Cassese, R.A. Byrne, G. Ndrepepa [et al.] // Lancet. - 2016. – Vol. 387. – № 10018. – P. 537–544.

78. Chevalier, B. Randomized comparison of the Nobori Biolimus A9-eluting coronary stent with the Taxus Liberté paclitaxel-eluting coronary stent in patients with stenosis in native coronary arteries: the NOBORI 1 trial - Phase 2 / B. Chevalier, S. Silber, S.J. Park [et al.] // Circ Cardiovasc Interv.–2009. – Vol. 2. – № 3. – P. 188–195.

79. Cosentino, F. 2019 ESC Guidelines on diabetes, pre-diabetes, and cardiovascular diseases developed in collaboration with the EASD: The Task Force for diabetes, pre-diabetes, and cardiovascular diseases of the European Society of Cardiology (ESC) and the European Association for the Study of Diabetes (EASD) / F. Cosentino,

P.J. Grant, V. Aboyans, C.J. Bailey [et al.] // European Heart Journal. - 2020. – Vol. 41. – P. 255–323.

80. Cubero-Gallego, H. Distal vessel quality scores as a predictor of graft patency after aorto-coronary bypass graft: towards the optimization of the revascularization strategy / H. Cubero-Gallego, I.J. Amat-Santos, S. Llerena [et al.] // Interv. Cardiol. J. – 2015. – Vol. 2. – № 1.

81. Cui, Y. Neoatherosclerosis after drug-eluting stent implantation: roles and mechanisms / Y. Cui, Y. Liu, F. Zhao [et al.] / Oxid. Med. Cell. Longev. – 2016. – Vol. 2016. – P. 5924234.

82. Dash, D. Guidewire crossing techniques in coronary chronic total occlusion intervention: A to Z / D. Dash // Indian Heart J. – 2016. – Vol. 68. – № 3. – P. 410–420.

83. De Bruyne, B. Fractional flow reserve-guided PCI for stable coronary artery disease / B. De Bruyne, W.F. Fearon, N.H. Pijls [et al.] // N. Engl. J. Med. – 2014. – Vol. 37. – № 13. – P. 1208–1217.

84. Detre, K.M. Incidences and consequences of periprocedural occlusion. The 1985-1986 National Heart, Lung and Blood Institute PTCA-registry / K.M. Detre, D.R. Holmes, R. Holubrov [et al.] // Circulation. – 1990. – Vol. 82. – P. 739–748.

85. Doi, H. Impact of post-intervention minimal stent area on 9-month follow-up patency of paclitaxel-eluting stents: an integrated intravascular ultrasound analysis from the TAXUS IV, V, and VI and TAXUS ATLAS Workhorse, Long Lesion, and Direct Stent Trials / H. Doi, A. Maehara, G.S. Mintz [et al.] // JACC Cardiovasc Interv. – 2009. – Vol. 2. – № 12. –P. 1269–1275.

86. Dourado, L.O.C. The Role of the Heart Team in Patients with Diffuse Coronary Artery Disease Undergoing Coronary Artery Bypass Grafting / L.O.C. Dourado, A.C. Pereira, N.T. Poppi [et al.] // Thorac. Cardiovasc. Surg. – 2021. – Vol. 69. – № 7. – P. 584–591.

87. Dudek, D. Four-year clinical follow-up of the ABSORB everolimus-eluting bioresorbable vascular scaffold in patients with de novo coronary artery disease: The ABSORB trial / D. Dudek, Y. Onuma, J.A. Ormiston [et al.] // EuroIntervention. – 2012. – Vol. 7. – № 9. – P.1060–1061.

88. Enezate, T. Fractional flow reserve versus angiography guided percutaneous coronary intervention: An updated systematic review / T. Enezate, J. Omran, A.S. Al-Dadah [et al.] // Catheter Cardiovasc. Interv. – 2018. – Vol. 92. – № 1. – P. 18–27.

89. Escaned, J. Clinical outcomes of state-of-the-art percutaneous coronary revascularization in patients with de novo three vessel diseases: 1-year results of the SYNTAX II study / J. Escaned, C. Collet, N. Ryan [et al.] // Eur. Heart J. – 2017. – Vol. 38. – № 42. – P. 3124–34.

90. Etienne, P. Y. Five-year follow-up of drug eluting stents implantation vs minimally invasive direct coronary artery bypass for left anterior descending artery disease: a propensity score analysis / P. Y. Etienne, W. D'hoore, S. Papadatos [et al.] // Eur. J. Cardiothorac. Surg. – 2013. – Vol. 44. – P. 884–890.

91. Farooq, V. Anatomical and clinical characteristics to guide decision making betweencoronary artery bypass surgery and percutaneous coronary intervention for individual patients: development and validation of SYNTAX score II / V. Farooq, D. van Klaveren, E.W. Steyerberg [et al.] // Lancet. – 2013. – Vol. 381. – № 9867. – P. 639–50.

92. Farooq, V. Combined anatomical and clinical factors for the long-term risk stratification of patients undergoing percutaneous coronary intervention: the Logistic Clinical SYNTAX score / V. Farooq, Y. Vergouwe, L. Raber L. [et al.] // Eur. Heart J. – 2012. – Vol. 33. – № 24. – P. 3098–3104.

93. Fath-Ordoubadi, F. One year clinical outcomes in patients with acute myocardial infarction treated with a new generation DES: NOBORI AMI study Manchester Royal Infirmary, Manchester, United Kingdom. Presented at Euro PCR-2010, Paris, France.

94. Fearon, W.F. FAME 2 Trial Investigators. Clinical outcomes and cost effectiveness of fractional flow reserve-guided percutaneous coronary intervention in patients with stable coronary artery disease: Three-year follow-up of the FAME 2 trial (Fractional Flow Reserve Versus Angiography for Multivessel Evaluation) / W.F. Fearon, T. Nishi, B. De Bruyne [et al.] / Circulation. – 2018. – Vol. 137. – P. 480–487.

95. Gaba, P. Complete versus incomplete coronary revascularization: definitions, assessment and outcomes / P. Gaba, B.J. Gersh, Z.A. Ali [et al.] // Nat. Rev. Cardiol. – 2021. – Vol. 18. – № 3. – P. 155–168.

96. Gallagher, S. Impact of diabetes mellitus and renal insufficiency on 5-year mortality following coronary artery bypass graft surgery: a cohort study of 4869 UK patients / S. Gallagher, A. Kapur, M.J. Lovell [et al.] // Eur. J. Cardiothorac. Surg. – 2014. – Vol. 45. – № 6. – P. 1075–1081.

97. Gaughran, F. A health promotion intervention to improve lifestyle choices and health outcomes in people with psychosis: a research program including the IMPaCT RCT / F. Gaughran, D. Stahl, A. Patel [et al.] // Southampton (UK): NIHR Journals Library. – 2020. – (Program Grants for Applied Research, № 8.1).

98. Ghatanatti, R. Coronary endarterectomy: recent trends / R. Ghatanatti, A. Teli // .J Clin. Diagn. Res. – 2017. – Vol. 11. – P. E01–4.

99. Gibbons, R.J. Should extensive myocardial ischemia prompt revascularization to improve outcomes in chronic coronary artery disease? // R.J. Gibbons, T.D. Miller // Eur. Heart J. – 2015. – Vol. 36. – P. 2281–2287.

100. Gogas, B.D. Bioresorbable polymeric scaffolds for coronary revascularization: Lassons learnt from ABSORB III, ABSORB China, and ABSORB Japan / B.D. Gogas, S.B. King, H. Samady // Glob. Cardiol. Sci. Pract. –2015. – Vol. 2015. – №5. – P.62.

101. Gould, K. L. Frequency and clinical implications of fluid dynamically significant diffuse coronary artery disease manifest as graded, longitudinal, base-to-apex myocardial perfusion abnormalities by noninvasive positron emission tomography / K.L. Gould, Y. Nakagawa, K. Nakagawa, S. Sdringola // Circulation. – 2000. – Vol. 101. – №16. – P. 1931–1939.

102. Grube, E. BioMatrix Biolimus A9-eluting coronary stent: a next-generation drug-eluting stent for coronary artery disease / E. Grube, L. Buellesfeld // Expert Rev Med Devices. – 2006. – Vol. 3. – № 6. – P.731–741.

103. Han, Y. Successful revascularization of right coronary artery chronic total occlusion by the antegrade and retrograde approaches / Y. Han, Q. Jing, Y. Su [et al.] // AME Case Rep. – 2019. – Vol. 8. – № 3. – P. 30.

104. Head, S.J. Coronary artery bypass grafting: Part 2-optimizing outcomes and future prospects / S.J. Head, J. Börgermann, R.L. Osnabrugge [et al.] // Eur Heart J. – 2013. – Vol. 34. – № 37. – P. 2873–2886.

105. Holzhey, D. M. Review of a 13-year single-center experience with minimally invasive direct coronary artery bypass as the primary surgical treatment of coronary artery disease / D. M. Holzhey, J. P. Cornely, A. J. Rastanet [et al.] // Heart Surg. Forum. – 2012. – Vol. 15. – P. 61–68.

106. Huwer, H. Simultaneous surgical revascularization and angiogenic gene therapy in diffuse coronary artery disease / H. Huwer, C. Welter, C. Ozbek [et al.] // Eur. J. Cardiothorac. Surg. – 2001. – Vol. 20. – № 6. – P. 1128–1134.

107. Indolfi, C. The everlasting dispute between coronary bypass and angioplasty in patients with multivessels coronary artery disease: results of the SYNTAX II study // C. Indolfi, S. De Rosa, A. Mongiardo [et al.] // Eur. Heart. J. Suppl. – 2019. – Vol. 21. – Suppl B. – P. 55–56.

108. Jain, R.K. One-year outcomes of a BioMime Sirolimus-Eluting Coronary Stent System with a biodegradable polymer in all-comers coronary artery disease patients: The meriT-3 study / R.K. Jain, P. Chakravarthi, R. Shetty [et al.] // Indian Heart J. – 2016. – Vol. 68. – № 5. – P. 599–603.

109. Jang, J.S. Intravascular ultrasound-guided implantation of drug-eluting stents to improve outcome: a meta-analysis / J.S. Jang, Y.J. Song, W. Kang [et al.] // JACC Cardiovasc. Interv. – 2014. – Vol. 7. – № 3. – P. 233–243.

110. Jeremias, A. Intravascular Physiology, Interventional Cardiology Clinics / A. Jeremias. – 2015. – Vol. 4. – № 4.

111. Jiang, Y. Comparison of clinical outcomes between intravascular optical coherence tomography-guided and angiography-guided stent implantation: A meta-analysis of randomized control trials and systematic review / Y. Jiang, L.P. He, R. Gong, G.T. Lei, Y.Q. Wu // Medicine (Baltimore). – 2019. – Vol. 98. – № 6. – P. e14300.

112. Kappetein, A.P. Treatment of complex coronary artery disease in patients with diabetes: 5-year results comparing outcomes of bypass surgery and percutaneous coronary intervention in the SYNTAX trial / A.P. Kappetein, S.J. Head, M.C. Morice [et al.] // Eur. J. Cardiothorac Surg. – 2013. – Vol.43. – № 5. – P.1006–1013.

113. Katagiri, Y. Relation between bioresorbable scaffold sizing using QCA-Dmax and long-term clinical outcomes in 1,232 patients from three study cohorts (ABSORB Cohort B, ABSORB EXTEND, and ABSORB II) / Y. Katagiri, Y. Onuma, T. Asano [et al.] // EuroIntervention. – 2018. – Vol. 14. – № 9.–P. e1057–e1066.

114. Kaul, U. Paclitaxel-Eluting versus Everolimus-Eluting Coronary Stents in Diabetes / U. Kaul, S. Bangalore, A. Seth [et al.] // N Engl J Med. – 2015. – Vol. 373. – № 18. – P. 1709–1719.

115. Kikuchi, K. Minimally Invasive Coronary Artery Bypass Grating Using Bilateral In Situ Internal Thoracic Arteries / K. Kikuchi, D. Une, Y. Endo [et al.] // Ann. Thorac. Surg. – 2015. – Vol. 100. – № 3. – P. 1082–1084.

116. Kim, H. L. Clinical and physiological outcomes of fractional flow reserve-guided percutaneous coronary intervention in patients with serial stenoses within one coronary artery / H.L. Kim, B.K. Koo, C.W. Nam [et al.] // JACC. Cardiovasc. Interv. – 2012. – Vol. 5. – № 10. – P. 1013–1018.

117. Knuuti, J. 2019 ESC Guidelines for the diagnosis and management of chronic coronary syndromes: The Task Force for the diagnosis and management of chronic coronary syndromes of the European Society of Cardiology (ESC) / J. Knuuti, W. Wijns, A. Saraste [et al.] // European Heart Journal. – 2020. – Vol. 41. – № 3. – P. 407–477.

118. Kon, Z.N. Simultaneous hybrid coronary revascularization reduces postoperative morbidity compared with results from conventional off-pump coronary artery bypass / Z.N. Kon, E.N. Brown, R. Tran, A.J. Joshi // Thorac. Cardiovasc. Surg. – 2008. – Vol. 135/ – № 2. – P. 367–75.

119. Kraak, R.P. Initial experience and clinical evaluation of the Absorb bioresorbable vascular scaffold (BVS) in real-world practice: the AMC Single Centre

Real World PCI Registry / R.P. Kraak, M.E. Hassell, M.J. Grundeken [et al.] // EuroIntervention. – 2015. – Vol. 10. – № 10. – P.1160–1168.

120. Kume, T. Current clinical applications of coronary optical coherence tomography / T. Kume, S. Uemura // Cardiovascular intervention and therapeutics. – 2018. – Vol. 33. – № 1. – P. 1–10.

121. Lang, R.M. Recommendations for cardiac chamber quantification by echocardiography in adults: an update from the American Society of Echocardiography and the European Association of Cardiovascular Imaging / R.M. Lang, L.P. Badano, V. Mor-Avi [et al.] // J. Am. Soc. Echocardiogr. – 2015. – Vol. 28. – № 1. – P. 1–39.

122. Lee, C.H. Optimization of Percutaneous Coronary Intervention Using Optical Coherence Tomography / C.H. Lee, S.H. Hur // Korean Circ. J. – 2019. – Vol. 49. – № 9. P. 771–793.

123. Lehnert, T., Effects of multimorbidity on health care utilization and costs / T. Lehnert, H.H. König // Bundesgesundheitsblatt Gesundheitsforschung Gesundheitsschutz. – 2012. – Vol. 55. – № 5. – P. 685–92.

124. Leviner, D.B. Incomplete revascularization: what the surgeon needs to know / D.B. Leviner, G. Torregrossa, J.D. Puskas // Ann. Cardiothorac. Surg. – 2018. – Vol. 7. – № 4. – P. 463–469.

125. Lozano, I. Diffuse coronary artery disease not amenable to revascularization: long-term prognosis / I. Lozano, E. Capin, E-M. de la Hera [et al.] // Rev. Esp. Cardiol. (Engl Ed). – 2015. – Vol. 68. – P. 629–640.

126. Mach, F. 2019 ESC/EAS Guidelines for the management of dyslipidaemias: lipid modification to reduce cardiovascular risk. The Task Force for the management of dyslipidaemias of the European Society of Cardiology (ESC) and European Atherosclerosis Society (EAS) / F. Mach, C. Baigent, A.L. Catapano [et al.] // European Heart Journal. – 2020. – Vol. 41. – P. 111–188.

127. Mack, M. Why surgery won the SYNTAX trial and why it matters / M. Mack, H. Baumgarten, B. Lytle // J.Thorac. Cardiovasc. Surg. – 2016. – Vol. 152. – P. 1237–1240.

128. Madhavan, M.V. Coronary artery calcification: pathogenesis and prognostic implications / M.V. Madhavan, M. Tarigopula, G.S. Mintz [et al.] // J. Am. Coll. Cardiol. – 2014. – Vol. 63. – № 17. – P. 1703–1714.

129. Mangla, A. Design of a bi-level clinical trial targeting adherence in heart failure patients and their providers: The Congestive Heart Failure Adherence Redesign Trial (CHART) / A. Mangla, R. Doukky, D. Richardson [et al.] // American Heart Journal. – 2016. – Vol. 195. – P.139–150.

130. Maron, D.J. Initial Invasive or Conservative Strategy for Stable Coronary Disease / D.J. Maron, J.S. Hochman, H.R. Reynolds [et al.] // N. Engl. J. Med. – 2020. – Vol. 382. – № 5. – P. 1395–1407.

131. Martĭn-Reyes, R. Subacute drug-eluting stent thrombosis caused by stent underexpansion: evaluation by optical coherence tomography / R. Martĭn-Reyes, S. Jimĭnez-Valero, F. Navarro, R. Moreno // Case Rep. Med. – 2011. – Vol. 9. – P.1–3.

132. Mazin, I. Neoatherosclerosis — From basic concept to clinical implication / I. Mazin, G. Paul, E. Asher [et al.] // Thromb. Res. – 2019. – Vol. 178. – P. 12–16.

133. McNeil, M. The impact of diffuseness of coronary artery disease on the outcomes of patients undergoing primary and reoperative coronary artery bypass grafting / M. McNeil, K. Buth, A. Brydie [et al.] // Eur. J. Cardiothorac. Surg. – 2007. – Vol. 31. – № 5. – P. 827–833.

134. Milojevic, M. Influence of practice patterns on outcome among countries enrolled in the SYNTAX trial: 5-year results between percutaneous coronary intervention and coronary artery bypass grafting / M. Milojevic, S.J. Head., M.J. Mack [et al.] // Eur. J. Cardiothorac. Surg. – 2017. – Vol. 52. – № 3. – P. 445–453.

135. Misumida, N. Prognostic value of anatomical SYNTAX Score and SYNTAX Score II in veterans with left main and/or three-vessel coronary artery disease / N. Misumida, A. Elsharawy, M. Barlow, R. Goodwin [et al.] // Am. J.Cardiol. – 2018. – Vol. 122. – № 2. – P. 213–219.

136. Mocanu, V. Incomplete revascularization after coronary artery bypass graft operations is independently associated with worse long-term survival / V. Mocanu, K.J. Buth, R. Kelly, J.F. Legare // Ann. Thorac. Surg. – 2014. – Vol. 98. – № 2. – P. 549–555.

137. Modi, B. How to select patients requiring coronary revascularisation using coronary physiology? / B. Modi, D. Perera // JRSM Cardiovasc. Dis. – 2021. – Vol. 10. – P. 2048004020979476.

138. Modi, B.N. Revisiting the Optimal FFR and iFR Thresholds for Predicting the Physiological Significance of Coronary Artery Disease / B.N. Modi, H. Rahman, T. Kaier [et al.] // Circ. Cardiovasc. Interv. – 2018. – Vol. 11. – № 12. – P. e007041.

139. Modrau, I.S. Hybrid Coronary Revascularization Study Group. One-year clinical and angiographic results of hybrid coronary revascularization / I.S. Modrau, N.R. Holm, M. Mæng [et al.] // J. Thorac. Cardiovasc. Surg. – 2015. – Vol. 150. – № 5. – P. 1181–1186.

140. Mohr, F.W. Coronary artery bypass graft surgery versus percutaneous coronary intervention in patients with three-vessel disease and left main coronary disease: 5-year follow-up of the randomized, clinical SYNTAX trial / F.W. Mohr, M.C. Morice, A.P. Kappetein [et al.] // Lancet. – 2013. – Vol.381. – P. 629–638.

141. Morrone, D. A narrative overview: Have clinical trials of PCI vs medical therapy addressed the right question? / D. Morrone, M. Marzilli, R.A. Panico [et al.] // Int. J. Cardiol. – 2018. – Vol. 267. – P. 35–40.

142. Muramatsu, T. Progress in treatment by percutaneous coronary intervention: the stent of the future / T. Muramatsu, Y. Onuma, Y.J. Zhang [et al.] // Rev. Esp. Cardiol. – 2013. – Vol. 66. – № 6. – P. 483–496.

143. Nakamura, D. Different neoatherosclerosis patterns in drug-eluting- and bare-metal stent restenosis — optical coherence tomography study / D. Nakamura, K. Yasumura, H. Nakamura [et al.] // Circ. J. – 2019. – Vol. 83. – № 2. – P. 313–319.

144. Neeland, I.J. Coronary angiographic scoring systems: An evaluation of their equivalence and validity / I.J. Neeland, R.S. Patel, P. Eshtehardi [et al.] // American Heart Journal. – 2012. – Vol. 164. – P. 547–552.

145. Neumann, F-J. 2018 ESC/EACTS Guidelines on myocardial revascularization / F-J. Neumann, M. Sousa-Uva, A. Ahlsson [et al.] // European Heart Journal. – 2019. – Vol. 40. – P.87–165.

146. Nguyen, P. Contemporary practices using intravascular imaging guidance with IVUS or OCT to optimize percutaneous coronary intervention / P. Nguyen, A. Seto // Expert Rev. Cardiovasc. Ther. – 2020. – Vol. 18. – № 2. – P. 103–115.

147. Norgaard, B.L. Diagnostic Performance of Noninvasive Fractional Flow Reserve Derived From Coronary Computed Tomography Angiography in Suspected Coronary Artery Disease The NXT Trial (Analysis of Coronary Blood Flow Using CT Angiography: Next Steps) / B.L. Norgaard, L. Jonathon, S.J. Gaur // Am. Coll. Cardiol. – 2014. – Vol. 63. – № 12. – P. 1145–1155.

148. Oesterle, S.N. Percutaneous in situ coronary venous arterilization: report of the first human catheter-based coronary artery bypass / S.N. Oesterle, N. Reifart, E. Hauptmann [et al.] // Circulation – 2001. – Vol. 103. – № 21. – P. 2539–43.

149. Papafaklis, M.I. Virtual Resting Pd/Pa From Coronary Angiography and Blood Flow Modeling: Diagnostic Performance Against Fractional Flow Reserve / M.I. Papafaklis, T. Muramatsu, Y. Ishibashi [et al] // Heart Lung Circ. – 2018. – Vol. 27. – №3. – P. 377–380.

150. Papaioannou, T.G. Personalized Assessment of the Coronary Atherosclerotic Arteries by Intravascular Ultrasound Imaging: Hunting the Vulnerable Plaque / T.G. Papaioannou, C. Kalantzis, E. Katsianos [et al.] // J. Pers. Med. – 2019. – Vol. 9. – № 1. – P. 8.

151. Papakonstantinou, N.A. Coronary endarterectomy: new flavors from old recipes / N.A. Papakonstantinou, N.G. Baikoussis, E.J. Apostolakis // J. Cardiol. – 2014. – Vol. 63. – № 6. – P. 397–401.

152. Park, S. J. Trial of everolimus-eluting stents or bypass surgery for coronary disease / S. J. Park, J. M. Ahn, Y. H. Kim [et al.] // N. Engl. J. Med. – 2015. – Vol. 372. – P. 1204–1212.

153. Pawlowski, T. Optical coherence tomography criteria for defining functional severity of intermediate lesions: a comparative study with FFR / T. Pawlowski, F. Prati, T. Kulawik [et al.] // Int. J. Cardiovasc. Imaging. – 2013. – Vol. 29. – № 8. – P. 1685–91.

154. Pijls, N. H. Coronary pressure measurement to assess the hemodynamic significance of serial stenoses within one coronary artery: validation in humans / N.H. Pijls, B. De Bruyne, G.J. Bech [et al.] // Circulation. – 2000. – Vol. 102. – № 19. – P. 2371–2377.

155. Pillai, A.A. Long-term outcomes following left main bifurcation stenting in Indian population – analysis based on SYNTAX I and II scores / A.A. Pillai, S. Gousy, H. Kottyath [et al.] // Indian Heart J. – 2018. – Vol. 70. – № 3. – P. 394–398.

156. Polavarapu, A. Clinical Outcomes from Unselected «Real-World» Patients with Long Coronary Lesion Receiving 40 mm Biodegradable Polymer Coated Sirolimus-Eluting Stent / A. Polavarapu, R.S. Polavarapu, J. Prajapati, K. Thakkar // Scientifica (Cairo). – 2015. – Vol. 2015. – P. 613089.

157. Prati, F. Angiography alone versus angiography plus optical coherence tomography to guide decision making during percutaneous coronary intervention: the centro per la lotta control'infarto-optimisation of percutaneous coronary intervention (CLI-OPCI) study / F. Prati, L. Di Vito, G. Biondi-Zoccai [et al.] // EuroIntervention. – 2012. –Vol. 8. – № 7. – P. 823–829.

158. Puskas, J.D. ISMICS Consensus Conference and Statements of Randomized Controlled Trials of Off-Pump vs. Conventional Coronary Artery Bypass Surgery / J.D. Puskas, J. Martin, D.C. Cheng [et al.] // Innovations (Phila). – 2015. – Vol.10. – № 4. – P. 219–29.

159. Pyxaras, S.A. Quantitative angiography and optical coherence tomography for the functional assessment of non obstructive coronary stenoses: comparison with fractional flow reserve / S.A. Pyxaras, S. Tu, E. Barbato [et al.] // Am. Heart J. – 2013. – Vol. 166. – № 6. – P. 1010–1018.

160. Räber, L. ESC Scientific Document Group. Clinical use of intracoronary imaging. Part 1: guidance and optimization of coronary interventions. An expert consensus document of the European Association of Percutaneous Cardiovascular Interventions / L. Räber, G.S. Mintz, K.C. Koskinas [et al.] // Eur. Heart J. – 2018. – Vol.39. – № 35. – P. 3281–3300.

161. Raja, S. G. Comparison of minimally invasive direct coronary artery bypass and drug-eluting stents for management of isolated left anterior descending artery disease: a systematic review and meta-analysis of 7,710 patients / S. G. Raja, M. Uzzaman, S. Garg [et al.] // Ann. Cardiothorac. Surg. – 2018. –Vol. 7. –P. 567–576.

162. Ramasubrahmanyam, G. Surgical management of diffusely diseased coronary arteries / G. Ramasubrahmanyam, K. Panchanatheeswaran, T.K. Varma Kalangi, G. Nagasaina Rao // Indian J. Thorac. Cardiovasc. Surg. – 2019. – Vol. 35. – №3. – P. 453–460.

163. Rastan, A.J. Does reasonable incomplete surgical revascularization affect early or long-term survival in patients with multivessel coronary artery disease receiving left internal mammary artery bypass to left anterior descending artery? / A.J. Rastan, T. Walther, V. Falk [et al.] // Circulation. – 2009. – Vol. 120. – Suppl.11. – P. S70–S77.

164. Rodriguez, A. E. ERACI IV Investigators. Second vs. first-generation drug-eluting stents in complex lesions subsets: 3 years' follow-up of ERACI IV study / A.E. Rodriguez, O. Santaera, M. Larribau [et al.] // Indian Heart J. – 2013. – Vol. 65. – № 1. – P. 114–116.

165. Rodriguez, A. E. Late loss of early benefit from drug-eluting stents when compared with bare-metal stents and coronary artery bypass surgery: 3 years follow-up of the ERACI III registry / A.E. Rodriguez, A.O. Maree, J. Mieres [et al.] // Minerva Cardioangiol. – 2017. – Vol. 65. – № 1. – P.81–90.

166. Romaguera, R. A Randomized Comparison of Reservoir-Based Polymer-Free Amphilimus-Eluting Stents Versus Everolimus-Eluting Stents With Durable Polymer in Patients With Diabetes Mellitus: The RESERVOIR Clinical Trial / R. Romaguera, J.A. Gomez-Hospital, J. Gomez-Lara [et al.] // JACC Cardiovasc Interv. – 2016. – Vol. 9. – № 1. – P. 42–50.

167. Roth, G.A. Global, regional, and national burden of cardiovascular diseases for 10 causes, 1990 to 2015 / G.A. Roth, C. Johnson, A. Abajobir [et al.] // J. Am. Coll. Cardiol. – 2017. – Vol. 70. – № 1. – P. 1–25.

168. Roy, P. Correlates of clinical restenosis following intracoronary implantation of drug-eluting stents / P. Roy, T. Okabe, T.L. Pinto Slottow [et al.] // Am. J. Cardiol. – 2007. – Vol. 100. – P. 965–969.

169. Ryan, T.J. Guidelines for percutaneous transluminal coronary angioplasty. A report of the American College of Cardiology/American Heart Association Task Force on Assessment of Diagnostic and Therapeutic Cardiovascular Procedures (Subcommittee on Percutaneous Transluminal Coronary Angioplasty) / T.J. Ryan, D.P. Faxon, R.M. Gunnar [et al.] // Circulation. – 1988. – Vol. 78. – № 2. – P. 486–502.

170. Safian, R.D. The Manual of Interventional Cardiology / R.D. Safian, M.S. Freed // 3rd ed. Physicians Press; 2001.

171. Sawant, A.C. Fractional flow reserve guided percutaneous coronary intervention results in reduced ischemic myocardium and improved outcomes / A.C. Sawant, A. Bhardwaj, K. Banerjee [et al.] // Catheter Cardiovasc. Interv. – 2018. – Vol.92. – № 4. – P. 692–700.

172. Serruys P.W. Comparison of an everolimus-eluting bioresorbable scaffold with an everolimus-eluting metallic stent for the treatment of coronary artery stenosis (ABSORB II): a 3 year, randomized, controlled, single-blind, multicentre clinical trial // P.W. Serruys, B. Chevalier, Y. Sotomi [et al.] // Lancet. – 2016. – Vol. 388. – № 10059. – P. 2479–2491.

173. Serruys, P. W. Arterial Revascularization Therapies Study Part II: sirolimus-eluting stents for the treatment of patients with multivessel de novo coronary artery lesions / P.W. Serruys, A.T.L. Ong, M.C. Morice [et al.] // EuroIntervention. – 2005. – P. 147–156.

174. Serruys, P.W. A bioresorbable everolimus-eluting scaffold versus a metallic everolimus-eluting stent for ischemic heart disease caused by de-novo native coronary artery lesions (ABSORB II): an interim 1-year analysis of clinical and procedural secondary outcomes from a randomized controlled trial / P.W. Serruys, B. Chevalier, D. Dudek [et al.] // Lancet. – 2015. – Vol. 385. – № 9962. – P.43–54.

175. Serruys, P.W. Absorb trial first-in-man evaluation of a bioabsorbable everolimus-eluting coronary stent system: two-year outcomes and results from multiple

imaging modalities/ P.W.Serruys, J. Ormiston, Y. Onuma [et al.] // Lancet. – 2009. – Vol. 373. – P.897–910.

176. Shiono, Y. Impact of functional focal versus diffuse coronary artery disease on bypass graft patency / Y. Shiono, T. Kubo, K. Honda [et al.] // Int. J. Cardiol. – 2016. – Vol. 222. – P. 16–21.

177. Shlofmitz, E. Restenosis of drug-eluting stents / E. Shlofmitz, M. Iantorno, R. Waksman // Circ. Cardiovasc. Interv. – 2019. – Vol. 12. – P. e007023.

178. Sohn, J. A comparison of tissue prolapse with optical coherence tomography and intravascular ultrasound after drug-eluting stent implantation / J. Sohn, S.H. Hur, I.C. Kim [et al.] // Int. J. Cardiovasc. Imaging. – 2015. – Vol. 31. – № 1. – P. 21–9.

179. Soylu, E. Adjunct coronary endarterectomy increases myocardial infarction and early mortality after coronary artery bypass grafting: a meta-analysis / E. Soylu, L. Harling, H. Ashrafian [et al.] // Interact Cardiovasc. Thorac. Surg. – 2014. – Vol. 19. – P. 462–473.

180. Spadaccio, C. Is it time to change how we think about incomplete coronary revascularization? / C. Spadaccio, F. Nappi, A. Nenna [et al.] // Int. J. Cardiol. – 2016. – Vol. 224. – P. 295–298.

181. Stavrou, A. Coronary endarterectomy: the current state of knowledge / A. Stavrou, V. Gkiousias, K. Kyprianou [et al.] // Atherosclerosis. - 2016. – Vol. 249. – P. 88–98.

182. Stettler, C. Drug eluting and bare metal stents in people with and without diabetes: collaborative network meta-analysis / C. Stettler, S. Allemann, S. Wandel [et al.] // BMJ. – 2008. – Vol. 337. – P. a1331.

183. Stone, G. W. Everolimus-eluting stents or bypass surgery for left main coronary artery disease / G.W. Stone, J.F. Sabik, P.W. Serruys [et al.] // N. Engl. J. Med. – 2017. – Vol. 376. – № 11. – P. 1087–1089.

184. Suh, J. The relationship and threshold of stent length with regard to risk of stent thrombosis after drug-eluting stent implantation / J. Suh, D.W. Park, J.Y. Lee [et al.] // JACC Cardiovasc. Interv. – 2010. – Vol. 3. – № 4. – P. 383–389.

185. Takagi, H. ALICE (All-Literature Investigation of Cardiovascular Evidence) Group. A meta-analysis of adjusted risk estimates for survival from observational studies of complete versus incomplete revascularization in patients with multivessel disease undergoing coronary artery bypass grafting / H. Takagi, T. Watanabe, Y. Mizuno [et al.] // Interact. Cardiovasc. Thorac. Surg. – 2014. – Vol. 18. – № 5. – P. 679–682.

186. Tearney, G.J. International Working Group for Intravascular Optical Coherence Tomography (IWG-IVOCT). Consensus standards for acquisition, measurement, and reporting of intravascular optical coherence tomography studies: A report from the International Working Group for Intravascular Optical Coherence Tomography Standardization and Validation / G.J.Tearney, E. Regar, T. Akasaka [et al.] // J. Am. Coll. Cardiol. – 2012. – Vol. 59. – № 12. – P. 1058–72.

187. Thuijs, D.J.F.M. Percutaneous coronary intervention versus coronary artery bypass grafting in patients with three-vessel or left main coronary artery disease: 10-year follow-up of the multicentre randomized controlled SYNTAX trial / D.J.F.M. Thuijs, A.P. Kappetein, P.W. Serruys [et al.] // Lancet. – 2019. – Vol.394. – P. 1325–1334.

188. Tonino, P.A. FAME Study Investigators. Fractional flow reserve versus angiography for guiding percutaneous coronary intervention / P.A. Tonino, B. De Bruyne, N.H. Pijls [et al.] // Engl. J. Med. – 2009. – Vol. 360. – № 3. – P. 213–24.

189. Wadhera, R.K. A review of low-density lipoprotein cholesterol, treatment strategies, and its impact on cardiovascular disease morbidity and mortality / R.K. Wadhera, D.L. Steen, I. Khan [et al.] // Journal of Clinical Lipidology. – 2016. – Vol.10. – № 3. – P. 472–489.

190. Wang, Ch. Analysis of survival after coronary endarterectomy combined with coronary artery bypass grafting compared with isolated coronary artery bypass grafting: a meta-analysis / Ch. Wang, J. Chen, Ch. Gu, J. Li // Interact Cardiovasc. Thorac. Surg. – 2019. – Vol. 29. – P.393–401.

191. Windecker, S. Revascularization versus medical treatment in patients with stable coronary artery disease: network meta-analysis / S. Windecker, S. Stortecky, G.G. Stefanini [et al.] // BMJ. – 2014. – Vol.348. – P. g3859.

192. Wolfrum, M. Impact of impaired fractional flow reserve after coronary interventions on outcomes: a systematic review and meta-analysis / M. Wolfrum, G. Fahrni, G.L. de Maria [et al.] // BMC Cardiovasc. Disord. – 2016. –Vol. 16. – № 1. – P. 177.

193. Won, J. Predictors of Clinical Outcome in Patients with Angiographically Intermediate Lesions with Minimum Lumen Area Less than 4 mm^2 Using Intravascular Ultrasound in Non-Proximal Epicardial Coronary Artery / J. Won, Y.J. Hong, D.Y. Hyun [et al.] // Chonnam Med. J. – 2018. – Vol. 54. – №3. – P. 190–196.

194. Wykrzykowska, J.J. Value of the SYNTAX score for risk assessment in the all-comers population of the randomized multicenter LEADERS (Limus Eluted from A Durable versus Erodible Stent coating) trial / J.J. Wykrzykowska, S. Garg, C. Girasis [et al.] // J. Am. Coll. Cardiol. – 2010. – Vol. 56. – № 4. – P.272–277.

195. Xaplanteris, P. FAME 2 Investigators. Five-year outcomes with PCI guided by fractional flow reserve / P. Xaplanteris, S. Fournier, N.H.J. Pijls [et al.] // N. Engl. J. Med. – 2018. – Vol.379. – P.250–259.

196. Xu, B. Efficacy and safety of FIREHAWK abluminal groove filled biodegradable polymer sirolimus-eluting stents for the treatment of long coronary lesions: nine-month angiographic and one-year clinical results from TARGET I trial long cohort / B. Xu, R.L. Gao, R.Y. Zhang [et al.] // Chin Med J (Engl). – 2013. – Vol. 126. – № 6. – P. 1026–1032.

197. Yahagi, K. Pathophysiology of native coronary, vein graft, and in-stent atherosclerosis / K. Yahagi, F.D. Kolodgie, F. Otsuka [et al.] // Nat. Rev. Cardiol. - 2016. – Vol. 13. – P. 79–98.

198. Yeh, R.W. 5-Year Safety and Efficacy of Resolute Zotarolimus-Eluting Stent: The RESOLUTE Global Clinical Trial Program / R.W. Yeh, S. Silber, L. Chen [et al.] // JACC Cardiovasc Interv. –2017. – Vol. 10. – №3. – P.247–254.

199. Zafar, H. Evaluation of hemodynamically severe coronary stenosis as determined by fractional flow reserve with frequency domain optical coherence tomography measured anatomical parameters / H. Zafar, I. Ullah, K. Dinneen [et al.] // Cardiol. – 2014. – Vol. 64. – № 1. – P. 19–24.

200. Zhu, Y. Long-term prognosis of chronic total occlusion treated by successful percutaneous coronary intervention in patients with or without diabetes mellitus: a systematic review and meta-analysis / Y. Zhu, S. Meng, M. Chen [et al.] // Cardiovasc. Diabetol. – 2021. – Vol. 20. – № 1. – P. 29.

201. Zimarino, M. Complete myocardial revascularization confers a larger clinical benefit when performed with state-of the art techniques in high-risk patients with multivessel coronary artery disease: A meta-analysis of randomized and observational studies / M. Zimarino, F. Ricci, M. Romanello [et al.] // Catheter Cardiovasc. Interv. – 2016. – Vol. 87. – № 1. – P. 3–12.

202. Zimmermann, F.M. Fractional flow reserve-guided percutaneous coronary intervention vs. medical therapy for patients with stable coronary lesions: meta-analysis of individual patient data / F.M. Zimmermann, E. Omerovic, S. Fournier [et al.] // Eur. Heart J. – 2019. – Vol.40. – P.180–186.

СПИСОК ИЛЛЮСТРАТИВНОГО МАТЕРИАЛА

Рисунки

Рисунок 1 – Алгоритм эндоваскулярного лечения больных с диффузным многососудистым поражением коронарного русла.....43
Рисунок 2 – Тактика эндоваскулярного вмешательства при наличии хронических тотальных окклюзий……..…….44
Рисунок 3 – Методика измерения фракционного резерва кровотока и выполнения оптической когерентной томографии при диффузных поражениях коронарных артерий……...……...45
Рисунок 4 – Количество артерий с гемодинамически значимыми стенозами после измерения фракционного резерва кровотока……..……63
Рисунок 5 – Динамика показателей фракции выброса левого желудочка в 1-й группе……..……...67
Рисунок 6 – Сравнительный анализ средних показателей теста шестиминутной ходьбы……..……..68
Рисунок 7 – Изменение функционального класса хронической сердечной недостаточности на основании теста шестиминутной ходьбы в 1-й группе……68
Рисунок 8 – Динамика показателей фракции выброса левого желудочка во 2-й группе……..……69
Рисунок 9 – Сравнительный анализ средних показателей теста шестиминутной ходьбы……..……...…70
Рисунок 10 – Изменение функционального класса хронической сердечной недостаточности на основании теста шестиминутной ходьбы во 2-й группе……..……....70
Рисунок 11 – Частота повторных вмешательств на стентах, покрытых эверолимусом 2-го и 3-го поколений……...……71
Рисунок 12 – Частота больших сердечно - сосудистых осложнений в

исследуемых группах через 12 месяцев наблюдения……72
Рисунок 13 – Частота больших сердечно - сосудистых осложнений в исследуемых группах через 24 месяца наблюдения..……73
Рисунок 14 – Коронарография…….....76
Рисунок 15 – Измерение фракционного резерва кровотока методом «протяжки», начиная с дистального сегмента……...……77
Рисунок 16 – Оптическая когерентная томография в среднем сегменте правой коронарной артерии…….……..……...78
Рисунок 17 – Чрескожное коронарное вмешательство на правой коронарной артерии……...79
Рисунок 18 – Измерение фракционного резерва кровотока в дистальном сегменте правой коронарной артерии……..……...79
Рисунок 19 – А - стентирование проксимального сегмента правой коронарной артерии, Б - измерение фракционного резерва кровотока в дистальном сегменте правой коронарной артерии...……80
Рисунок 20 – Оптическая когерентная томография правой коронарной артерии после имплантации стентов……...80
Рисунок 21 – Оптическая когерентная томограция передней нисходящей артерии……...81
Рисунок 22 – А, Б - стентирование проксимального сегмента передней нисходящей артерии……..……...81
Рисунок 23 – А - оптическая когерентная томография - видна мальпозиция стента (< 200микрон), Б - показатель фракционного резерва кровотока…..……...82

Таблицы

Таблица 1 – Клинико-демографическая характеристика пациентов……..…….49
Таблица 2 – Морфофункциональные показатели левого желудочка…..…….50
Таблица 3 – Ангиографическая характеристика пациентов……..51
Таблица 4 – Результаты лабораторных исследований липидного и

гликемического профиля в основных группах……..…….52
Таблица 5 – Соответствие результатов теста шестиминутной ходьбы функциональному классу недостаточности кровообращения (NYHA)…….....54
Таблица 6 – Характеристика имплантированных стентов у пациентов 1-й группы.....63
Таблица 7 – Характеристика имплантированных стентов у пациентов 2-й группы……..64
Таблица 8 – Непосредственные результаты стентирования пациентов 1-й группы…….……65
Таблица 9 – Непосредственные результаты стентирования пациентов 2-й группы……..66