МИНЗДРАВСОЦРАЗВИТИЯ РОССИИ

ГОСУДАРСТВЕННОЕ БЮДЖЕТНОЕ ОБРАЗОВАТЕЛЬНОЕ УЧРЕЖДЕНИЕ ВЫСШЕГО ПРОФЕССИОНАЛЬНОГО ОБРАЗОВАНИЯ

МОСКОВСКИЙ ГОСУДАРСТВЕННЫЙ МЕДИКО-СТОМАТОЛОГИЧЕСКИЙ УНИВЕРСИТЕТ

На правах рукописи

04201200889

Кухтенкова

Виктория Павловна

СТРЕСС-ЭХОКАРДИОГРАФИЯ С ДИПИРИДАМОЛОМ И ДОБУТАМИНОМ В ДИАГНОСТИКЕ ИШЕМИЧЕСКОЙ БОЛЕЗНИ СЕРДЦА.

14.01.13- Лучевая диагностика, лучевая терапия

Диссертация

на соискание ученой степени

кандидата медицинских наук

Научный руководитель:
д.м.н. Михеев Н.Н.

Москва, 2012

Оглавление

Введение.....6

Глава I. Современное состояние вопроса о диагностике ишемической болезни сердца (обзор литературы).....12

Глава II. Характеристика собственного материала и методы исследования

2.1. Характеристика групп пациентов.....37

2.2. Клинико-лабораторные обследования.....38

2.3. Лучевые методы диагностики.....38

2.3.1. Рентгенография органов грудной клетки.....38

2.3.2. Эхокардиография.....38

2.3.2. Методика тканевой стресс-допплерэхокардиография с дипиридамолом и добутамином.....39

2.3.4. Методика селективной цифровой коронарографии 41

2.4. Функциональные исследования.....45

2.4.1. Электрокардиография.....45

2.4.2. Велоэргометрия.....46

2.5. Методы статистической обработки полученной информации 46

2.6. Характеристика контрольной группы пациентов.....47

Глава III. Результаты комбинированной стресс-эхокардиографии с дипиридамолом и добутамином 52

3.1. Результаты исследования у пациентов первой группы с гипертонической болезнью и сахарным диабетом..... 52 – 64

3.2. Результаты исследования у пациентов второй группы с типичными приступами стенокардии напряжения и отрицательным ВЭМ тестом...64 – 78

3.3. Анализ результатов у пациентов третьей группы без клинических проявлений ИБС и отсутствием ее основных факторов риска с положительной ВЭМ пробой.....78 – 92

3.4. Характеристика четвертой группы пациентов с гипертонической болезнью.....92 – 104

Глава IV. Анализ осложнений при проведении стресс-эхокардиографии с дипиридамолом в высокой дозе и добутамином 104–106

Заключение.....107

Выводы.....119

Практические рекомендации.....121

Список литературы.....123

СПИСОК СОКРАЩЕНИЙ

АД – артериальное давление

БАП – баллонная ангиопластика

ВТК – ветви тупого края

ВЭМ – велоэргометрия

ГК – гипокинезия

ДВ – диагональная ветвь

ЗБВ – заднебоковая ветвь

ЗМЖВ – задняя межжелудочковая ветвь

КА – коронарная артерия

КАГ – коронароангиография

КДО – конечный диастолический объем

КДО$_{пок.}$ – конечный диастолический объем в покое

КДО$_{стр.}$ – конечный диастолический объем при нагрузке

КМПЭ – контрастная миокардиальная перфузионная эхокардиография

ЛКА – левая коронарная артерия

МДКТ (МСКТ) – мультидетекторная компьютерная томография

МСС – максимальная сегментарная систолическая скорость при тканевой допплерографии

МРТ – магниторезонансная томография

НЛС – нарушение локальной сократимости

ОА (ОВ) – огибающая артерия (огибающая ветвь)

ОКТ – оптическая когерентная томография

ОФЭКТ – однофотонная эмиссионная компьютерная томография

ПКА – правая коронарная артерия

ПМЖВ – передняя межжелудочковая ветвь

ПНА – передняя нисходящая артерия

ПЭТ – позитронно – эмиссионная томография

ПЭТ-КТ – гибридная методика ПЭТ и МДКТ

СКТ – спиральная компьютерная томография миокарда

Стресс-эхоКГ – стресс-эхокардиография

Стресс-ДэхоКГ – стресс-допплерэхокардиография

ФВ – фракция выброса

ФДГ – 2-(флуорин-13) флуоро-2-дезокси-д-глюкоза

ФК – функциональный класс

ЧСС – число сердечных сокращений

ЭОС – электрическая ось сердца

эхоКГ – эхокардиография

ВВЕДЕНИЕ

Актуальность проблемы

Проблема диагностики и лечения сердечнососудистых заболеваний остается на первом месте, несмотря на успехи в развитии кардиологической службы и применении новых лекарственных препаратов. Сегодня от сердечнососудистых заболеваний страдает 21 млн. россиян, в мире же только в 2009 г. по этой причине умерли 18,7 млн. человек, из них 9 млн. 387- от ИБС. В России летальность от этих заболеваний, несмотря на некоторое улучшение демографических показателей, продолжает расти. В 2008 г. она составила 51,7% (Ощепкова Е.В, 2009). Аналогичная ситуация сложилась в США и в странах Европы [110]. По данным ВОЗ 2010 наибольшая смертность от ИБС приходится на развивающиеся страны: в Индии погибли 1894381 человек, в Китае – 898986 человек, в России – 798101 человек [5]. Прогноз смертности от ИБС в мире на 2020 год составил 11млн. человек. Несмотря на огромные средства (60 млрд.$), ежегодно затрачиваемые США на лечение коронарного атеросклероза, в США страдают ИБС более 5 млн. человек, при этом смертность от данной патологии в 2010 году составила более 681 тыс. человек по данным AHA/ACC и национального института здоровья США[106].

Один из путей снижения смертности от ИБС – ранняя диагностика ишемической болезни сердца (ИБС) и своевременно начатое лечение. В настоящее время выявлено более 44 факторов риска развития ИБС, из которых целесообразно акцентировать внимание на основных: артериальной гипертонии, курении, сахарном диабете, гиперлипидемии, ожирении [2, 12, 16].

Именно в этой группе частота развития ИБС у мужчин старше 35 лет наиболее высока.

Предложенные различные алгоритмы диагностики ИБС как у нас в стране (Рыбакова М.К., Алехин М.Н., Митьков В.В. 2008), так и в США (AHA/ACC 2010) включают обязательное проведение стресс-эхоКГ перед

выполнением селективной коронароангиографии. Следует учитывать, что КАГ, признанная «золотым стандартом» в диагностике ИБС, далеко не безопасна и имеет около 0,4% летальных осложнений.

Ежегодно в США из 3,5 млн. пациентов, которым была выполнена КАГ, 530 тысяч обследуемых без клинических проявлений ИБС не нуждались в ее проведении (Picano E. 2007). Таким образом, стресс-эхоКГ должна обладать высокой чувствительностью и специфичностью для исключения ложноположительных и ложноотрицательных результатов диагностики ИБС. Различные варианты стресс-эхоКГ с физической нагрузкой (тредмил-тест, велоэргометрия сидя и лежа) с чреспищеводной электростимуляцией предсердий, с фармакологическим агентами (дипиридамол, добутамин) имеют разную диагностическую ценность. Так, чувствительность стресс-эхоКГ с физической нагрузкой составляет 91 % (Рыбакова М.К., Алехин М.Н., Митьков В.В. 2008). Это достоверно выше, чем при фармакологических пробах.

Однако существует группа больных, которые не способны выполнить именно этот вид исследования. Данному контингенту показано проведение нагрузочной эхоКГ с фармакологическими пробами (дипиридамол, добутамин).

Чувствительность стандартных проб (добутамин с атропином, дипиридамол с атропином) относительно низка и составляет около 80 % [3, 8, 9].

Более того, атропин противопоказан больным с аденомой простаты, глаукомой и неэффективен у больных с синдромом слабости синусового узла, часто встречающегося у больных с поражением ПКА.

Примерно в 20% случаев, особенно у больных с СССУ, введение атропина на фоне высокой скорости введения добутамина (40мкг/кг/мин) не приводит к существенному повышению ЧСС (больше 130 уд/мин). В этой группе снижена чувствительность добутамин-атропинового теста.

ЧПЭСП обладает приблизительно одинаковой чувствительностью и

специфичностью (около 80%) и, как и фармакологические пробы, с успехом может применяться в группе больных, не способных выполнить физическую нагрузку. Однако, у ряда больных развивается функциональная атриовентрикулярная блокада 2-й степени, рефрактерная к введению атропина, в связи с чем тест не может быть доведен до диагностических критериев. Надо отметить, что проба часто тяжело переносится пациентами из-за достаточно выраженного болевого синдрома. Более того, больной вправе отказаться от того или иного варианта предлагаемого ему проведения стресс-эхоКГ. Учитывая механизм действия добутамина (стимуляция β-адренорецепторов, приводящая к увеличению потребности миокарда в кислороде) и дипиридамола, при введении которого отмечается опосредованное увеличение концентрации мощного вазодилататора аденозина, приводящего к появлению синдрома «межкоронарного обкрадывания», целесообразна их комбинация в качестве стресс-агентов при проведении нагрузочной эхоКГ. Ожидается увеличение диагностической ценности стресс-эхоКГ при применении стресс-агентов с различным механизмом провокации ишемии миокарда.

Цель исследования

Изучить роль и возможности комбинированной стресс-допплерэхокардиографии с дипиридамолом и добутамином в диагностике ишемической болезни сердца.

Задачи исследования

1. Проанализировать новые методические подходы и изучить основные этапы клинико – лучевого исследования при ИБС.
2. Оптимизировать протокол стресс-допплерэхокардиографии с дипиридамолом в высокой дозе и добутамином при скорости введения 20 мкг/кг/мин в различных группах пациентов при диагностике ИБС.
3. Определить нормативные показатели максимальной сегментарной систолической скорости в покое и на каждом из этапов

стресс-допплерэхокардиографии с дипиридамолом в высокой дозе и добутамином.

4. Сравнить данные стресс-ДэхоКГ в протоколе дипиридамол/добутамин в разных клинических группах пациентов при диагностике ИБС.

5. Выполнить анализ осложнений при проведении стресс-ДэхоКГ в протоколе дипиридамол/добутамин.

6. Уточнить и дополнить алгоритм комплексного лучевого обследования больных ИБС.

7. Показать значение стресс-ДэхоКГ с дипиридамолом и добутамином для кардиологии, функциональной диагностики, лучевой диагностики и медико-социальной реабилитации.

Научная новизна исследования

Работа является обобщающим трудом, посвященным целенаправленному изучению стресс-допплерэхокардиографии в диагностике ишемической болезни сердца.

Впервые использован оригинальный протокол комбинации дипиридамола и добутамина проведении стресс-эхоКГ.

Впервые проведено исследование диагностической ценности тканевой допплерографии при стресс-ДэхоКГ с дипиридамолом в диагностике ИБС.

Впервые проведено исследование диагностической ценности тканевой допплерографии при стресс-ДэхоКГ с дипиридамолом и добутамином в диагностике ИБС.

Впервые проведен сравнительный анализ стресс-ДэхоКГ с дипиридамолом и добутамином с аналогичным исследованием с дипиридамолом в качестве моно-агента.

Усовершенствована методика проведения стресс-ДэхоКГ при ИБС в различных клинических группах пациентов.

Уточнен алгоритм лучевого обследования при подозрении на ИБС в различных клинических группах пациентов.

Практическая значимость работы

Практическая значимость заключается в разработке новой высокоточной, чувствительной и специфичной методики стресс-допплерэхокардиографии при применении высокой дозы дипиридамола и добутамина.

Доказана целесообразность выполнения тканевой допплерографии при стресс-ДэхоКГ с дипиридамолом и добутамином для увеличения чувствительности теста.

Показана необходимость проведения метода стресс-допплерэхокардиографии с дипиридамолом и добутамином перед выполнением КАГ.

Основные положения диссертации, выносимые на защиту

1. Необходимость более широкого использования стресс-ДэхоКГ с комбинацией дипиридамола в высокой дозе и добутамина в качестве стресс-агентов у пациентов при диагностике ИБС.

2. Эффективность применения комбинации критериев оценки стресс-ДэхоКГ пробы: нарушения локальной сократимости и прироста сегментарной максимальной систолической скорости.

2. Целесообразность применения методики комбинированной стресс-ДэхоКГ с дипиридамолом в высокой дозе и добутамином на ранних стадиях ИБС с целью профилактики ее осложнений, своевременного проведения ангиохирургического лечения и оценки его эффективности.

3. Усовершенствование алгоритма лучевого исследования при ИБС.

Личное участие соискателя в разработке проблемы

Автором лично были обследованы все 120 пациентов с подозрением на ИБС. В процессе сбора материала для диссертационного исследования использовались современные высокотехнологичные диагностические методы: коронарная ангиография, ультразвуковое исследование. Проводилось описание и анализ результатов лучевых исследований. На основе принципов доказательной медицины достоверно определены

диагностические возможности комбинированных методов стресс-эхоКГ в ранней лучевой диагностике ишемической болезни сердца.

Авторский вклад в написании диссертационной работы составляет 70%.

Внедрение результатов исследования

Результаты исследования используются в Главном клиническом госпитале МВД России, Центральной поликлинике № 1 МВД России, в ФГУ «КБ №1» УД Президента РФ, в ГКБ № 70 г. Москвы, а также в учебном процессе кафедры лучевой диагностики Московского государственного медико-стоматологического университета.

Апробация работы

Основные положения работы доложены на научно-практических конференциях и съездах: «Диагностика и лечение нарушений регуляции сердечнососудистой системы» - (Москва, 2010), 2 съезд УЗД ЦФО (Ярославль 2011), Невский радиологический форум 2011 - (СПб 2011), «Радиология 2011» - (Москва 2011), VI съезд Российской ассоциации специалистов ультразвуковой диагностики – (Москва 2011). Работа апробирована на совместном заседании кафедры лучевой диагностики и функциональной диагностики Московского медико-стоматологического университета.

Публикации по теме диссертации

По теме диссертации опубликованы 11 печатных работ, в том числе 5 в журналах, рецензированных и рекомендованных ВАК Минобрнауки РФ.

Объем и структура работы

Диссертация изложена на 137 страницах машинописного текста и состоит из введения, трех глав собственных исследований, заключения, выводов, практических рекомендаций и списка литературы (131 источник, в том числе 114 - иностранных). Работа иллюстрирована 41 таблицей и 35 рисунками.

Глава I. СОВРЕМЕННОЕ СОСТОЯНИЕ ВОПРОСА О ДИАГНОСТИКЕ ИШЕМИЧЕСКОЙ БОЛЕЗНИ СЕРДЦА (ОБЗОР ЛИТЕРАТУРЫ).

1.1. Эпидемиология и факторы риска развития ишемической болезни сердца.

Начало XXI века ознаменовалось широким внедрением интервенционных методов обследования и лечения сердечнососудистых заболеваний. Однако, несмотря на применение «высоких технологий», новых лекарственных средств, сердечнососудистые заболевания сохраняют статус важной проблемы для современного практического здравоохранения. Актуальность проблем, связанных с данной группой заболеваний, определяется их ролью в инвалидизации и смертности наиболее трудоспособной части населения. Так, например, по данным Европейского кардиологического общества и Госкомстата РФ смертность от ИБС в России является максимальной в Европе (в среднем 431,5 человека на 100 тыс. в год) [6,72, 110]. За последние 35 лет доля ИБС в структуре смертности населения России практически не изменилась, составляя в разные периоды свыше 50% всех случаев смерти [2,6,11,12]. Колебание коэффициентов смертности от ИБС (на 100000 населения в год) в период с 1989 по 2009 гг. было однонаправленным как у мужчин, так и у женщин в возрастной группе от 45-75 лет. В указанной возрастной группе коэффициенты смертности от ИБС повысились у мужчин с 499 до 1147, у женщин с 237 до 402. Отмечается рост коэффициента смертности от ИБС в группе мужчин от 35 до 45 лет - наиболее трудоспособной части населения [12].

Основной причиной развития ИБС является атеросклеротическое поражение коронарных артерий.

Из выявленных к настоящему времени 44 факторов риска развития ИБС наибольшее значение имеют артериальная гипертония, сахарный диабет, нарушение липидного обмена, курение, избыточная масса тела, низкий уровень физической активности [2, 12, 14, 72].

Результаты 15-ти летнего проспективного наблюдения за мужской и женской популяцией Москвы и Санкт-Петербурга, полученные в рамках липидных исследовательских клиник, показали, что атрибутивный риск повышенного АД для смертности от ИБС очень высок [1, 2, 3, 12]. Для мужчин атрибутивный риск систолического АД составляет 41%, диастолического АД – 36%, для женщин - 34% и 39% соответственно. Курение всегда имело большую распространенность в России. Его атрибутивный риск составляет 41% для смерти от ИБС как у мужчин, так и у женщин [2, 6]. Известно, что сочетание 2-х и более основных факторов значительно увеличивает риск развития и смертность от ИБС [2, 3, 12,].

Нарушения липидного обмена, выявленные в ходе 15-ти летнего наблюдения, приводят к развитию атеросклероза независимо от возраста и пола пациентов [2, 12, 13].

Распространенность ИБС неравномерна на территории России, как по признаку урбанизации, так и по этническому признаку. Так, население больших городов (свыше 1000000 чел.) достоверно чаще страдает ИБС, чем население малых городов, поселков, деревень. А распространенность ИБС в Ямало-Ненецком автономном округе достоверно ниже аналогичных показателей в европейской части России. Данные различия обусловлены как этническими особенностями питания основной части населения, так и наличием или отсутствием комбинации различных факторов риска развития ИБС, включая стресс, гиподинамию, депрессию и др.

Роль различных методов исследования в диагностике ишемической болезни сердца.

Электрокардиография (ЭКГ). Изменения ЭКГ при ИБС хорошо изучены. Ишемия миокарда вызывает, прежде всего, нарушение процессов реполяризации, проявляющихся деформацией конечной части желудочкового комплекса – (депрессия или подъем) сегмента ST, появление отрицательного или высокого положительного равнобедренного зубца T [1, 2, 3, 7, 9]. Эти признаки ЭКГ в покое не специфичны для ИБС [1, 2, 3, 7, 9, 39,

69, 110]. Они могут наблюдаться не только при ишемии миокарда, но и при поражении миокарда другого генеза: интоксикации, воздействии некоторых лекарственных препаратов, воспалительных, дистрофических и обменных нарушениях, патологии центральной нервной системы [2, 3, 7, 9, 40, 68,118, 131]. Для дифференциальной диагностики изменений ST-T на ЭКГ покоя предложены фармакологические пробы с нитроглицерином, обзиданом, калия хлоридом [1, 2, 12, 15]. Результаты их применения дают лишь ориентировочное представление о наличии или отсутствии ИБС [2, 15].

Повреждения комплекса QRS относятся к появлению вектора некроза при инфаркте миокарда и не могут рассматриваться в качестве критерия диагностики впервые выявленной ИБС.

ЭКГ пробы с физической нагрузкой остаются наиболее распространенными в диагностике ИБС [2, 23, 25, 29, 40]. Это обусловлено их относительно невысокой стоимостью и доступностью оборудования. Основным маркером ишемии при стресс-ЭКГ пробах является депрессия сегмента ST. Однако, существует целая группа больных, у которых имеются трудности интерпретации ЭКГ во время проб с физической нагрузкой [2, 13, 70]. Это пациенты, постоянно принимающие медикаментозную терапию, которую невозможно отменить перед исследованием: производные дигиталиса, диуретики, антидепрессанты и антиаритмические препараты [2, 13, 32, 40, 57, 100]; больные с нарушением процессов реполяризации на ЭКГ в покое: блокада левой ножки пучка Гиса, гипертрофия миокарда левого желудочка, синдром WPW и др. [2, 13, 101, 114, 119, 125], с пороками сердца [2, 13, 39, 44], женщины [13, 70, 89]. Дополнительные трудности диагностики ИБС создают имплантированный кардиовертер-дефибриллятор, искусственный водитель ритма, сочетанная патология (аневризма аорты) [2, 13, 44, 58, 60]. ЭКГ-стресс-тесты малоинформативны у пациентов, перенесших операции пересадки сердца, аортокоронарного шунтирования и БАП [2, 7, 46, 59, 77, 83].

Невысокая чувствительность и специфичность стресс-ЭКГ-проб,

соответственно 45 и 50%, невозможность доведения их до диагностических критериев у детренированных пациентов, больных ИБС в сочетании с артериальной гипертонией привели к поиску новых решений в диагностике ИБС [2, 13, 100, 101]. В связи с этим в последнее время предложены другие методы выявления ишемии во время проб с физической нагрузкой [2, 13, 73, 76, 92, 96, 97, 99, 101, 107].

Эхокардиография – наиболее распространенный метод лучевой диагностики ИБС, используемый в лечебно-профилактических учреждениях здравоохранения России. Диагностическая ценность стандартных методов эхоКГ (трансторакальная эхоКГ, 3D эхокардиография, чреспищеводная эхоКГ, тканевая допплерография, стресс-эхоКГ) в выявлении стенозирующего атеросклероза КА неоднозначна, учитывая различные доступы и методические подходы в диагностике [2, 13, 106].

Трансторакальная эхоКГ в покое дает возможность в *В* и *М* режимах визуализации выявлять нарушения локальной сократимости (гипокинезия, акинезия). Эти эхоКГ – признаки в покое не специфичны для ИБС [2, 13, 101]. Они могут наблюдаться не только при ишемии миокарда в момент исследования, но и при поражениях миокарда другого генеза – воспалительных, дистрофических и обменных заболеваниях [2, 13, 101, 120]. Для дифференциальной диагностики нарушений локальной сократимости при эхоКГ в покое предложены фармакологические пробы с нитроглицерином [2, 13, 101]. Полное восстановление нарушения локальной сократимости, как правило, свидетельствует об ишемическом поражении сердечной мышцы. Частичное восстановление нарушения локальной сократимости при отсутствии клинико-анамнестических данных за наличие перенесенного или острого инфаркта миокарда, как правило, соответствует проявлению неишемического генеза заболевания миокарда. Трансторакальная визуализация проксимальных отделов ствола ЛКА и ПКА и кровотока в них в режиме цветного допплеровского сканирования из парастернальной позиции по короткой оси на уровне основания сердца дают

лишь ориентировочное представление об их состоянии и не могут служить надежным признаком наличия или отсутствия их поражения. Это же в равной степени относится и к визуализации средних отделов ПНА при сканировании из парастернальной позиции по длинной и короткой осям на уровне сосочковых мышц [13, 101].

Чреспищеводная эхоКГ, так же как и трансторакальная эхоКГ, в покое дает возможность в *В* и *М* режимах визуализации выявлять нарушения локальной сократимости, дифференциальная диагностика которых идентична таковой при трансторакальном исследовании [2, 13, 101]. Метод обладает большей диагностической ценностью, чем трансторакальная эхоКГ за счет применения высокочастотных мультиплановых датчиков 5–7 МГц и сокращения расстояния до исследуемого объекта. Визуализация же 3–4 см проксимальных отделов магистральных коронарных артерий с выявлением атеросклеротических бляшек в серошкальном изображении и определением скоростных показателей кровотока, а также применением цветного допплеровского картирования потоков является надежным методом диагностики стенозирующего атеросклероза проксимальных отделов ПКА, ОА и ПНА. Визуализация средних и дистальных отделов коронарных артерий при чреспищеводной эхоКГ практически невозможна, и, следовательно, представление о наличии или отсутствии у пациента ИБС лишь на основании данного метода весьма затруднительно [2,13, 49, 68, 101].

Внутрисосудистое УЗИ (интракоронарная эхография), проводимое датчиками с частотой 18-23 МГц, позволяет определить морфологию сосудистой стенки, выявить и изучить структуру атеросклеротической бляшки (наличие фиброза, липидных включений, кальциноза бляшки), определить ее стабильность или нестабильность. По своим диагностическим возможностям превышает «золотой стандарт» – КАГ, особенно при концентрических сужениях просвета артерии [13, 14, 26, 68, 76, 104]. Однако этот метод исследования весьма дорогостоящий, учитывая применение одноразовых внутрисосудистых датчиков, и используется в основном для

оценки правильности установки стентов после БАП, изучения состояния коронарных артерий при сомнительных результатах КАГ [26, 43, 44, 56, 65].

Тканевая допплерография – (DTI) метод, основанный на визуализации кинетики миокарда левого желудочка с использованием допплеровских технологий. Тканевая допплерография может быть представлена в различных режимах визуализации и обработки данных. Продольная тканевая допплерография в импульсно-волновом режиме отражает систолические и диастолические показатели сократительной функции левого желудочка. Метод наиболее распространен для диагностики нарушения систолической и диастолической функции миокарда при кардиомиопатиях, ИБС, гипертонической болезни, миокардитах и др., что обусловлено его небольшой стоимостью и распространенностью (включен в базовую комплектацию аппаратов среднего класса), может быть воспроизведен в on-line режиме. Режим strain и strain rate обладает более высокой диагностической ценностью в определении дисфункции миокарда, однако в ряде аппаратов даже premium класса может воспроизводиться в off-line режиме [29, 63, 44, 56, 96, 99, 130]. Различные режимы DTI в обычных условиях плохо воспроизводимы, в связи с чем нет рекомендаций AHA/ACC и ECA по их использованию при стресс-эхоКГ в диагностике ИБС.

Стресс-эхокардиографию (ультразвуковое исследование сердца под нагрузкой) можно рассматривать как метод выбора в оценке локальной сократимости миокарда левого желудочка под воздействием стресс-агентов в диагностике ишемической болезни сердца. По консенсусному соглашению экспертов в области стресс-эхоКГ Европейской ассоциации эхокардиографии от июля 2008 года – стресс-эхоКГ является наилучшим методом диагностики ИБС по соотношению цена/качество, загрязнению окружающей среды, вреда для здоровья пациента и обслуживающего персонала по сравнению с другими методами медицинской визуализации.

В экспериментальных работах на собаках (Gallagher K.P. et al., 1983) показано, что снижение локальной сократимости левого желудочка прямо

связано с нарушением регионального субэндокардиального кровотока, как вследствие развития острого сужения питающей артерии, так и во время ишемии, индуцированной физической нагрузкой. Это легло в основу топической диагностики пораженной артерии при проведении стресс-эхоКГ пробы (рис. 1).

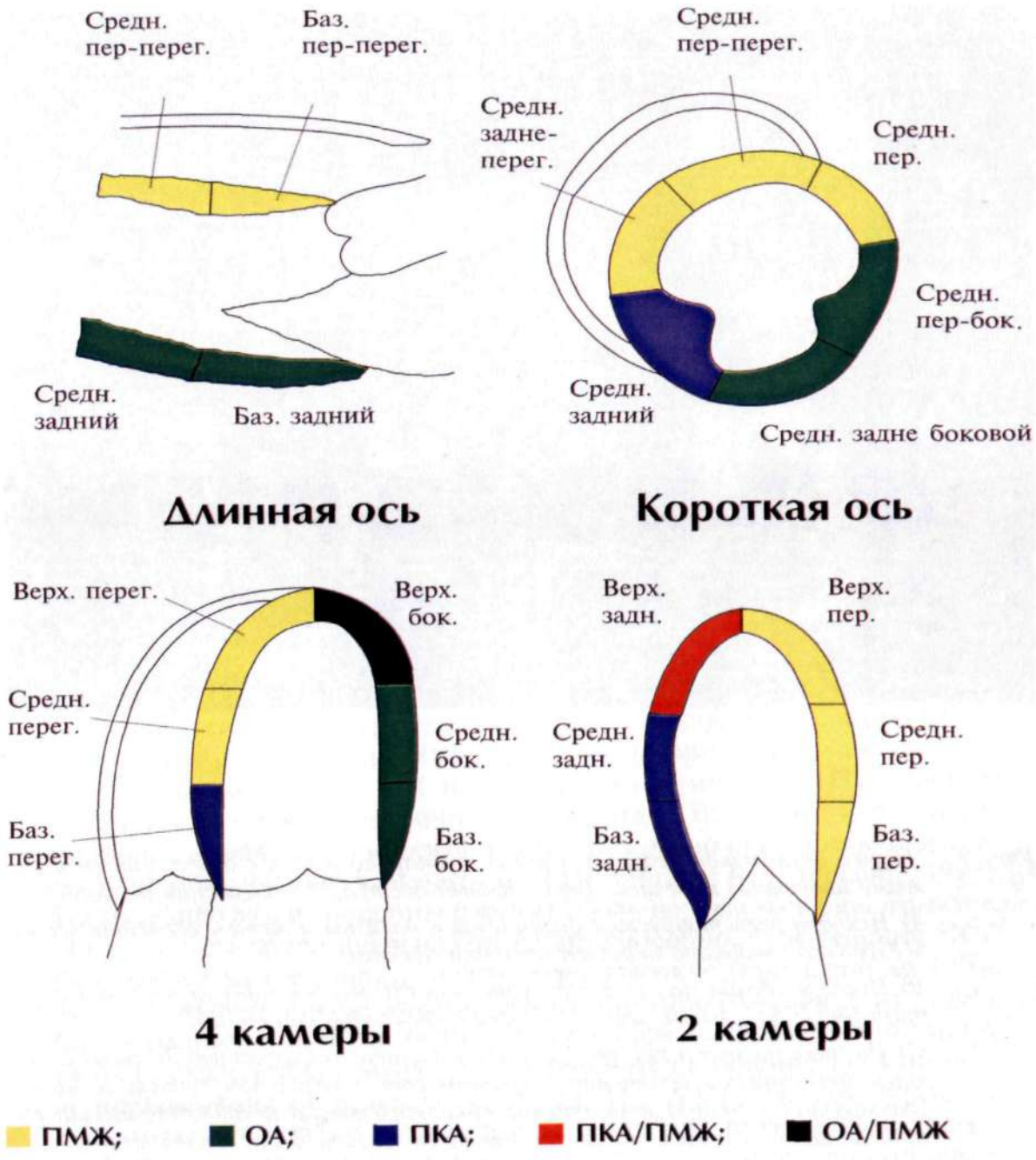

Рис 1. Схема кровоснабжения миокарда с учетом данных ЭхоКГ.

При возникновении ишемии миокарда возникает определенная временная последовательность ее маркеров (так называемый классический ишемический каскад) [96] – рисунок 2.

Рис. 2. Классический ишемический каскад, вызываемый стенозом и/или спазмом коронарной артерии.

В этом ряду нарушения локальной сократимости миокарда предшествуют ишемическим изменениям ЭКГ, нарушениям глобальной сократимости левого желудочка, приступу стенокардии и, следовательно, являются более ранним и чувствительным маркером ишемии [1, 2, 13, 15, 28, 112, 126].

Существующие методы стресс-эхоКГ с физической нагрузкой обладают высокой чувствительностью, но недостаточной специфичностью [2, 3, 15, 101]. Более того, они в ряде случаев ограничены или не могут быть доведены до диагностических критериев: у пациентов с артериальной гипертонией [2,

3, 101], детренированных пациентов, с заболеванием аорты и сосудов нижних конечностей и др. [3, 8, 9, 100, 129, 131]. Это заставило искать новые стресс-агенты для проведения нагрузочной эхокардиографии. Вновь появляющиеся тесты при стресс–исследованиях обязаны отвечать требованиям, предъявляемым к идеальному нагрузочному тесту: быть легко выполнимым, недорогим, воспроизводимым, с небольшим списком противопоказаний и побочных эффектов. При этом увеличение работы сердца должно быть аналогичным физической нагрузке, а диагностическая и прогностическая ценность – сопоставима с существующими вариантами нагрузочных проб или превосходить их. Тест также может быть применим к различным методам выявления ишемии: эхоКГ, перфузионная сцинтиграфия, ПЭТ, МРТ, МДКТ [91].

В зависимости от способа провокации ишемии существуют различные варианты стресс-эхоКГ:

С физической нагрузкой: бегущая дорожка (тредмил–тест); ВЭМ лежа; ВЭМ сидя; с изометрической нагрузкой (ручной кистевой динамометр).

С фармакологическими препаратами: дипиридамол, аденозин, добутамин, арбутамин, эргоновин.

Другие: чреспищеводная электростимуляция предсердий; холодовая проба; проба с гипервентиляцией; психоэмоциональные пробы.

Комбинированные: дипиридамол + стимуляция предсердий; дипиридамол + проба с ручным динамометром; аденозин + проба с ручным динамометром и т.п.

Клиническое значение преходящих нарушений региональной сократимости миокарда левого желудочка особенно возросло в связи с широким внедрением трехмерной эхоКГ [2, 24, 68, 94]. Применение дополнительных допплеровских технологий для улучшения визуализации эндокарда, второй гармоники существенно увеличило чувствительность и специфичность стресс-эхоКГ [2, 29, 63, 44, 56, 96, 99, 130].

Трехмерная эхокардиография (3D эхоКГ) позволяет производить трехмерное призматическое сканирование миокарда и получать изображение всех камер сердца в реальном масштабе времени, оптимизировать глобальную и локальную сократимость левого желудочка, анализировать кровоток по магистральным коронарным артериям. Специальные программы анализа локальной сократимости на различных уровнях сечения левого желудочка от митрального кольца до верхушки значительно улучшают визуализацию сегментов с нарушенной локальной сократимостью, сопоставляя амплитудный временной характер патологии. Это приводит к существенному увеличению диагностической ценности метода [24, 27, 36, 92, 127]. Проведение сканирования во время одного и того же сердечного цикла делает возможным проведение стресс-эхокардиографических исследований у больных с мерцательной аритмией, учитывая различную продолжительность диастолического кровенаполнения левого желудочка во время каждого сердечного цикла. Применение эхоконтрастов как для улучшения визуализации эндокарда, так и выявления перфузионных нарушения ставит этот метод диагностики ИБС в один ряд со стресс-ПЭТ-КТ, стресс-ПЭТ-МРТ [72, 82, 85, 91, 123].

Контрастная миокардиальная перфузионная эхоКГ (КМПЭ) позволяет изучать кровоснабжение миокарда с использованием специализированных эхоконтрастов. Отмечена высокая информативность методики в определении рестенозов после ангиохирургических вмешательств, стратификации риска у больных с острым коронарным синдромом при нормальной ЭКГ и отрицательном тропониновом тесте, оценки состояния ПМЖВ у больных, перенесших задний инфаркт миокарда [23, 44, 82, 85, 107, 113, 114]. Использование методики в протоколе стресс-эхоКГ с дипиридамолом и добутамином и применение 3D – сканирования существенно повышают ее диагностическую ценность и одновременно предоставляют возможность определения коронарного резерва, особенно при использовании протокола чреспищеводной стресс-эхоКГ [22, 72, 79, 85, 91,

106, 113, 115, 116]. По своей чувствительности и специфичности стресс-КМПЭ превосходит стресс-ОФЭКТ и перфузионную сцинтиграфию миокарда, имеет аналогичные показатели со стресс-МРТ и незначительно уступает стресс-ПЭТ-КТ [44, 82, 85, 107, 113, 115, 116]. Все эти методики имеют свои преимущества и ограничения [91].

Лучевая когерентная томография является многообещающей развивающейся технологией, использующей короткое инфракрасное излучение для изучения коронарных артерий в поперечном сечении. Она обладает уникальной разрешающей способностью в визуализации архитектоники коронарных артерий и атеросклеротических бляшек на микроскопическом уровне, вплоть до количественной оценки макрофагов в бляшке. Известно, что процессы воспаления приводят к появлению нестабильных бляшек, обусловливающих появление острого коронарного синдрома. Диагностика наиболее распространенных нестабильных атеросклеротических бляшек – тонкостенных фиброатером является уникальной способностью данной методики. ЛКТ существенно превосходит внутрисосудистый ультразвук и КАГ по своей разрешающей способности. Однако, высокая стоимость, заключающаяся в применении внутрисосудистых датчиков, ограничивает широкое применение данной методики, аналогично внутрисосудистому ультразвуку [104].

Радиологические методы с физической нагрузкой позволяют выявить ишемию миокарда на уровне перфузионных нарушений (перфузионная сцинтиграфия с ^{201}Tl). Равновесная радионуклидная вентрикулография, однофотонная эмиссионная компьютерная томография миокарда с применением ^{99m}Tc эритроцитов или меченного ^{99m}Tc альбумина выявляют нарушения локальной сократимости миокарда [2, 22, 35, 40]. Данные методики лишены недостатка трансторакальной стресс-эхокардиографии (адекватность акустической визуализации). При применении их с фармакологическими пробами (дипиридамол + атропин, добутамин + атропин) многими авторами отмечена их достаточно высокая

чувствительность и специфичность, сравнимая с результатами стресс-эхокардиографии с аналогичными стресс агентами [2,22,35,40,43]. Однако, эти методы не лишены недостатков: ограничено пространственное разрешение, небольшая чувствительность при выявлении нарушений локальной сократимости в нижнезадних сегментах, а также передних и переднеперегородочных сегментах левого желудочка при равновесной радионуклидной вентрикулографии [2, 40, 64, 72, 89]. Это также относится и к перфузионной сцинтиграфии, синхронизированной с ЭКГ, с Tl^{201} при блокаде левой ножки пучка Гиса [2, 40, 89, 108, 125]. ОФЭКТ с Tc^{99m} и фармакологическими стресс-агентами используется для выявления жизнеспособного миокарда [2, 40, 64, 72, 130]. Эта же методика с успехом применяется для выявления поражения коронарных артерий у больных с пересадкой сердца [103].

Электронно-лучевая томография (ЭЛТ) с применением контрастного вещества. Этот метод позволяет исследовать проксимальные участки коронарных артерий на протяжении 5–6 см на наличие стеноза более 50% или окклюзии, миокардиальный кровоток, коронарный кальциноз и коронарный атеросклероз [32, 40]. Увеличивающийся кальциноз коронарных артерий (коронарно-кальциевый индекс) ведет к возрастанию возможности появления стенозов коронарных артерий более 50%. Оценка миокардиального кровотока по данным ЭЛТ затруднена из-за ее низкой чувствительности даже при использовании теста с нагрузкой, однако выпуск этих приборов прекращен [65, 75, 91].

Спиральная компьютерная томография с использованием прикладной программы Cardiac Scoring и определением кальциевого индекса (КИ) по методу Агатсона дает представление о степени выраженности кальциноза коронарных артерий. При этом коронарные артерии хорошо определяются на фоне жировой клетчатки, а кальцинаты выглядят гиперденсивными включениями по отношению к плотности крови. Однако, не было выявлено тесной корреляции между степенью коронарного

кальциноза по данным СКТ и результатами КАГ, в связи с чем методика применяется в качестве скрининга ИБС [2, 91].

Мультиспиральная компьютерной томографии (МСКТ)

Последние 20 лет ознаменовались быстрым развитием рентгеновской компьютерной томографии от спиральной до 4→8→16→32→64→132→250 МСКТ. И если ранее по данным МСКТ удалось обследовать проксимальные и средние сегменты коронарных артерий у 83% пациентов [14, 17, 32, 66, 105], то в настоящее время с совершенствованием программного и аппаратного обеспечения возможности МСКТ в диагностике ИБС значительно расширились [26, 32, 38, 40, 72, 87, 91]. Выявлено успешное применение неинвазивной КТ–ангиографии в стратификации риска внезапной смерти у больных ИБС, визуализации расширения коронарных артерий, их аномального отхождения, функционирования шунтов после оперативного лечения ИБС [35, 41, 43, 68, 83, 98, 107, 128]. Совершенствование методики МСКТ позволило определить морфологию бляшек [26, 37, 54]. В настоящее время применение стресс-агентов вывело МСКТ на первое место в определении внутрисердечной гемодинамики и локальной сократимости левого желудочка [40, 50, 62, 102]. Применение методики в сочетании с ПЭТ в аппаратах нового поколения ПЭТ-КТ существенно улучшило диагностическую ценность ПЭТ за счет добавления информации об анатомии коронарных артерий и функции левого желудочка. В настоящее время 64-МДКТ является методом выбора в диагностике ИБС [2, 14], однако ее достаточно высокая себестоимость, ограничение по ЧСС, высокая лучевая нагрузка и отсутствие широкого распространения аппаратов данного класса в России ограничивает применение данной методики.

Магниторезонансная томография (МРТ) с навигатором в диагностике ишемической болезни сердца, так же как и МСКТ, совершила огромный скачок в диагностике ИБС за последние 20 лет. И если раньше чувствительность и специфичность МРТ в диагностике поражения коронарных артерий составляла 63 и 94% соответственно [2, 17], то по

состоянию на 2011 г. чувствительность методики существенно возросла до 98% [72]. Применение 3 тесла МРТ, 3D – реконструкции, стресс-агентов (дипиридамол, добутамин) позволило с высокой точностью проводить диагностику поражения коронарных артерий как при ИБС, так и при синдроме Кавасаки [32, 35, 40, 43, 57, 61, 84, 118]. Отмечена высокая диагностическая ценность методики в определении нестабильности атеросклеротических бляшек, аномальном отхождении коронарных артерий, перфузионных дефектов и коронарного резерва, жизнеспособности миокарда, определении общей и локальной сократимости левого желудочка [61, 68, 91, 103, 124]. Аналогично МСКТ, 3 тесла МРТ с применением 3D – технологий и стресс–агентов, может являться методом выбора в диагностике ИБС, однако по тем же причинам ее применение ограничено [51,57].

Позитронно-эмиссионная томография (ПЭТ) является точным методом оценки перфузионных нарушений и метаболизма миокарда для выявления ишемической болезни сердца. По сравнению с ОФЭКТ ПЭТ обладает большей разрешающей способностью и позволяет провести количественную оценку многих физиологических параметров. Наиболее часто применяемыми позитронными носителями являются N-13 аммиак и Rb-82 хлорид при выявлении перфузионных нарушений миокарда, а ФДГ для оценки метаболизма глюкозы в миокарде. Так, ФДГ используется в определении утилизации глюкозы ишемизированным миокардом с подавлением митохондриальной β оксидации жирных кислот [2, 10, 32, 34, 35].

M.J. Chandarana et al. (2010) показали, что введение инсулина натощак снижает экстракцию миокардом свободных жирных кислот и увеличивает потребление ФДГ и глюкозы. Нагрузка глюкозой или внутривенное введение калий-глюкозо-инсулиновой смеси используется для усиления накопления ФДГ в миокарде. F. Cademartiri et al. (2007) доказали, что качество изображений, полученных после введения инсулина пациентам, не страдающим сахарным диабетом, превосходит таковое после нагрузки

глюкозой. Аналогичные данные получены и у лиц, страдающих инсулиннезависимым диабетом. Увеличенное накопление ФДГ наблюдается в ишемизированном миокарде, в то время как его значительное снижение или отсутствие является маркером рубцовых изменений [10, 35]. Нагрузка на велоэргометре или тредмиле, применение фармакологических агентов (дипиридамола, аденозина, добутамина, арбутамина) или ЧПЭСП вызывает значительное усиление метаболизма миокарда. Эти методы используются при проведении ПЭТ для увеличения чувствительности перфузионных изображений сердца [72]. В классическом ишемическом каскаде метаболические и перфузионные нарушения являются наиболее ранними при возникновении ишемии миокарда [95]. Так, чувствительность и специфичность нагрузочных ПЭТ составляет соответственно 96 и 98% в диагностике ИБС [91]. ПЭТ с ФДГ, выявляющая жизнеспособный гибернирующий миокард, является стандартом в прогнозе восстановления региональной и общей сократимости левого желудочка после проведения реваскуляризации [32]. Точная идентификация группы пациентов с гибернирующим миокардом позволяет у ряда больных избежать проведения кардиохирургических операций и дополнительной смертности при их выполнении [34].

Другими, реже применяемыми возможностями ПЭТ в кардиологии являются изучение потребления миокардом кислорода и метаболизм жирных кислот [72].

ПЭТ и стресс-ПЭТ являются высокоинформативными неинвазивными методами диагностики ИБС, однако, они не дают визуализации коронарных артерий и ограничены в применении у больных сахарным диабетом 1-го типа. С целью повышения информативности радиологических методов исследования, отражающих метаболические и перфузионные нарушения миокарда, и компьютерной томографии, отражающей анатомические и структурные изменения сердца и коронарных сосудов, предпринимались попытки компьютерного наложения одних результатов исследования на

другие. В целом, они были небезуспешны и привели к созданию гибридных ПЭТ-КТ томографов.

Позитронно-эмиссионная томография / компьютерная томография (ПЭТ-КТ). Методика представляет собой объединение ПЭТ и МСКТ на современных гибридных компьютерных томографах. За счет добавления информации об анатомии коронарных артерий и левого желудочка существенно повышается диагностическая ценность методики ПЭТ. Применение при этом стресс-агента с последовательным анализом данных ПЭТ-КТ покоя и стресса дает ценную информацию, как о состоянии коронарных артерий, так и о перфузии миокарда, что ставит методику на первое место в неинвазивной диагностике ИБС [34, 40, 53, 55, 56, 109].

Тем не менее, «золотым стандартом» в диагностике ИБС для кардиохирургов, по-прежнему, остается КАГ [2, 61, 101]. Особенно значение ее возросло с развитием интервенционных методов лечения ИБС. Чувствительность и специфичность остальных методов обследования рассчитывается по отношению к данным коронарографии. Таким образом, лучевые методы исследования занимают ведущее место в неинвазивной диагностике заболеваний сердечнососудистой системы.

Стресс-эхокардиография с добутамином в диагностике ишемической болезни сердца

Среди других фармакологических стресс-агентов, применяемых в качестве альтернативы пробам с физической нагрузкой, широкое распространение получил добутамин [2, 3, 13, 19]. Это связано с его безопасностью [2, 3, 101], относительно низкой стоимостью [3], коротким периодом полувыведения и выраженным фармакологическим эффектом, наличием специфического антидота (β-адреноблокаторы) [3, 101]. Добутамин впервые был применен в качестве стресс-агента для диагностики ИБС при проведении стресс-эхоКГ в высокой дозе самостоятельно и в сочетании с атропином [2, 3, 24, 40, 101, 108]. Предложен более агрессивный протокол, предполагающий одновременное внутривенное введение добутамина и

дипиридамола [97], однако он весьма обременителен для пациента и не нашел широкого применения, о чем свидетельствует лишь одна публикация по данной теме.

Пробы с добутамином применяются в клинической практике не только для выявления и оценки поражения коронарного русла [2, 3, 32, 40, 43, 44, 49, 60, 85, 89], но и с прогностической целью для выявления пациентов с высоким риском развития осложнений, после перенесенного инфаркта миокарда [42, 90, 91, 92, 96, 101].

Для увеличения прогностической ценности стресс-эхоКГ с добутамином у пациентов с перенесенным инфарктом миокарда дополнительно исследовались объем левого предсердия и уровень интерлейкина-6, в результате чего было показано, что увеличение объема левого предсердия и повышение уровня интерлейкина-6 являются неблагоприятными предикторами «больших осложнений» [82, 99].

Стресс-эхоКГ с добутамином активно используется после проведения оперативных вмешательств на коронарных сосудах [17, 52, 67, 79, 85, 96, 98, 103, 108,] с целью оценки результатов ангиохирургического лечения ишемической болезни сердца, в том числе выявления возможной погрешности стояния стента и нарушения его проходимости, а также наличия дистальных периферических стенозов.

Низкие дозы добутамина активно применяются для выявления жизнеспособного миокарда у пациентов с обширными рубцовыми изменениями и аневризмами левого желудочка [3, 25, 29, 33, 41, 63, 101, 103].

Тест широко распространен для оценки функционального состояния больных перед оперативным экстракардиальным вмешательством [18, 94, 101], а также для выявления поражения коронарных сосудов у пациентов с двумя и более факторами риска развития ИБС [3, 42, 101, 114, 127].

Добутаминовая проба в стресс-эхоКГ применяется для оценки функционального состояния при некоронарогенных поражениях миокарда [3, 69, 101, 125, 131], при пересадке сердца [59,101], исследовании функции

протезированных клапанов и степени выраженности аортальных и субаортальных стенозов [39,101].

Стресс-тест с добутамином в малых дозах применяется при дифференциальной диагностике синдрома Takotsubo, однако, в больших дозах сам может вызвать «баллонирование» верхушки сердца [117, 120].

Проба с добутамином находит все большее применение при определении целесообразности проведения ресинхронизирующей терапии, даже при наличии стандартных клинических показаний [45, 101,119].

Добутамин, являясь синтетическим катехоламином, воздействует преимущественно на β_1 - адренергические рецепторы миокарда, вызывая увеличение ЧСС, усиление атриовентрикулярного проведения, сократимости миокарда. Этим объясняются положительные инотропный и хронотропный эффекты, определяющие увеличение потребности миокарда в кислороде. Другим механизмом провокации ишемии является эффект «межкоронарного обкрадывания» за счет стимуляции добутамином β_2 – рецепторов непораженных коронарных артериол, что приводит к увеличению кровотока в зонах миокарда, снабжаемых из непораженных артерий. В результате происходит падение перфузионного давления ниже участка стеноза субэпикардиально расположенных коронарных артерий [3, 101] .

В ряде случаев добутамин может вызывать спазм эпикардиальных коронарных артерий за счет α – адренергической стимуляции гладкомышечных клеток, находящихся в них [21, 101].

Влияние на системное артериальное давление неоднозначно при применении добутамина. С одной стороны, α – адренергическая активность может вызвать системную вазоконстрикцию, приводящую к повышению АД, с другой стороны, стимуляция β_2 - адренорецепторов сосудистой стенки артерий приводит к снижению периферического сопротивления и падению АД [3, 101]. В ряде случаев описана резкая брадикардия в ответ на введение добутамина, по-видимому, как чрезмерный ответ парасимпатической нервной системы на симпатическую стимуляцию добутамином [19,121].

Попытка снижения вазодепрессорного эффекта добутамина увеличением скорости и объема физиологического раствора не привела к желаемому результату [75, 80].

Отмечены выраженный аритмогенный эффект препарата с возникновением жизнеопасных нарушений ритма: стойкой желудочковой тахикардии, желудочковой тахикардии по типу «пируэт», фибрилляции желудочков [122].

В некоторых случаях проведения стресс-эхоКГ с добутамином и атропином отмечена выраженная митральная регургитация с развитием отека легких у пациента с обструкцией выходного отдела левого желудочка, развитие инфаркта миокарда у пациента без поражения коронарных артерий, полную атриовентрикулярную блокаду, синдром преходящей полной амнезии [64, 77, 121].

По информативности исследование с добутамином занимает промежуточное значение среди других вариантов стресс-эхоКГ (табл. 1).

Таблица 1

Информативность стресс-эхоКГ с добутамином и атропином

Автор	Стресс агент	Чувствительность	Специфичность
Geleijnse M.L. (2009)	Добутамин	82%	77%
Ботвина Ю.В. (2007)	Добутамин	81%	79%
Yanik A. (2010)	Добутамин	78%	79%
Ahmad M. (2011)	Добутамин	79%	80%

Стресс-эхокардиография с дипиридамолом в диагностике ишемической болезни сердца

Среди фармакологических стресс-агентов, применяемых в качестве альтернативы пробам с физической нагрузкой, дипиридамол наиболее распространен [2, 3, 52]. Это связано с его безопасностью [3, 18, 91, 101],

относительно низкой стоимостью [3, 101], широкой доступностью и выраженным фармакологическим эффектом [3, 9, 20, 23]. Дипиридамол впервые с диагностической целью был применен в качестве стресс-агента при электрокардиографической пробе в 1976 г. Tauchert M. et al. [101]. Позднее дипиридамол широко стал использоваться под контролем радионуклидных методов исследования перфузии миокарда. В последнее время при проведении стресс-эхоКГ с дипиридамолом широко применяется введение дипиридамола в высокой дозе, а также совместно с атропином [3, 9, 13, 88, 89]. Предложены более агрессивные протоколы, сочетающие введение дипиридамола с чреспищеводной электростимуляцией предсердий, с физической нагрузкой, с дополнением дипиридамолового теста введением добутамина [97, 101].

Пробы с дипиридамолом применяются в клинической практике не только для выявления и оценки поражения коронарного русла [3, 13, 20, 88, 89, 101], но и с прогностической целью для выявления пациентов с высоким риском развития осложнений, после перенесенного инфаркта миокарда [3, 28, 33, 40, 101, 114, 115]. Стресс-эхоКГ с дипиридамолом активно используется после проведения оперативных вмешательств на коронарных сосудах [43, 44, 83, 101].

Тест широко распространен для оценки функционального состояния больных перед оперативным экстракардиальным вмешательством [3, 101], а также для выявления поражения коронарных сосудов у пациентов с двумя и более факторами риска развития ИБС [28, 31, 47, 79, 101, 114].

Дипиридамоловая проба в стресс-эхоКГ применяется для оценки функционального состояния некоронарогенных поражений миокарда [3, 101, 129], при пересадке сердца [101], исследовании функции клапанных протезов [3, 91, 101], а также для выявления толерантности к нитратам у больных ИБС [101].

Низкие дозы дипиридамола стали применять и для выявления жизнеспособного миокарда как самостоятельно, так и в сочетании с низкими дозами добутамина [20, 101, 103].

Дипиридамол вызывает коронарную вазодилатацию опосредованно вследствие блокирующего действия на фермент аденозиндезаминазу, разрушающую мощный метаболический вазодилататор аденозин, и препятствует обратному захвату его клетками, повышая тем самым концентрацию аденозина в интерстиции. Аденозин связывается с рецепторами А1 и А2 и индуцирует мышечную релаксацию как за счет медленного кальциевого тока, так и за счет активации аденилатциклазы в гладкомышечных волокнах через А2 – рецепторы [101] на уровне артериолярного сфинктера. Этим самым достигается эффект «межкоронарного обкрадывания». Мощный вазодилататор дипиридамол влияет на непораженные атеросклерозом участки коронарных артерий, что приводит к увеличению кровотока в зонах миокарда, снабжаемых из непораженных артерий. В результате происходит падение перфузионного давления ниже участка стеноза субэпикардиально расположенных коронарных артерий (горизонтальное обкрадывание) и уменьшение кровотока в субэндокардиальных слоях миокарда, кровоснабжаемых пораженной коронарной артерией (вертикальное обкрадывание). В патогенезе развивающейся под действием дипиридамола ишемии, наряду с феноменом «межкоронарного обкрадывания», имеет место и увеличение потребности миокарда в кислороде (Ботвина Ю.В., Шитов В.Н., Саидова М.А. 2007). Индуцированное снижение перфузии миокарда может клинически проявляться приступом стенокардии, появлением нарушения локальной сократимости, «ишемическими изменениями ЭКГ» [13, 15].

На фоне введения дипиридамола отмечаются следующие гемодинамические эффекты: увеличение числа сердечных сокращений, снижение артериального давления в аорте, повышение давления в легочных артериях, увеличение ударного и минутного объемов и соответствующих

индексов, уменьшение общего периферического сопротивления [13, 101]. Имеет место также умеренно выраженный инотропный эффект дипиридамола [101]. В экспериментальных условиях дипиридамол в высоких дозах вызывает эффект, аналогичный добутамину в высоких дозах и максимальной физической нагрузке (Picano E, 2007).

При сравнительной оценке стресс-эхоКГ с дипиридамолом, добутамином и тестом с физической нагрузкой отмечена более низкая чувствительность первого по сравнению с остальными, особенно при однососудистом поражении, но неизменно высокая (96–100%) специфичность (табл. 2).

Таблица 2

Информативность различных видов стресс-ЭхоКГ при однососудистом поражении коронарных артерий.

Автор	Стресс-агент	Чувствительность	Специфичность
Dawsn D. (2009)	Дипиридамол	64%	97%
Picano E. (2007)	Дипиридамол	72%	100%
Cortigiani L. (2007)	Дипиридамол	71%	100%
Yanik A. (2010)	Добутамин	78%	79%
Peterio G. (2010)	ВЭМ	91%	78%
Mastouri R. (2010)	Тредмил	97%	64%

При многососудистом поражении чувствительность пробы существенно увеличивается и сопоставима с аналогичными при добутаминовом тесте и пробе с физической нагрузкой, а применение 3D технологий и контрастной гармоники повышает чувствительность дипиридамолового теста до 94% [88].

Комбинированная стресс-эхокардиография в диагностике ИБС

Методом выбора неинвазивной диагностики ИБС по соотношению цена/качество в настоящее время остается стресс-эхоКГ [126].

Применение моно-агентов для стресс-теста (физической нагрузки,

фармакологического теста, чреспищеводной стимуляции предсердий) приводит к потере либо в специфичности пробы (велоэргометрия, тредмил-тест, добутаминовая и арбутаминовая пробы), либо в чувствительности (дипиридамол, чреспищеводная электрическая стимуляция предсердий) [2, 3, 91, 101].

Очевидно, что чувствительность стресс–эхоКГ с физической нагрузкой составляет 91% - 97% [91, 100]. Это достоверно выше, чем при фармакологических пробах.

Тем не менее, существует группа больных, которые не способны выполнить именно этот вид исследования. Таким образом, данному контингенту показано проведение эхоКГ с фармакологическими пробами (дипиридамол, добутамин). В свою очередь, проба с добутамином более точно воспроизводит физическую нагрузку, чем дипиридамол, и введение добутамина можно проводить ступенчато по аналогии с пробой с физической нагрузкой.

Попытка увеличения точности, чувствительности и специфичности фармакологических проб за счет добавления к стандартному протоколу атропина привела лишь к незначительному изменению этих показателей [13, 23, 31, 101]. Ряду больных введение атропина противопоказано (при глаукоме, аденоме простаты и др.). У больных ИБС с синдромом слабости синусового узла введение атропина вообще не приводит к ожидаемым результатам. Применение стимуляторов симпатической нервной системы (добутамин) и блокаторов парасимпатической нервной системы (атропин) существенно снижает активность последней, что может привести к возникновению фатальных нарушений ритма сердца.

Применение чреспищеводной стимуляции предсердий в качестве альтернативы введения атропина у многих больных вызывает негативизм из-за выраженного дискомфорта при проведении пробы, в то же время мы обязаны обеспечить больного высокоинформативным неинвазивным тестом диагностики ИБС.

Предложенный протокол комбинации дипиридамола с добутамином (Ostojic M., 1994) методически предполагает параллельное введение двух стресс-агентов в разные кубитальные вены пациента, который при этом практически «распят», при этом подразумевается соответствие малых, средних и высоких доз дипиридамола аналогичным параметрам скоростей введения добутамина. И, хотя авторы отмечают увеличение чувствительности пробы до 94,0 %, тем не менее, протокол крайне неудобен для больного и более в литературе не упоминался. Наши попытки воспроизвести протокол исследования у 10 больных не увенчалась успехом. У 7 пациентов отмечены клонико-тонические судороги, у 3 больных выраженная гипотония, в связи с чем протокол был прекращен.

В то же время анализ литературных данных показал, что ряд проблем требуют своего дальнейшего решения.

Громоздкие протоколы исследования при проведении дипиридамол/ ВЭМ пробы при постнагрузочном варианте стресс-эхоКГ и параллельного дипиридамол-добутаминового теста обременительны для пациентов [101].

Учитывая механизм действия добутамина (стимуляция β-рецепторов, ведущая к увеличению потребности в кислороде) и дипиридамола (провокация феномена «межкоронарного обкрадывания» и увеличение потребления миокардом кислорода), целесообразна их комбинация в качестве стресс-агентов при проведении нагрузочной эхоКГ с разработкой нового протокола исследования. При этом необходимо учитывать тот факт, что период полувыведения добутамина составляет 3 минуты, а период клинических проявлений действия дипиридамола (гиперемия, головокружение, снижение АД) длится около 30-40 минут.

Невозможность оценки стресс-эхоКГ по ЭКГ-критериям у больных ИБС в сочетании с артериальной гипертонией при стандартном добутаминовом тесте и пробе с физической нагрузкой заставляет искать новые пути решения этой проблемы.

Небольшое количество научных публикаций по комбинации стресс-

агентов с различным механизмом провокации ишемии при проведении стресс-эхоКГ в диагностике ИБС требует уточнения и дальнейшего исследования с целью выбора оптимального решения вопроса.

ГЛАВА II. ХАРАКТЕРИСТИКА СОБСТВЕННОГО МАТЕРИАЛА И МЕТОДЫ ИССЛЕДОВАНИЯ

2.1. Характеристика групп пациентов

На первом этапе диагностики ишемической болезни сердца всем 120 больным было проведено лабораторное обследование, рентгенография органов грудной клетки в 2 – х проекциях, ЭКГ и Эхо-КГ диагностика, ВЭМ проба. В зависимости от клиники, результатов ВЭМ и других методов исследования больные были разделены на 5 групп.

1. Первую группу больных составили 20 условно здоровых мужчин в возрасте от 37 до 61 лет (49,2±2,87) с наличием двух факторов риска развития ИБС (сахарный диабет 2 типа и артериальная гипертония) с неинформативной ВЭМ пробой. Критерием изменений конечной части желудочкового комплекса QRST на ЭКГ являлась горизонтальная депрессия сегмента ST на 1 мм и более или косовосходящей депрессии сегмента ST более 2 мм (QX> 50% QT).

2. Во вторую группу вошли 20 мужчин в возрасте от 39 до 64 лет (49,5±3,01) с типичными приступами стенокардии напряжения и отрицательным ВЭМ тестом в виде горизонтальной депрессии сегмента ST менее 1 мм или косовосходящей депрессии сегмента ST менее 2 мм и наличием двух основных факторов риска развития ИБС.

3. Третья группа состояла из 20 мужчин в возрасте от 38 до 56 лет (48,8±2,93) с жалобами на кардиалгии, без типичных клинических проявлений ИБС и отсутствием ее основных факторов риска с положительной ВЭМ пробой. При этом стресс–эхоКГ тест с чреспищеводной электростимуляцией предсердий по эхоКГ критериям (появление зон нарушений локальной сократимости в 2-х и более сегментах 16 – ти сегментарной модели сердца) и электрокардиографическим признакам был отрицательным.

4. Четвертая группа представлена 40 больными (24 мужчины и 16 женщин) артериальной гипертонией в возрасте от 34 до 63 лет (49,5±2,77) с

жалобами на дискомфорт в области сердца вне зависимости от физических нагрузок, неинформативным ВЭМ тестом.

5. В контрольной группе было 20 условно здоровых пациентов в возрасте от 38 до 60 лет (49,1±2,98) без клинических проявлений ИБС и отсутствием ее основных факторов риска.

2.2. Клинико - лабораторные обследования

В работе использовались общепринятые методы клинико-лабораторного обследования, включающие изучение жалоб, анамнеза, осмотр пациента, общеклиническое, биохимическое исследование крови.

Общеклинический анализ крови проводили по стандартной методике. Из биохимических анализов крови определяли активность аланиновой и аспарагиновой трансаминаз (АСТ и АЛТ соответственно), креатинфосфокиназы (КФК), холестерина, триглицеридов, мочевой кислоты с применением наборов «Advia» на биохимическом анализаторе «Advia-1200» Siemens, США. Сахар крови оценивали на биохимическом фотометре с проточной кюветой «Advia-1200», Siemens. Для лабораторных исследований кровь забирали утром натощак из локтевой вены. Исследовали сыворотку после центрифугирования 1500 об/мин. в течение 10 минут.

С учетом полученных данных анамнеза, осмотра и лабораторных данных формировались группа риска пациентов по ишемической болезни сердца.

2.3. Лучевые методы диагностики

Рентгенография органов грудной клетки

Всем больным проводилось рентгенологическое исследование грудной клетки на рентгенодиагностическом аппарате Siregraph D3 с использованием пленки 35×35 см в прямой и левой боковой проекциях на среднем вдохе. Соблюдались следующие технические условия: напряжение 125 кВ, сила тока 60 мА, экспозиция 0,04 сек, фокусное расстояние 150 см.

Эхокардиография

Комплексное трансторакальное (ТТ) эхокардиографическое исследование проводилось на аппарате iE 33 (Philips), секторным

мультичастотным датчиком S 5–1 в *M* и *B*-режимах визуализации из парастернальной и апикальной позиций по длинной и короткой осям в режиме второй гармоники с использованием постоянноволнового и импульсного допплера, цветного картирования потоков, энергетического тканевого допплера.

Оценка показателей центральной гемодинамики осуществлялась из 4-х и 2-х камерных позиций по методике Simpson с расчетом конечного диастолического объема (КДО) и конечного систолического объема (КСО), фракции выброса, ударного и сердечного индексов. Измерение показателей гемодинамики малого круга проводилось из парастернальной позиции по короткой оси на уровне основания сердца и апикальной 4-х камерной проекции. Систолическое давление в легочной артерии (ЛА) вычислялось на основании суммы систолического градиента давления на трехстворчатом клапане и давлении в правом предсердии; диастолическое давление в ЛА по сумме диастолического градиента давления на клапане ЛА и давлении в правом предсердии.

Методика тканевой стресс–допплерэхокардиографии (стресс-ДэхоКГ) с дипиридамолом и добутамином

В качестве стресс-агента использовался дипиридамол, вводимый внутривенно в дозе 0,84 мг на 1 кг массы тела пациента по методике Picano E. et al., (1992). Больному за 2 суток перед проведением стресс-эхоКГ отменялись бета-адреноблокаторы, сердечные гликозиды, антагонисты кальция и нитраты. За 12 часов до исследования отменялись продукты, содержащие теофиллин и кофеин (чай, кофе, кола). Дипиридамол вводился внутривенно в дозе 0,56 мг/кг массы пациента в течение 4 минут с перерывом на 4 минуты. При отсутствии достоверных критериев ишемии по данным ЭКГ и двухмерной эхоКГ продолжена внутривенная инфузия дипиридамола в дозе 0,28 мг/кг в течение 2 минут. Последующий тест с добутамином проводился при отрицательном или сомнительном результате стресс-эхоКГ с дипиридамолом в общей дозе 0,84 мг/кг тела пациента. Добутамин вводился

внутривенно капельно через Infusomat по стандартному протоколу введения 5→10→20 мкг/кг/мин [53]. При снижении АД или брадикардии и отсутствии эхоКГ-признаков положительной пробы тест оценивался как отрицательный, независимо от скорости введения добутамина. Осуществлялся непрерывный визуальный мониторинг ЭКГ на экране аппарата MAC 5000, GE (США) по окончании каждой ступени регистрировалась ЭКГ в 12 стандартных отведениях. АД измерялось по окончании каждой ступени нагрузки. Проба доводилась до диагностических критериев (горизонтальная депрессия сегмента или косовосходящая депрессия сегмента ST ≥ 2 мм в отведениях V4-6). Выполнение двухмерной эхоКГ проводилось на каждом этапе комбинированной пробы.

Оригинальный протокол стресс-ДэхоКГ с дипиридамолом и добутамином представлен на рисунке 3.

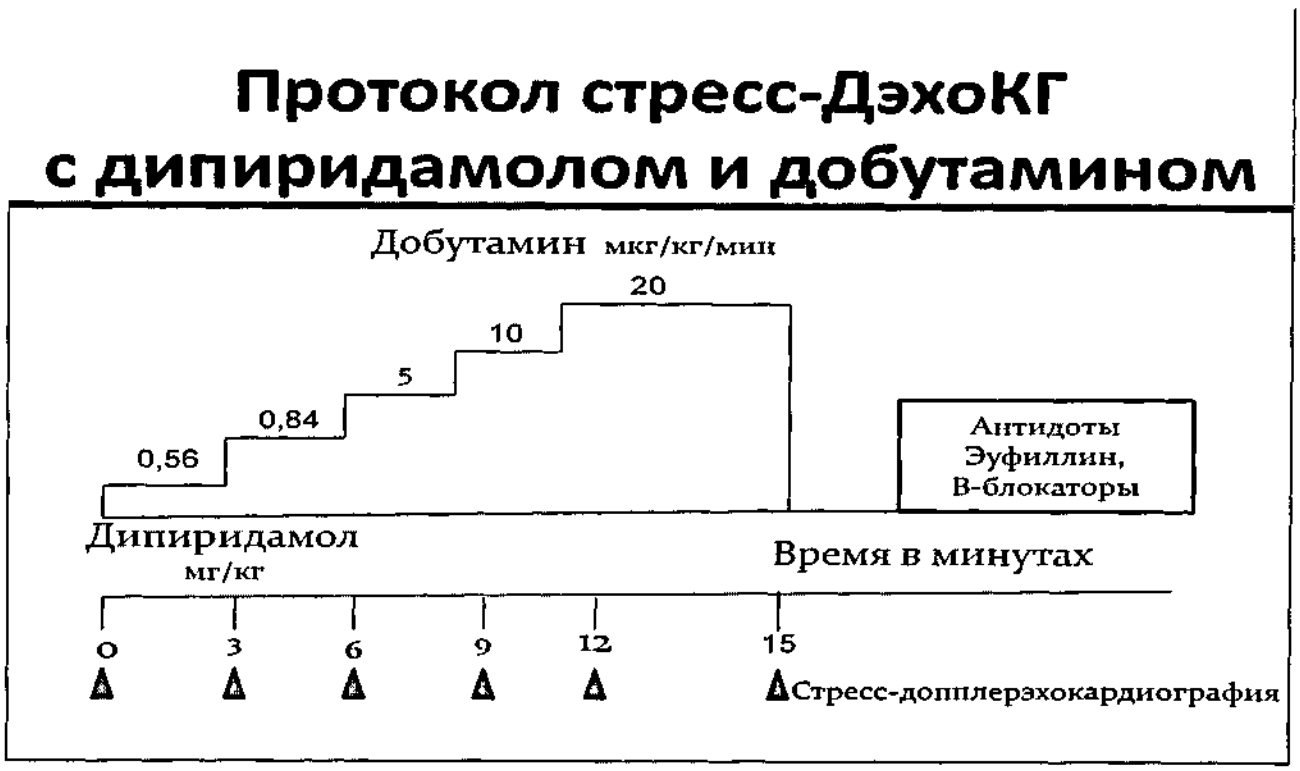

Рис. 3. Стресс-допплерэхокардиография с дипиридамолом и добутамином.

Тканевая стресс-допплерэхокардиография проводилась на аппарате iE 33 (Philips) секторным мультичастотным датчиком S 5–1 в серошкальном B режиме визуализации из парастернальной позиции на уровне сосочковых

мышц по длинной оси (PLax) и по короткой оси (SaxPM), апикальной 4 –х камерной (4Ch) и 2-х камерной (2Ch) позиции, а также с применением импульсно-волнового режима продольного тканевого допплера с расчетом максимальных систолических скоростей (МСС) для базальных и средних сегментов в 4 и 2 камерных апикальных позициях на каждом этапе стресс-теста. Таким образом, определялись систолические региональные параметры сократимости миокарда в 3 основных бассейнах кровоснабжения (ПНА, ОА, ПКА). Оценивался прирост МСС для каждого из сегментов на всех этапах стресс-теста. Тканевой стресс-допплерэхокардиографический тест считался положительным при снижении МСС для любого из сегментов на последующем этапе пробы. Для улучшения воспроизводимости методики тканевой допплерографии использовались следующие условия:

- ✓ Исследование проводилось через 2 часа после приема пищи (легкий завтрак).
- ✓ Исследование проводилось в положении пациента на левом боку при неглубоком выдохе с фиксированной окружностью грудной клетки на уровне реберной дуги.
- ✓ Во время регистрации допплерографических показателей пациенту запрещалось разговаривать, совершать глотательные движения.
- ✓ На всех этапах стресс-теста не изменялись частота смены кадров, угол и глубина сканирования, тип применяемых фильтров.

Для анализа локальной сократимости использовалась программа Doctor Soft Stress Browser, Россия 2006.

Анализ локальной сократимости основывался на условном разделении левого желудочка на 16 сегментов [Shiller N.B. и соавт., 1989] с формированием схемы 16 –ти сегментарной модели в виде мишени или «бычьего глаза» (“Bull eye”).

Методика селективной цифровой коронарографии

Исследования проводились на цифровой ангиокардиографической установке «Infinix» фирмы Toshiba (Япония). Во всех случаях

коронарография выполнялись трансфеморальным доступом по методике M. Judkins .

Под местным обезболиванием 20,0 мл 0,5% раствора новокаина выполнялась пункция правой или левой общей бедренной артерии по методике S. Seldinger. В брюшной отдел аорты проводился проводник диаметром 0,035 или 0,038 дюйма, по нему проводился и устанавливался интродьюсер диаметром 5-7F (по шкале Шарьера, 1 F = 0,34 мм.) с гемостатическим клапаном. Внутриартериально или внутривенно вводилось 5000 Ед гепарина. Далее проводился левый коронарный катетер диаметром 5-6F типа Judkins Left с размером кривизны от 3,5 до 6,0 или типа Amplatz Left I-IV фирм "Cordis, Johnson&Johnson" (США) или "Medtronic" (США). Величина кривизны катетера зависела от диаметра восходящей аорты и варианта отхождения основного ствола ЛКА. После установки катетера в устье артерии по нему вводилось 200-250 мкг перлинганита (водного раствора нитроглицерина) для профилактики спазма сосуда. Контрастное вещество типа "Омнипак-350" вводилось автоматически в объеме 7-9 мл со скоростью 3-4 мл/сек, регистрация выполнялась со скоростью 100 кадров/сек.

КАГ ЛКА производилась в 4 – 8 проекциях, наиболее часто нами выполнялись:

1. правая косая проекция (RAO 15°);
2. правая косая проекция с каудальной ангуляцией (RAO 30-35°, caud 20°);
3. правая косая проекция с краниальной ангуляцией (RAO 45°, cran 20-25°);
4. переднезадняя проекция с краниальной ангуляцией (AP, cran 30-35°);
5. переднезадняя проекция с каудальной ангуляцией (AP, caud 30°);
6. левая косая проекция с краниальной ангуляцией (LAO 25-55°, cran 20-30°);
7. левая косая проекция с каудальной ангуляцией (LAO 50-60°, caud 30°);
8. левая боковая проекция (LAO 90°).

После выполнения КАГ ЛКА проводился правый коронарный катетер типа Judkins Right диаметром 5-6F с размером кривизны 3,5-5,0 или типа Amplatz Right I-III (иногда типа Amplatz Left I-III). Тип и величина кривизны

катетера также зависели от диаметра восходящей аорты и варианта отхождения ПКА. После установки катетера в устье артерии по нему вводилось 200-250 мкг перлинганита. Контрастное вещество вводилось автоматически в объеме 5-7 мл со скоростью 3 – 4 мл/сек.

КАГ ПКА производилась в 4 – 6 проекциях, наиболее часто выполнялись следующие проекции:

1. правая косая проекция (RAO 35-45°);
2. переднезадняя проекция с краниальной ангуляцией (AP, cran 30°);
3. переднезадняя проекция с каудальной ангуляцией (AP, caud 30°);
4. левая косая проекция (LAO 45-60°);
5. левая косая проекция с краниальной ангуляцией (LAO 70°, cran 20°);
6. левая боковая проекция (LAO 90°).

При необходимости, в зависимости от локализации пораженных сегментов ЛКА и ПКА, исследование также дополнялось другими проекциями.

Сохранение ангиокардиографических исследований первоначально осуществлялось в интегрированной компьютерной системе, дальнейшая архивация в виде цифровой записи в формате DICOM 3.0 на лазерные компакт-диски (на установке «Infinix»).

При выполнении исследования проводился постоянный мониторинг АД и ЭКГ в трех стандартных отведениях. По окончании исследования осуществлялся гемостаз, накладывалась давящая повязка, лед и больной переводился в отделение.

При определении типа коронарного кровоснабжения ориентировались на источник кровоснабжения нижнебоковой стенки ЛЖ. *Правый тип* – отхождение от ПКА ЗМЖВ к нижней части МЖП и одной или нескольких ЗБВ к заднебоковой стенке ЛЖ. *Левый тип* кровоснабжения миокарда – отхождение ЗМЖВ и ЗБВ от ОВ ЛКА. *Сбалансированный тип* – отхождение ЗМЖВ как от ПКА, так и от ОВ ЛКА; ЗБВ – или от ОВ, или от ПКА (или и от ОВ ЛКА, и от ПКА).

Деление по сегментам коронарных артерий.

При характеристике локализации поражения КА использовали следущую схему деления артерий по сегментам:

Ствол ЛКА – до деления на ПМЖВ и ОВ (до трифуркации при наличии интермедиарной артерии).

ПМЖВ: проксимальная треть – до первой ДВ или первой септальной ветви; средняя треть – до отхождения последней ДВ; дистальная треть – после отхождения последней ДВ.

ДВ – нумерация в порядке отхождения от ПМЖВ.

ОВ: проксимальный сегмент (п/3) – до отхождения первой ВТК; средняя треть (при левом или сбалансированном типе) до отхождения последней ВТК; дистальная треть – после отхождения последней ВТК.

ВТК – нумерация в порядке отхождения от ОВ. *ЗБВ ОВ* и *ЗМЖВ ОВ* – при левом или сбалансированном типе.

ПКА: проксимальный сегмент (п/3) – до отхождения 1 правожелудочковой ветви; средняя треть – до отхождения последней правожелудочковой ветви; дистальная треть – до деления на ЗМЖВ и ЗБВ ПКА (при правом или сбалансированном типе).

ЗМЖВ ПКА (при правом или сбалансированном типе), *ЗБВ ПКА.*

Количественный анализ стенозов коронарных артерий

Ангиометрия проводилась с помощью интегрированной компьютерной системы количественного автоматического анализа коронарных артерий (QCA) (Toshiba Medical Systems). Выбирался кадр в фазу конечной диастолы (при отсутствии наложения других ветвей) в проекции с наилучшей визуализацией стеноза, в случае наложения ветвей на заинтересованный сегмент отбирались ближайшие кадры. После выполнения калибровки системы с использованием известного диаметра концевой части коронарного катетера вручную отмечались ближайшие неизмененные проксимальная и дистальная точки анализируемого сегмента коронарной артерии. Автоматически проводилась средняя линия указанного сегмента, при

необходимости выполнялась ее ручная корректировка. Далее, в обе стороны от средней линии по уровню разности контрастности изображения отмечались контуры выбранного сегмента КА, при необходимости также выполнялась их мануальная коррекция. Затем, на основании метода восстановленного диаметра, проксимальный и дистальный верхний и нижний контуры отмеченного сегмента соединялись между собой. Место прохождения верхнего и нижнего контуров в месте наибольшего сужения сосуда оценивалось как восстановленный рефферентный диаметр артерии (в мм) и принималось за 100%, далее рассчитывался процент сужения по диаметру и по площади. Также определялись абсолютный диаметр артерии в месте наибольшего сужения в мм, протяженность пораженного участка артерии в мм.

Гемодинамически-значимыми считали сужения коронарной артерии на 50% и более по диаметру (75% и более по площади). Стенозы от 50% до 70% по диаметру (менее 90% по площади) расценивались нами как *пограничные*, стенозы >70% - как *выраженные*, полное перекрытие просвета КА расценивали как *тотальную окклюзию*.

2.4. Функциональные исследования

Электрокардиография

Всем 100 пациентам и 20 наблюдаемым из группы контроля проводилась электрокардиография (ЭКГ) на аппарате MAC 1200 ST, GE (США) по стандартной схеме двенадцати отведений: 3 классических отведения Эйнтховена I,II,III, 3 усиленных отведения Гольдберга avR,avL,avF, и 6 однополюсных прекордиальных V1-V6. ЭКГ снималась в положении лежа, амплитуда калибровочного сигнала составляла 10 мм, скорость движения ленты – 25 мм/с. При регистрации нарушений ритма запись производилась на «длинной» ленте. Для дифференциации патологических изменений анализ проводился в такой последовательности: 1) оценка основного ритма; 2) определение электрической оси сердца; 3) выявление нарушений ритма и проводимости; 4) выделение комплексов дифференциально -

диагностических ЭКГ признаков; 5) обобщение обнаруженных отклонений и электрокардиографическое заключение.

Велоэргометрия

Велоэргометрия выполнялась всем больным в утренние часы. Исследование осуществлялось на ЭКГ-стресс системе Cardio Soft, GE (США). Использовалась методика непрерывной ступенеобразной нагрузки, начиная с 25 Вт. Прирост каждой ступени составлял 25 Вт с интервалом 2 минуты. Осуществлялся непрерывный визуальный мониторинг на экране аппарата, по окончании ступени регистрировалась ЭКГ в 12 отведениях по Wilson. Артериальное давление измерялось ежеминутно. Проба доводилась до диагностических критериев по AHA/ACC или прекращалась из-за отказа пациента от дальнейшего ее проведения, повышения систолического АД >240 мм рт.ст. и диастолического АД >130 мм рт.ст., появления нарушений ритма и проводимости, препятствующих ее дальнейшему проведению. Период восстановления составлял 10 минут, в течение которого ежеминутно регистрировались ЭКГ и АД.

2.5. Методика статистической обработки полученной информации

Статистическую обработку результатов выполняли на PC с помощью программы SPSS 13,0 for Windows.

Статистическая достоверность сравниваемых величин определялась с применением критерия Стьюдента. Различия считали достоверными при уровне значимости $p < 0,05$. Данные представлены в виде $M \pm m$. Точность, чувствительность и специфичность рассчитаны по формулам: Se = PS/PS + NS, Sp = NH/NH + PH, Ac = PS + NH/PS + NH + PH + NS, PVP = PS/PS + PH, PVN = NH/NH + NS, где Se – чувствительность; Sp – специфичность; Ac – точность; PVP – прогностичность положительного результата; PVN – прогностичность отрицательного результата; PS – истинно положительные результаты; PH – ложноположительные результаты; NH – истинно отрицательные результаты; NS – ложноотрицательные результаты [4].

Корреляционный анализ проводился с помощью параметрических

методов по Пирсону, непараметрических методов по Спирману и метода «переходов».

2.6. Характеристика контрольной группы пациентов

В контрольную пятую группу пациентов вошли 20 условно здоровых мужчин в возрасте от 38 до 60 лет (49,1±2,98) без клинических проявлений ИБС и отсутствием основных факторов риска ее развития. При диспансеризации ВЭМ проба была у всех отрицательной с нормальной реакцией АД на нагрузку.

При проведении эхоКГ у всех пациентов не отмечались нарушения диастолической функции левого желудочка, нарушения локальной сократимости, расширения камер сердца и патологии клапанного аппарата.

Всем пациентам выполнены комбинированные стресс-ДэхоКГ с дипиридамолом в высокой дозе (0,84 мг/кг) и добутамином при скорости введения 5→10→20мкг/кг/мин. Пробы оценены как отрицательные как по критериям ЭКГ (горизонтальной депрессии сегмента ST на 1 мм и более или косовосходящей депрессии сегмента ST более 2 мм (QX> 50 % QT), так и по критериям НЛС и МСС. Типичный приступ стенокардии не возник ни в одном случае.

Исследованы показатели МСС для каждого из 8 базальных и средних сегментов, отражающих поражение трех основных коронарных артерий (рис. 4 а, б, в, г, д, е, ж, з) как в покое, так и на каждом из этапов стресс-ДэхоКГ теста в протоколе дипиридамол/добутамин.

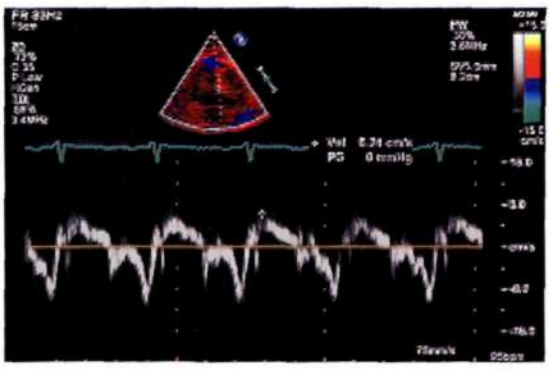

а. МСС базального заднеперегородочного сегмента.

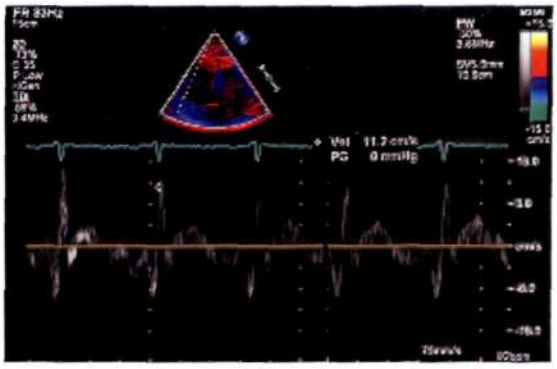

б. МСС базального переднебокового сегмента.

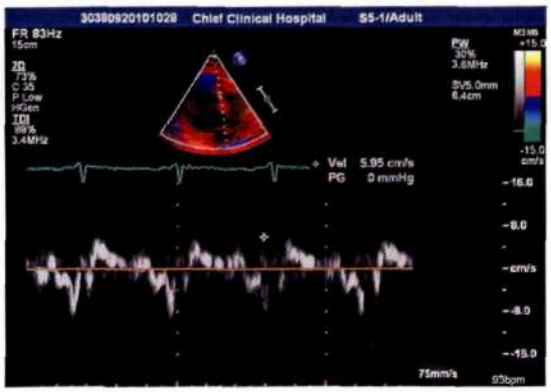

в. МСС среднего заднеперегородочного сегмента.

г. МСС среднего переднебокового сегмента.

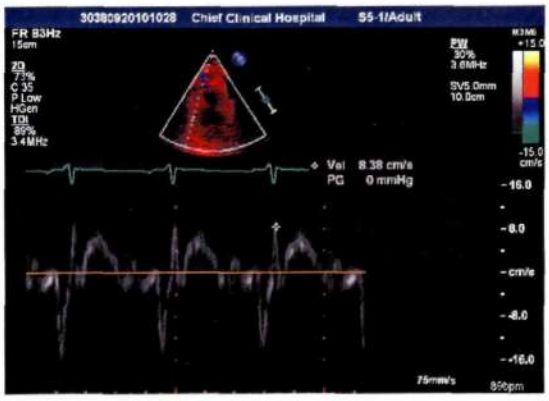

д. МСС базального заднего сегмента.

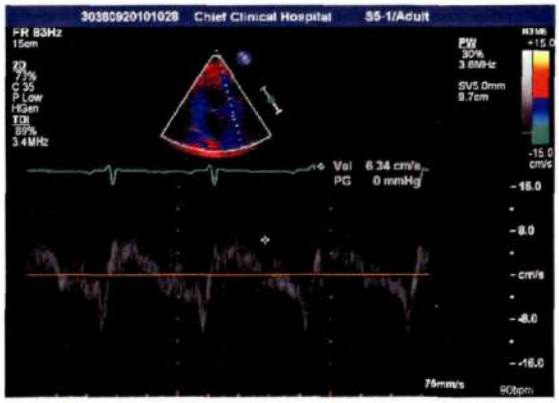

е. МСС базального переднего сегмента.

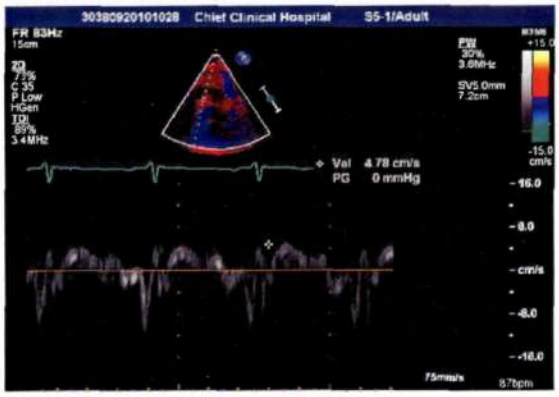

ж. МСС среднего заднего сегмента.

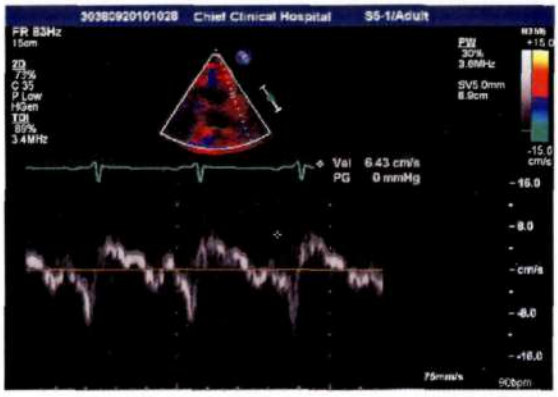

з. МСС среднего переднего сегмента

Рис. 4. Показатели МСС в анализируемых сегментах при стресс-ДэхоКГ.

Показатели максимальной систолической скорости в покое для каждого из 8 анализируемых сегментов представлены в таблице 3.

Таблица 3

Показатели МСС в покое при стресс-ДэхоКГ в контрольной группе (n=20)

№ п/п	Анализируемые сегменты левого желудочка в покое							
	Vсм/с б/задн.	Vсм/с с/задн.	Vсм/с б/пер.	Vсм/с с/пер.	Vсм/с б/пбок.	Vсм/с с/пбок.	Vсм/с б/зпер.	Vсм/с с/зпер.
1	8,37	5,78	7,34	6,33	9,21	8,19	7,24	5,95
2	8,58	6,14	7,21	6,34	8,81	7,36	7,38	6,53
3	8,43	6,21	7,27	6,35	9,02	8,19	7,41	5,88
4	8,47	5,92	7,31	6,32	8,92	7,39	7,22	5,81
5	8,31	6,01	7,3	6,31	8,99	7,88	7,36	6,07
6	8,27	6,11	7,22	6,29	9,27	8,03	7,29	5,99
7	8,28	5,77	7,29	6,38	9,12	8,11	7,33	6,42
8	8,42	6,01	7,27	6,27	9,01	7,91	7,27	6,51
9	8,48	5,88	7,31	6,33	8,95	7,58	7,31	6,11
10	8,36	5,81	7,28	6,34	8,93	7,82	7,38	6,39
11	8,51	5,97	7,24	6,3	8,99	7,91	7,25	6,51
12	8,48	6,11	7,29	6,37	9,19	7,59	7,28	6,48
13	8,43	5,94	7,34	6,35	9,11	8,18	7,30	6,38
14	8,55	6,07	7,33	6,34	9,24	8,17	7,28	5,99
15	8,47	5,89	7,36	6,31	8,79	7,77	7,32	6,18
16	8,42	5,97	7,22	6,36	8,91	7,83	7,37	6,29
17	8,49	6,16	7,25	6,34	9,02	7,96	7,26	6,23
18	8,39	6,18	7,27	6,31	9,08	8,08	7,33	6,41
19	8,37	6,01	7,31	6,35	8,97	8,01	7,35	6,39
20	8,44	6,03	7,28	6,32	9,04	8,09	7,29	6,09
M	8,42	6,00	7,28	6,33	9,03	7,90	7,31	6,23
±m	0,08	0,13	0,04	0,03	0,13	0,25	0,05	0,23

Обозначения: б/задн. – базальный задний сегмент, с/задн. – средний задний сегмент, б/пер.– базальный передний сегмент, с/пер. – средний передний сегмент, б/пбок. – базальный переднебоковой сегмент, с/пбок. – средний переднебоковой сегмент, б/зпер. – базальный заднеперегородочный сегмент, с/зпер. – средний заднеперегородочный сегмент, М - средняя арифметическая величина, ±m – стандартное отклонение.

Аналогично определены показатели МСС для каждого из этапов стресс-ДэхоКГ с дипиридамолом и добутамином. Средние значения представлены в таблице 4.

Таблица 4

Показатели МСС на разных этапах стресс-ДэхоКГ в контрольной группе

Этапы / Сегменты	Покой	дип. 0,56 мг/кг	дип. 0,84 мг/кг	Доб. 5 мкг/кг/мин	Доб.10 мкг/кг/мин	Доб. 20 мкг/кг/мин
б/задн.	8,42	9,56	10,24	11,08	13,2	14,31
с/задн.	6,00	7,11	8,43	9,4	11,46	12,02
б/пер.	7,28	8,35	9,48	10,2	12,7	13,23
с/пер.	6,33	7,41	8,67	9,73	11,24	12,41
б/пбок.	9,03	10,06	11,12	11,99	14,26	16,27
с/пбок.	7,90	8,44	9,58	10,25	12,52	13,94
б/зпер.	7,31	8,24	9,49	10,31	12,61	14,11
с/зпер.	6,23	7,29	8,57	9,87	12,03	13,18

Графические данные представлены на рисунке 5.

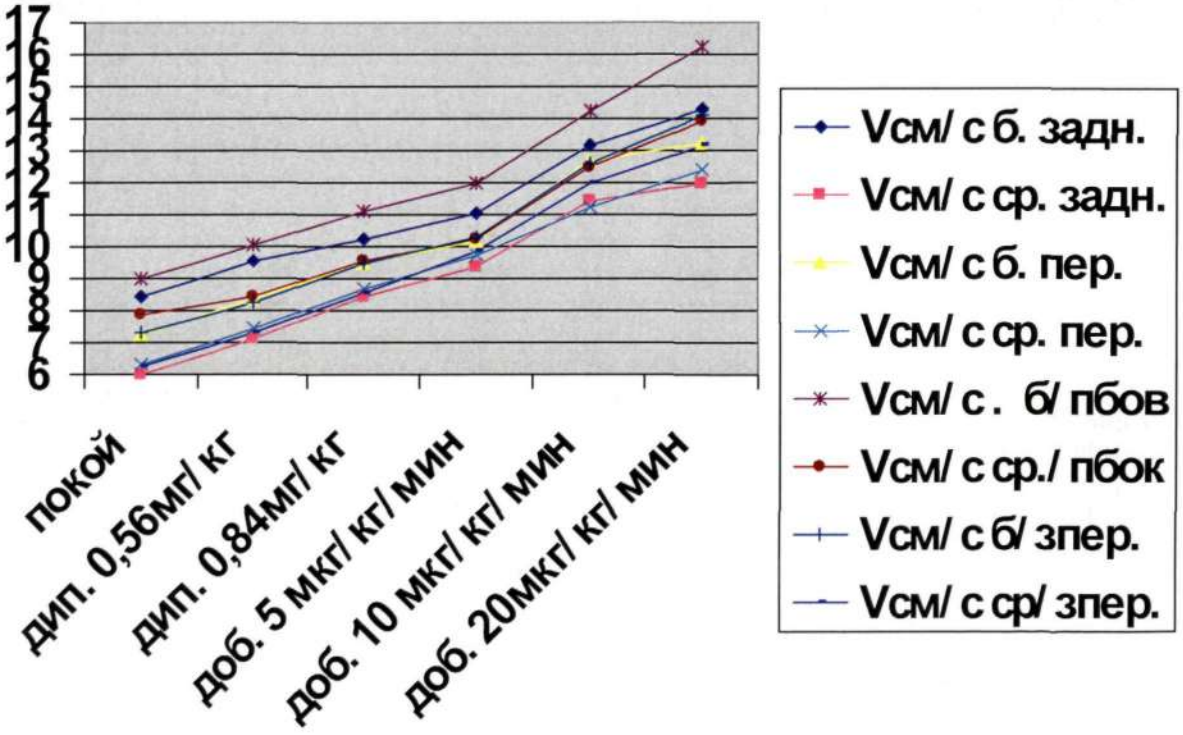

Рис. 5. Посегментарная динамика показателей МСС на разных этапах стресс-ДэхоКГ с дипиридамолом и добутамином в контрольной группе пациентов.

Как следует из таблицы и графической интерпретации данных посегментарной МСС, имеется прямая линейная зависимость между приростом МСС и стадией стресс-теста. Так, при применении дипиридамола в максимальной дозе введения отмечается прирост МСС в среднем в 1,31 раза, а при комбинированном стресс-ДэхоКГ тесте – в среднем в 1,87 раза.

Имеется 100% корреляция между увеличением МСС и каждым этапом стресс-теста (r = 1,00) при 99% доверительном интервале.

Наибольшие показатели МСС в покое, при дипиридамоловом и комбинированном стресс-тесте характерны для базально расположенных сегментов. Не обнаружено статистически достоверной разницы между приростом МСС базальных и средних сегментов как на этапе дипиридамолового теста, так и на этапе дипиридамол-добутаминовой пробы (p=0,19 и p =0,21 соответственно).

При проведении коронарной ангиографии у 19 пациентов не выявлено поражения коронарных артерий, в 1 случае имелось диффузное изменение ПМЖВ без признаков сужения просвета артерии (менее 10%).

ГЛАВА III. РЕЗУЛЬТАТЫ КОМБИНИРОВАННОЙ СТРЕСС – ЭХОКАРДИОГРАФИИ С ДИПИРИДАМОЛОМ И ДОБУТАМИНОМ

3.1. Результаты исследования у пациентов первой группы с гипертонической болезнью и сахарным диабетом

В первую группу пациентов вошли 20 мужчин, страдавших гипертонической болезнью 2 стадии и сахарным диабетом II типа, среднетяжелого течения (два фактора риска развития ИБС). Больные были без клинических признаков ишемической болезни сердца, у которых в ходе обследования ВЭМ проба была положительная.

В анамнезе больные страдали гипертонической болезнью 2 стадии и сахарным диабетом II типа, среднетяжелого течения различной продолжительности времени.

Жалобы больных при поступлении представлены в табл. 5.

Таблица 5

Распределение больных 1 группы по жалобам

Жалобы	Количество пациентов	
	Абсолютное число	%
Головные боли	12	60,0
Головокружение	10	50,0
«Сухость» во рту	4	20,0
Общая слабость	20	100
Повышенная утомляемость	12	60,0

Длительность анамнеза заболевания гипертонической болезнью и сахарным диабетом представлена в табл. 6.

Таблица 6

Распределение больных по длительности заболевания

Длительность заболевания в годах	До 3 – х	От 3 до 5	От 5 до 10
Сахарный диабет II типа	9	9	2
Гипертоническая болезнь 2 стадии	3	14	3

Курение, как фактор риска ИБС, отмечено у 4 – х пациентов (20,0 %). Малоподвижный образ жизни все больные отрицали.

При осмотре признаков ожирения не выявлено. Кожные покровы и видимые слизистые обычной окраски. В легких выслушивалось везикулярное дыхание, хрипы не определялись. Тоны сердца у 12 пациентов были приглушены, у 8 наблюдались ясные. У 5 больных выслушивался систолический шум на верхушке. Артериальное давление при поступлении колебалось от 150/90 мм рт. ст. до 200/110 мм рт.ст. на фоне амбулаторной гипотензивной терапии (Табл. 7).

Таблица 7

Распределение больных по уровню артериального давления

Уровень артериального давления	Количество пациентов	
	Абсолютное число	%
150/90 мм рт.ст.	3	15,0
160/100 мм рт.ст.	7	35,0
180/100 мм рт.ст.	7	35,0
190/110 мм рт.ст.	2	10,0
200/110 мм рт.ст.	1	5,0

Число сердечных сокращений регистрировалось от 50 до 96 в минуту (Табл. 8).

Таблица 8

Распределение больных 1 группы по числу сердечных сокращений

ЧСС в минуту	Количество больных	
	Абсолютное число	%
От 50 до 60	5	25,0
От 61 до 80	11	55,0
Свыше 80	3	15,0

Нарушения ритма сердца при осмотре не отмечалось.

Общеклинический анализ крови у всех пациентов патологии не выявил.

В биохимическом анализе крови показатели АСТ, АЛТ, КФК, холестерина, триглицеридов, мочевой кислоты у всех пациентов были в пределах нормы. Сахар крови натощак составил от 6,3 до 8,1 ммоль/л на фоне амбулаторной гипогликемической терапии (норма до 6,1 ммоль/л). (Табл. 9).

Таблица 9

Распределение больных 1 группы по уровню гликемии натощак

Уровень гликемии натощак в ммоль/л	Количество пациентов	
	Абсолютное число	%
До 6,5	5	25,0
От 6,5 – 7,5	13	65,0
Свыше 7,5	2	10,0

При рентгенографии органов грудной клетки у 80,0 % больных имелось увеличение левого желудочка 1 степени, у 4 – х пациентов – 2 степени. Уплотнение дуги аорты обнаружено у одного пациента.

На ЭКГ покоя у всех пациентов регистрировался синусовый ритм. Признаки гипертрофии миокарда левого желудочка присутствовали на ЭКГ у 17 пациентов. Изменений конечной части желудочкового комплекса в виде

депрессии сегмента ST и отрицательного зубца T не было отмечено ни у одного больного.

При проведении эхокардиографии концентрическая гипертрофия миокарда левого желудочка в виде утолщения его стенок выявлена у всех пациентов. У 18 обследованных (90,0 %) гипертрофия расценена как небольшая (толщина миокарда ЛЖ – 1,2 – 1,4 см), у 2-х - как умеренная (толщина миокарда ЛЖ – 1,4 – 1,6 см). У всех пациентов отмечалось нарушение диастолической функции левого желудочка 1 типа. Нарушения локальной сократимости, расширения камер сердца и патологии клапанного аппарата не выявлено ни в одном случае. У 6-х больных выявлено уплотнение корня аорты, у 4-х - атеросклеротические бляшки в восходящем отделе и дуге аорты.

Стресс-ДэхоКГ с дипиридамолом в высокой дозе и добутамином 5→10→20 мкг/кг/мин оценена как положительная у 8 больных по критерию появления зон нарушений локальной сократимости в 2-х и более сегментах 16 – ти сегментарной модели сердца. По критерию отсутствия прироста МСС при стресс-ДэхоКГ оценена как положительная у тех же 8 пациентов. При наличии лишь ЭКГ-признаков положительной пробы (горизонтальной депрессии сегмента ST на 1 мм и более или косовосходящей депрессии сегмента ST более 2 мм (QX> 50 % QT) стресс-ДэхоКГ считалась отрицательной. Типичный приступ стенокардии возник лишь в одном случае у больного при положительной пробе по ЭхоКГ критериям (5,0 %).

Информативность критерия НЛС и критерия прироста МСС при стресс-ДэхоКГ с дипиридамолом в высокой дозе и добутамином представлены в таблице 10.

Таблица 10

Информативность критерия НЛС и критерия прироста МСС при стресс-ДэхоКГ с дипиридамолом и добутамином

Стресс-ДэхоКГ с дипиридамолом и добутамином	Положительный критерий МСС	Положительный критерий НЛС	КАГ
Отсутствие гемодинамически значимых стенозов, n = 12	0	0	12
Стенозирующее поражение коронарных артерий, n = 8	8	8	8

Как следует из таблицы, оба критерия обладают 100% чувствительностью и специфичностью по отношению к КАГ.

По результатам положительных стресс-ДэхоКГ проб предполагаемое поражение коронарных артерий представлено в таблице 11.

Таблица 11

Прогноз поражения коронарных сосудов у больных 1 группы

Пораженные артерии	ПКА + ПНА	ПНА	ПНА+ОА	ПКА+ОА
Количество больных	2	1	3	2

Всем больным была проведена селективная коронарография и левая вентрикулография трансфеморальным доступом по методике M. Judkins. У 12 пациентов выявлено отсутствие поражения магистральных коронарных артерий. У 8 обследованных обнаружены стенозы коронарного русла различной степени. Данные селективной коронароангиографии (КАГ) представлены в таблице 12.

Таблица 12

Поражение коронарных артерий у больных 1 группы

Количество пациентов	% Стеноза			
	Ствол ЛКА	ПКА	ПНА	ОА
1	0	30,0	75,0	0
1	0	50,0	50,0	0
2	0	0	50,0	50,0
1	0	75,0	0	50,0
1	0	50,0	0	70,0
1	0	0	60,0	0
1	50,0	0	0	0
12	-	-	-	-

Как следует из таблицы, у 2 пациентов выявлено поражение ПКА и ПНА, у 1 больного – ПНА, у 2 больных – ПКА и ОА, у 2 больных – ПНА и ОА, у 1 пациента – стеноз ствола ЛКА. Сопоставление данных топической диагностики поражения коронарных артерий при КАГ и прогноза поражения коронарных артерий по данным стресс-ДэхоКГ с дипиридамолом и добутамином практически полностью совпадают, учитывая то, что поражение ствола ЛКА приводит к нарушению кровоснабжения как в бассейне ПНА, так и в бассейне ОА.

Таким образом, сочетание гипертонической болезни и сахарного диабета, как факторов риска развития ИБС, является неблагоприятным. Выявляемость ИБС в данной группе пациентов составила 40 %. Отмечается безболевое течение ишемической болезни сердца в данной группе пациентов.

Точность, чувствительность и специфичность различных методов исследования в 1 группе пациентов в диагностике ишемической болезни сердца представлена в таблице 13.

Таблица 13

Сравнительная оценка методов диагностики ИБС

Метод исследования	Стресс-ДэхоКГ с дипиридамолом	Стресс-ДэхоКГ с дипиридамолом и добутамином
Точность % к КАГ	42,8	100
Чувствительность % к КАГ	0	100
Специфичность % к КАГ	100,0	100

Низкая чувствительность стресс-ДэхоКГ с дипиридамолом предполагает в качестве первого этапа в алгоритме выявления ИБС проведение стресс-ДэхоКГ с дипиридамолом и добутамином. Точность, чувствительность, специфичность последней как по критерию НЛС, так и по критерию прироста МСС, составили 100 % ($p<0,01$). Данные стресс-ДэхоКГ с дипиридамолом и добутамином не зависят от данных стресс-ДэхоКГ с моноагентом - дипиридамолом ($p>0,05$).

Приводим клинический пример.

Больной А., 1955 года рождения.

При поступлении предъявлял жалобы на головокружение, слабость, повышенную утомляемость.

В анамнезе: страдает гипертонической болезнью около 5 лет с повышением АД до 200/110 мм рт.ст. «Рабочее» АД составляет 140/80 мм рт.ст. Принимает постоянно энап в дозе 20 мг/сутки. Страдает сахарным диабетом 2 ст. около 6 лет. Находится на постоянном приеме манинила 10 мг/сутки. Ухудшение состояния последние 2 недели, когда на фоне постоянных эмоциональных нагрузок появились вышеописанные жалобы. Вредные привычки отрицает.

Объективно: состояние относительно удовлетворительное. Нормального питания. Кожные покровы и видимые слизистые обычной окраски. В легких аускультативно везикулярное дыхание, хрипы не выслушиваются. Тоны сердца слегка приглушены, ритм правильный. Артериальное давление 170/95 мм рт.ст. Число сердечных сокращений 84 в минуту. Живот мягкий, безболезненный во всех отделах. Печень перкуторно у края реберной дуги. Почки не пальпируются. Симптом поколачивания отрицательный с обеих сторон. Неврологический статус без особенностей. ×

Общеклинический анализ крови: Hb –152 г/л, Эр. – 5,0 × 10^{12} /л, Лейкоциты - 6,3 ×10^{9} /л, Лейкоцитарная формула: э -2, с -55 , п -3, л -32 , м -8 . СОЭ – 4 мм/час.

В биохимическом анализе крови показатели АСТ – 28 ед/л, АЛТ – 20 ед/л, КФК – 102 ед/л, холестерин –5,6 ммоль/л, триглицериды – 1,03 ммоль/л. Сахар крови натощак составил 6,4 ммоль/л (норма до 6,1 ммоль/л).

Рентгенография органов грудной клетки: Легочные поля прозрачные без очаговых и инфильтративных изменений. Корни не расширены. Положение диафрагмы обычное. Увеличение левого желудочка 1 степени.

ЭКГ покоя: Синусовый ритм 84 в мин. Горизонтальное положение ЭОС. Диффузные изменения миокарда гипертрофированного левого желудочка.

Эхокардиография: Максимальный передне – задний размер левого предсердия –3,7 см. Конечный диастолический размер левого желудочка – 5,3 см. Конечный систолический размер левого желудочка –3.8 см. Толщина межжелудочковой перегородки в диастолу – 1,2 см. Толщина задней стенки левого желудочка в диастолу – 1,2 см. Масса миокарда левого желудочка – 257 г. Индекс массы миокарда левого желудочка – 162 г/кв.м. Максимальное раскрытие створок аортального клапана – 2,1 см. Диаметр корня аорты –3,8 см. Максимальный передне – задний размер выносящего тракта правого желудочка – 1.5 см. Диаметр ствола легочной артерии – 2.6 см. Нарушений структуры и функции левого желудочка не выявлено. Глобальная

сократимость левого желудочка – нормальная (фракция выброса – 60 %). Левый желудочек нормальных размеров.

Локальная сократимость левого желудочка в покое не нарушена. Нарушений структуры и функции правого желудочка не выявлено. При исследовании левого предсердия патологии не отмечено. При визуализации правого предсердия патологические изменения отсутствуют. Уплотнение и кальциноз корня аорты минимально выраженное. При допплеровском исследовании трансмитрального кровотока обнаружено преобладание заполнения левого желудочка во время предсердной систолы, что обычно соответствует нормальному давлению в левом желудочке, но говорит о снижении его податливости (Рис. 6).

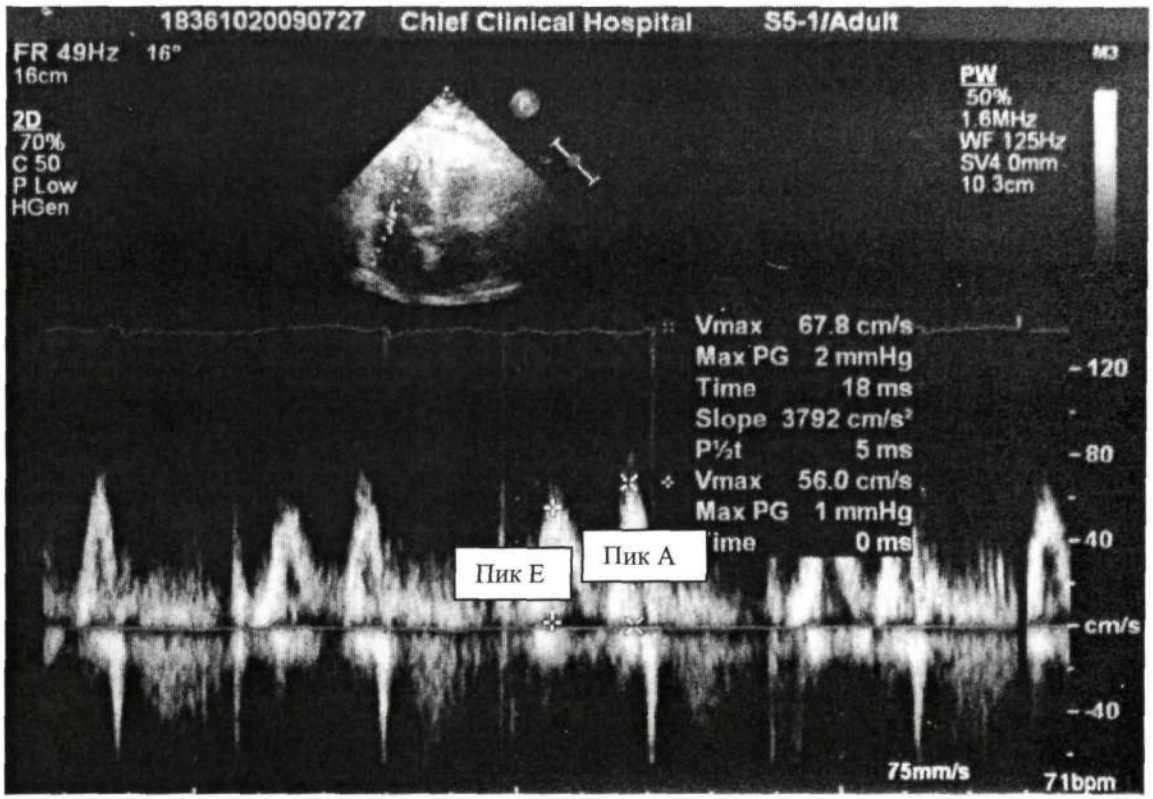

Рис. 6. Допплерограмма диастолического потока заполнения левого желудочка.

Отмечается преобладание не только скорости наполнения левого желудочка во время предсердной систолы (пик А) над ранним пассивным заполнением (пик Е), но также площадью потока (VTI) под пиком А над площадью потока (VTI) под пиком Е, отражающие волюметрические показали заполнения левого желудочка в разные фазы диастолы.

Диаграмма, отражающая основные этапы стресс-эхоКГ с дипиридамолом и добутамином представлена на рисунке 7.

Стресс-эхоКГ 21.01.2011

Имя: А. Дата рождения: 17.07.55 Возраст 55 лет.

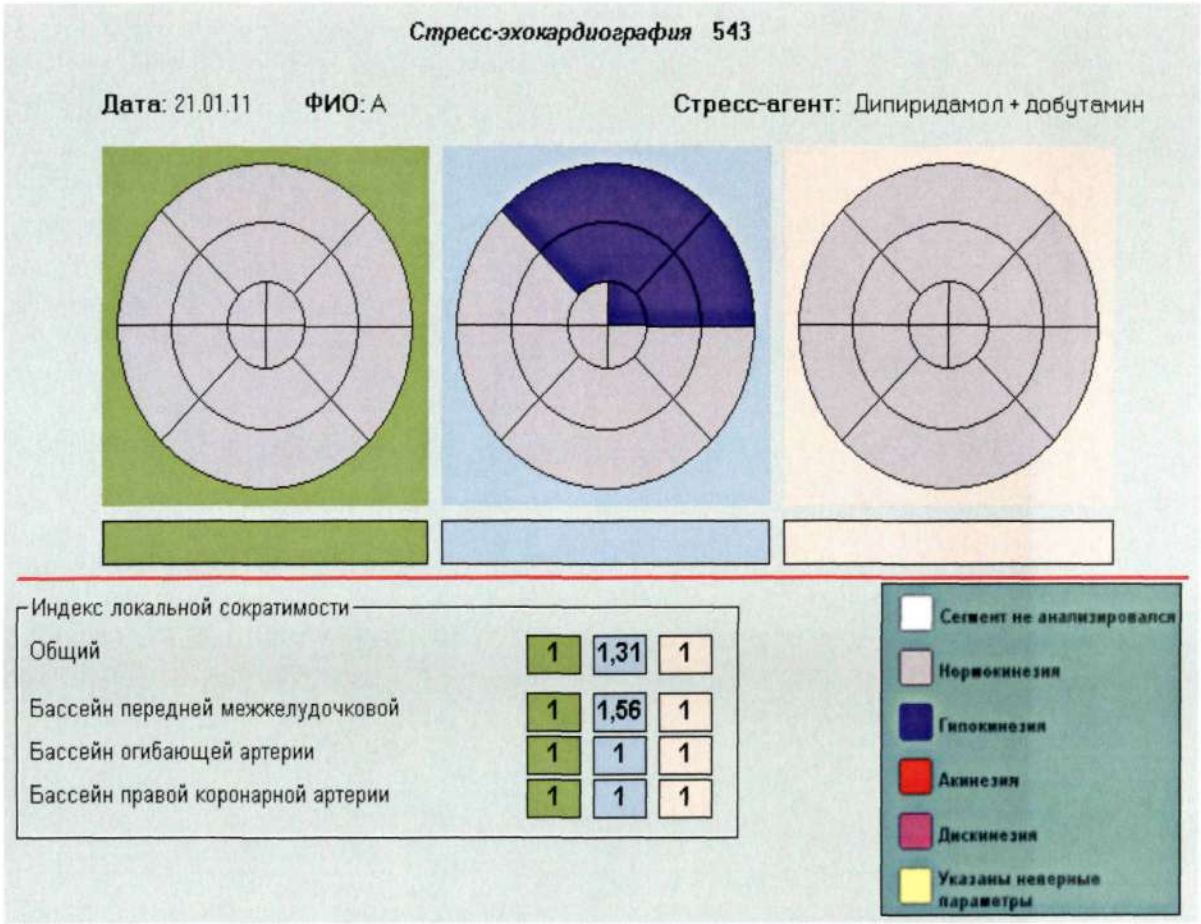

Рис.7. Комбинированное применение дипиридамола и добутамина привело к появлению зон нарушения локальной сократимости в бассейне передней нисходящей коронарной артерии при отрицательном дипиридамоловом тесте.

Критерий МСС также демонстрирует снижение максимальных систолических скоростей и при тканевой стресс-ДэхоКГ в бассейне пораженной артерии (Рис. 8,9).

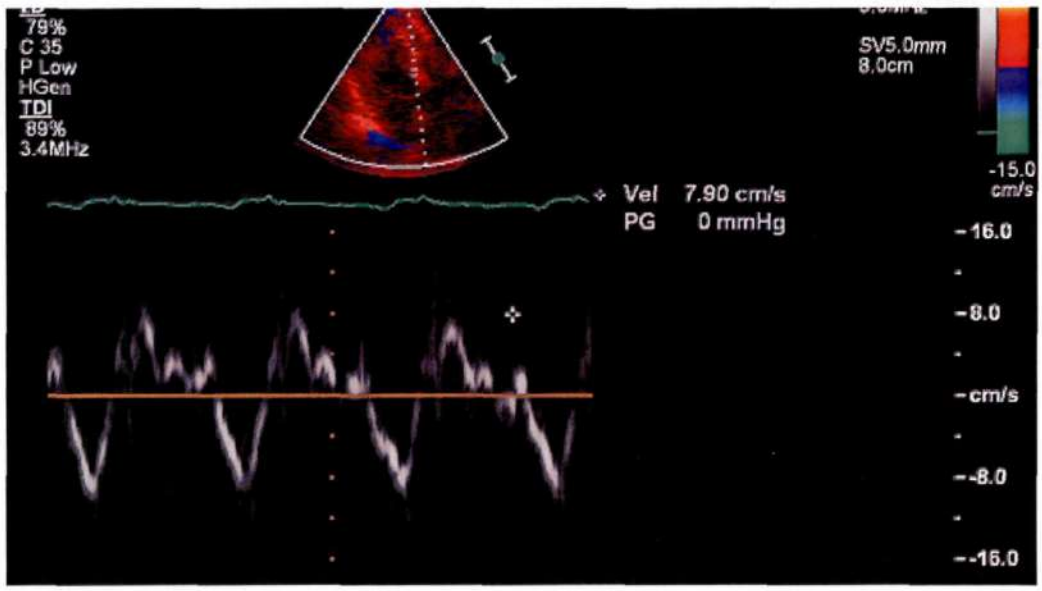

Рис. 8. Стресс-ДэхоКГ, при введении дипиридамола в дозе 0,84 мг/кг и добутамина со скоростью введения 10 мкг/кг/мин. Контрольный объем установлен в среднем отделе межжелудочковой перегородки. МСС – 7,90 см/сек.

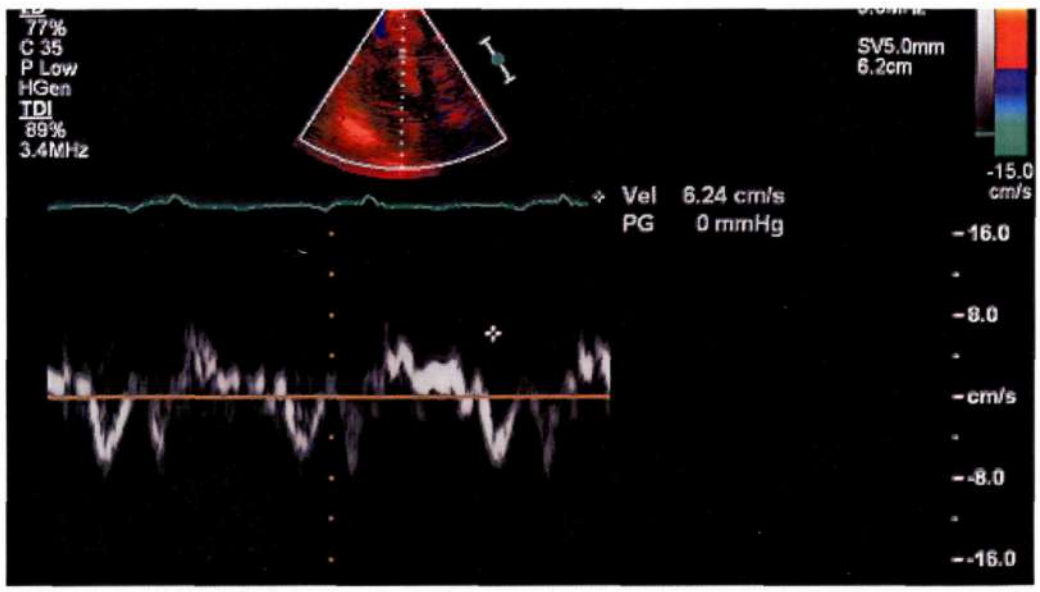

Рис. 9. Стресс-ДэхоКГ, при введении дипиридамола в дозе 0,84 мг/кг и добутамина со скоростью введения 20 мкг/кг/мин. Контрольный объем установлен в среднем отделе межжелудочковой перегородки. Отмечается снижение МСС до 6,24 см/сек.

В результате, у больного М. 51 года, страдающего гипертонической болезнью 2 ст. и сахарным диабетом II типа без клинических проявлений ИБС, в ходе обследования выявлен стенозирующий коронаросклероз, по поводу чего успешно произведена баллонная ангиопластика. Ишемическая

болезнь сердца носила безболевой характер. Ни по одному из проведенных исследований: велоэргометрия, эхокардиография, стресс-эхоКГ с дипиридамолом нельзя было с уверенностью предположить наличие ИБС у этого больного. На основании данных комбинированной стресс-эхоКГ с дипиридамолом и добутамином диагноз ИБС был установлен. Проведена топическая диагностика пораженных коронарных артерий. Данные стресс-эхоКГ с дипиридамолом и добутамином были подтверждены при выполнении селективной коронарографии, что позволило своевременно провести баллонную ангиопластику и избежать осложнений ИБС.

На рисунках 10, 11 представлены ангиограммы соответственно левой и правой коронарных артерий.

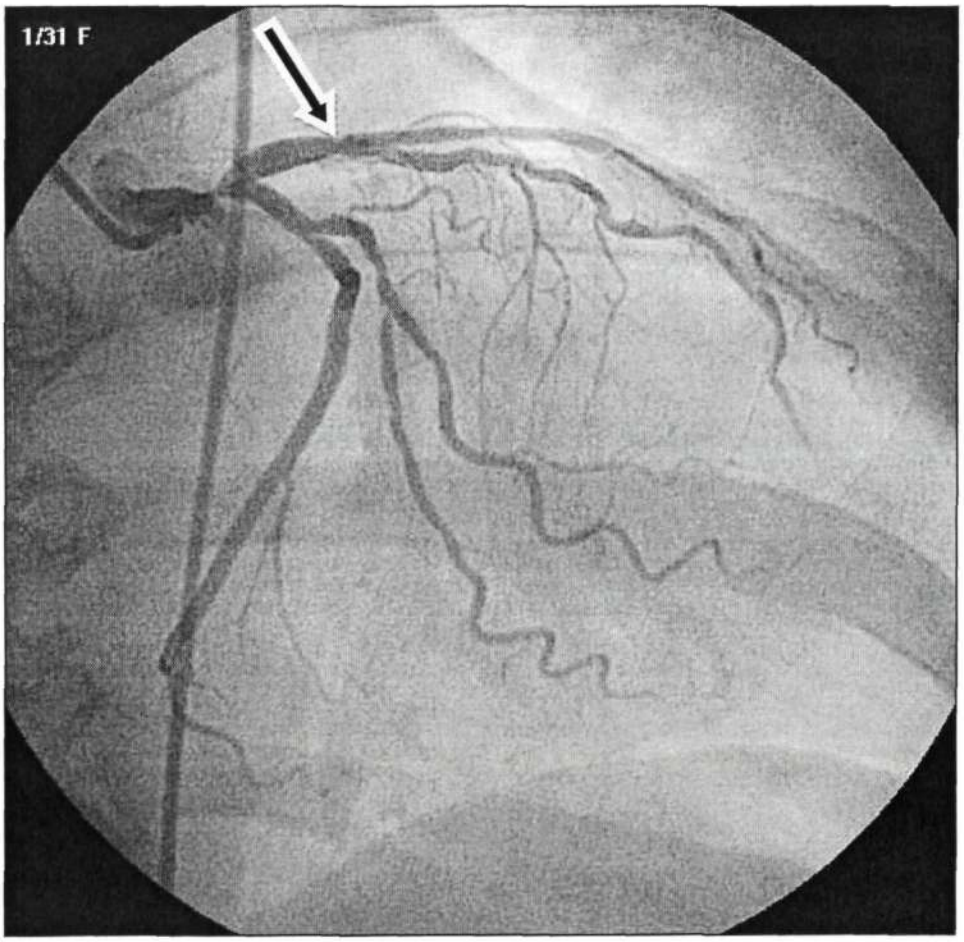

Рис. 10. Ангиограмма левой коронарной артерии: ствол ЛКА не изменен. ПНА (ПМЖВ) проходима, стенозирована в проксимальной трети на 60 % без признаков нечетких контуров. ОА не изменена.

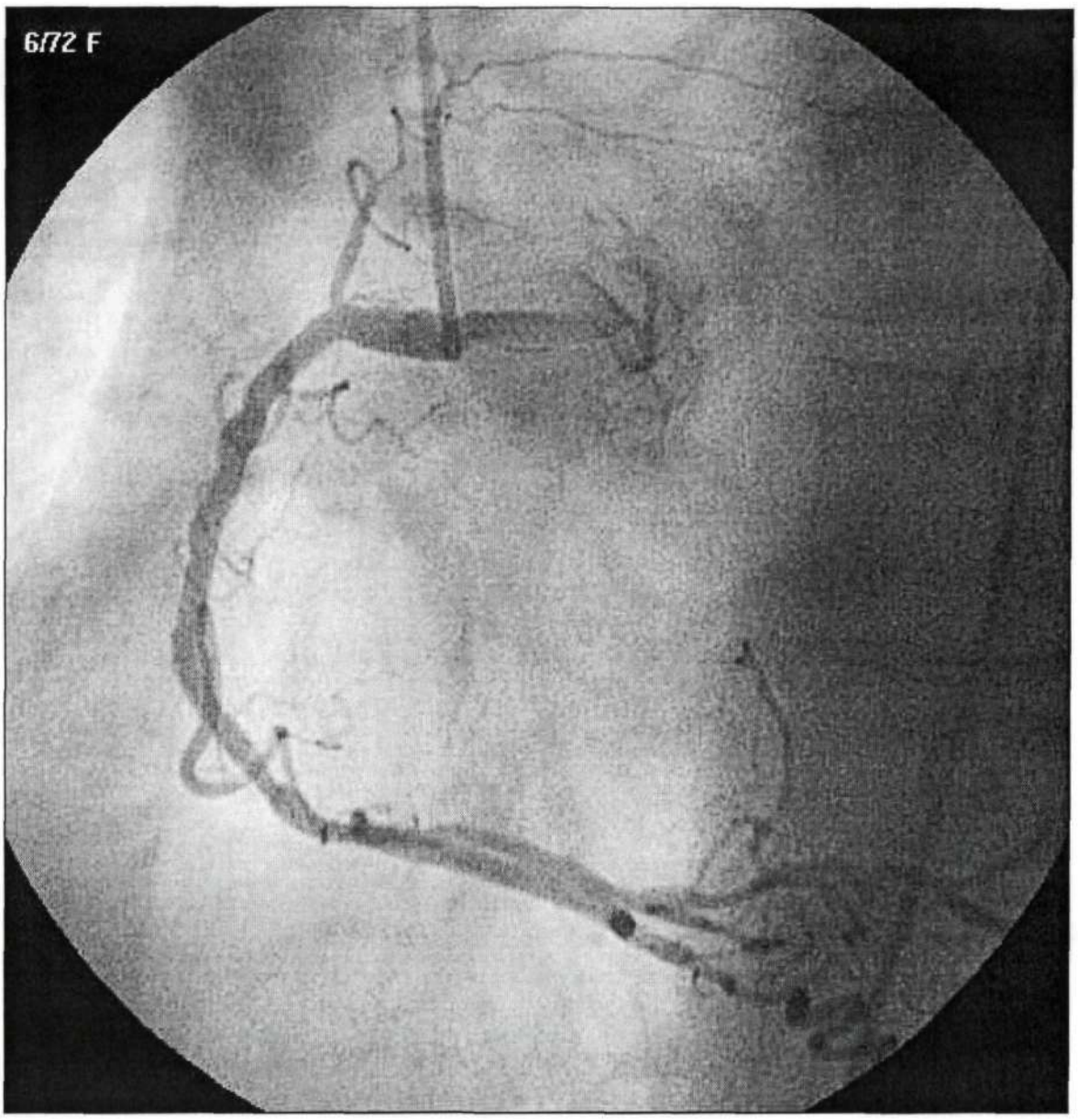

Рис. 11. Ангиограмма правой коронарной артерии: ПКА полностью проходима.

3.2 Результаты исследования у пациентов второй группы с типичными приступами стенокардии напряжения и отрицательным ВЭМ тестом

Во вторую группу вошли 20 мужчин с впервые возникшей стенокардией напряжения и отрицательным ВЭМ тестом (горизонтальная депрессия сегмента ST менее 1 мм или косовосходящая депрессия сегмента ST не менее 2 мм) и наличием двух основных факторов риска развития ИБС.

Жалобы больных при поступлении представлены в таблице 14.

Таблица 14

Распределение больных 2 группы по жалобам

Жалобы	Количество пациентов	
	Абсолютное число	%
Давящие боли за грудиной во время физической нагрузки	15	75.0
Сжимающие боли в левой половине грудной клетки при физической нагрузке	5	25.0
Одышка при ходьбе	10	50,0
Удушье при физической нагрузке	4	20,0
Общая слабость	19	95,0
Повышенная утомляемость	20	100

Факторы риска развития ИБС и представлены в табл. 15.

Таблица 15

Распределение больных 2 группы по факторам риска ИБС

Факторы риска развития ИБС	Количество пациентов	
	Абсолютное число	%
Гипертоническая болезнь	12	60,0
Ожирение	6	30,0
Сахарный диабет	2	10,0
Курение	17	85,0
Нарушение липидного обмена	12	60,0
Гиподинамия	12	60,0
Депрессия	14	70,0
Стресс	20	100

Предшествующие некоронарогенные заболевания представлены в таблице 16.

Таблица 16

Распределение больных по сопутствующей нозологии

Сопутствующая нозология	Количество пациентов	
	Абс.	%
Сахарный диабет II типа легкого течения	3	15,0
Гипертоническая болезнь 2 стадии	3	15,0
Гипертоническая болезнь 1 стадии	9	45,0
Хронический необструктивный бронхит	10	50,0
Хронический гастрит	15	75,0
Экзогенно – конституциональное ожирение 2 ст.	5	25,0

В анамнезе больные страдали различными некоронарогенными заболеваниями: гипертонической болезнью 1-2 стадии, необструктивным хроническим бронхитом, хроническим гастритом, экзогенно – конституциональным ожирением 2 степени и сахарным диабетом II типа.

При осмотре кожные покровы и видимые слизистые обычной окраски. В легких выслушивалось везикулярное дыхание у 15 больных, у 5 пациентов регистрировалось жесткое дыхание. Хрипы не определялись. Тоны сердца у 12 пациентов были приглушены, у 8 - ясные. У 5 отмечался систолический шум на верхушке. Артериальное давление при поступлении колебалось от 110/60 мм рт. ст. до 150/100 мм рт.ст.

Таблица 17

Распределение больных по уровню артериального давления

Уровень артериального давления	Количество пациентов	
	Абсолютное число	%
110/60 -120/80 мм рт.ст.	10	50,0
120/90 – 140/90 мм рт.ст.	7	35,0
>140/90 мм рт.ст.	3	15,0

Число сердечных сокращений колебалось от 48 до 110 в минуту (Таб. 18).

Таблица 18

Распределение больных 2 группы по ЧСС

ЧСС в минуту	Количество больных	
	Абсолютное число	Внутригрупповой %
От 48 до 60	4	20,0
От 61 до 80	13	65,0
Свыше 80	3	15,0

Нарушения ритма сердца при осмотре не определялись. Патологии со стороны желудочно-кишечного тракта и мочевыводящей системы при осмотре не отмечено.

Общеклинический анализ крови у всех пациентов патологии не выявил.

В биохимическом анализе крови показатели АСТ, АЛТ, КФК, мочевой кислоты и глюкозы у всех пациентов были в пределах нормы. Уровень холестерина и триглицеридов колебался в различных пределах (Табл. 19).

Таблица 19

Распределение больных 2 группы по уровню холестерина

Уровень холестерина (норма до 6,2 ммоль/л)	Количество больных	
	Абсолютное число	%
До 6,2	13	65,0
От 6,3 до 7,0	2	10,0
Свыше 7,0	5	25,0

Таблица 20

Распределение больных 2 группы по уровню триглицеридов

Уровень триглицеридов (норма до 1,99 ммоль/л)	Количество пациентов	
	Абсолютное число	%
До 1.99	6	30,0
Свыше 2,5	14	70,0

При рентгенографии органов грудной клетки у 80,0 % больных патологии не выявлено. Отмечалось увеличение левого желудочка 1 степени у 1 пациента. Эмфизематозность легочных полей и диффузный пневмосклероз имели место у 4 пациентов. Уплотнение дуги аорты обнаружено у одного пациента.

На ЭКГ покоя у всех пациентов регистрировался синусовый ритм. Признаки гипертрофии миокарда левого желудочка присутствовали на ЭКГ у 5 пациентов. Изменений конечной части желудочкового комплекса в виде депрессии сегмента ST и отрицательного зубца Т не отмечено ни у одного больного.

Велоэргометрическая проба доведена до диагностического критерия по субмаксимальному числу сердечных сокращений у всех больных. При этом изменений конечной части желудочкового комплекса QRST на ЭКГ в виде горизонтальной депрессии сегмента ST ≥ 1 мм или косовосходящей депрессии сегмента ST ≥ 2 мм (QX> 50 % QT) не выявлено ни в одном случае.

У 19 пациентов реакция АД на физическую нагрузку была нормальная, у 1 пациента - по гипертоническому типу.

При проведении эхокардиографии концентрическая гипертрофия миокарда левого желудочка в виде утолщения его стенок отмечена у одного пациента. У 6 пациентов выявлено нарушение диастолической функции левого желудочка 1 типа. Нарушения локальной сократимости, расширения

камер сердца и патологии клапанного аппарата не зарегистрировано ни в одном случае. У 9-х больных определялось уплотнение корня аорты, у 7-х визуализировались атеросклеротические бляшки в восходящем отделе и дуге аорты.

Стресс-ДэхоКГ с дипиридамолом в высокой дозе и добутамином 5→10→20 мкг/кг/мин оценена как положительная у 14 больных (70,0%) по критерию появления зон нарушений локальной сократимости в 2-х и более сегментах 16 – ти сегментарной модели сердца. По критерию отсутствия прироста МСС при стресс-ДэхоКГ оценена как положительная у тех же 14 пациентов. По ЭКГ – признакам (горизонтальной депрессии сегмента ST на 1 мм и более или косовосходящей депрессии сегмента ST более 2 мм (QX> 50 % QT) комбинированная стресс-эхоКГ отнесена к положительной у 8 пациентов. Типичный приступ стенокардии возник в 19 случаях. Информативность критерия НЛС и критерия прироста МСС при стресс-ДэхоКГ с дипиридамолом в высокой дозе и добутамином представлена в таблице 21.

Таблица 21

Информативность критерия НЛС и критерия прироста МСС при стресс-ДэхоКГ с дипиридамолом и добутамином

Стресс-ДэхоКГ с дипиридамолом и добутамином	Положительный критерий МСС	Положительный критерий НЛС	КАГ
Отсутствие гемодинамически значимых стенозов	0	0	6
Стенозирующее поражение коронарных артерий	14	14	14

Как следует из таблицы, оба критерия обладают 100% чувствительностью и специфичностью по отношению к КАГ.

По результатам положительных стресс-ДэхоКГ проб предполагаемое поражение коронарных артерий представлено в таблице 22.

Таблица 22

Прогноз поражения коронарных сосудов у больных 2 группы

Пораженные артерии	ПКА	ОА	ПНА	ПКА+ПНА	ПНА+ОА	ПКА+ОА
Количество больных	2	1	7	1	2	1

Всем больным была проведена селективная коронарография трансфеморальным доступом по методике M. Judkins. У 6 пациентов выявлено отсутствие поражения магистральных коронарных артерий. У 14 обследованных выявлены стенозы коронарного русла различной степени. Данные селективной коронароангиографии (КАГ) представлены в таблице 23.

Таблица 23

Поражение коронарных артерий у больных 2 группы

Количество пациентов	% Стеноза			
	Ствол ЛКА	ПКА	ПНА	ОА
1	0	75,0	50,0	0
5	0	0	50,0	0
2	0	0	75,0	0
1	0	0	50,0	50,0
1	0	50,0	0	50,0
1	50,0	0	0	0
2	0	75,0	0	0
1	0	0	0	60,0
6	0	0	0	0

Точность, чувствительность и специфичность различных методов исследования во 2 группе пациентов в диагностике ишемической болезни сердца представлена в таблице 24.

Таблица 24

Сравнительная оценка методов диагностики ИБС

Метод исследования	ВЭМ	Стресс-ДэхоКГ с дипиридамолом	Стресс-ДэхоКГ с дипиридамолом и добутамином
Точность % к КАГ	17,6	17,6	100
Чувствительность % к КАГ	0	0	100
Специфичность % к КАГ	100	100,0	100

Низкая чувствительность стресс-ДэхоКГ с дипиридамолом и ВЭМ предполагает в качестве первого этапа в алгоритме выявления ИБС проведение стресс-ДэхоКГ с дипиридамолом и добутамином. Точность, чувствительность, специфичность стресс-ДэхоКГ как по критерию НЛС, так и по критерию прироста МСС, составили 100 % ($p<0,01$). Данные стресс-ДэхоКГ с дипиридамолом и добутамином не зависят от данных стресс-ДэхоКГ с моноагентом - дипиридамолом ($p>0,05$).

Таким образом, в группе больных с впервые возникшей стенокардией и наличием 2-х и более факторов риска ИБС, клинические проявления заболевания являются основанием для углубленного обследования пациента даже при отрицательном ВЭМ тесте и стресс-эхоКГ с дипиридамолом. Выявляемость стенозирующего атеросклероза в данной группе больных составляет 70,0%. Преимущественное значение в ходе дальнейшей диагностики занимает стресс-ДэхоКГ с дипиридамолом и добутамином, точность, чувствительность и специфичность которой составили 100 %.

Приводим клинический пример.

Больной Б. 1960 года рождения.

При поступлении предъявлял жалобы на боли в левой половине грудной клетки во время физической нагрузки, проходящие самостоятельно через 5-10 минут после ее прекращения или приема валидола, одышку при ходьбе, повышенную утомляемость. Нитроглицерин для купирования боли не использовался.

В анамнезе: страдает хроническим бронхитом около 10 лет с периодическими обострениями до 1 раза в год. Вышеуказанные жалобы появились впервые около месяца назад на фоне эмоционального стресса, по поводу чего обратился в поликлинику. Вредные привычки: курит.

Объективно: состояние удовлетворительное. Нормального телосложения и питания. Кожные покровы и видимые слизистые обычной окраски. В легких аускультативно везикулярное дыхание, хрипы не выслушиваются. Тоны сердца слегка приглушены, ритм правильный. Артериальное давление 120/80 мм рт.ст. Число сердечных сокращений 75 в минуту. Живот мягкий, безболезненный во всех отделах. Печень перкуторно у края реберной дуги. Симптом поколачивания отрицательный с обеих сторон. Неврологический статус без особенностей.

Общеклинический анализ крови: Hb –152 г/л, Эр. – 5,9 × 10^{12} /л, Лейкоциты- 5,7 × 10^{9} /л, Лейкоцитарная формула: э -1, с -58 , п -1, л -31 , м -9 . СОЭ – 2 мм/час.

В биохимическом анализе крови показатели АСТ – 20 ед/л, АЛТ – 24 ед/л, КФК – 106 ед/л, холестерин –5,6 ммоль/л, триглицериды – 1,84 ммоль/л. Сахар крови натощак составил 5,3 ммоль/л.

Рентгенография органов грудной клетки: Легочные поля эмфизематозные. Диффузный пневмосклероз. Корни не расширены. Куполы диафрагмы обычно расположены. Тень сердца не изменена. Аорта обычно расположена.

ЭКГ покоя: Синусовый ритм 64 в мин. Горизонтальное положение ЭОС.

Протокол ВЭМ пробы: нагрузка: 25 Вт × 2 мин; 50 Вт × 2мин; 75 Вт × 2 мин; 100 Вт × 1 мин. Объем работы – 24000дж. АД мин –120/80 мм рт. ст. АД

макс. – 190/100 мм рт. ст. ЧСС мин –78 в мин, ЧСС макс – 139 в мин. Хронотропный резерв – 61. Инотропный резерв – 70. Двойное произведение 264 ед. Время восстановления – 4 минуты.

Заключение: проба отрицательная. Нормальная реакция АД на нагрузку.

Результаты ВЭМ пробы представлены на рисунках 12, 13, 14.

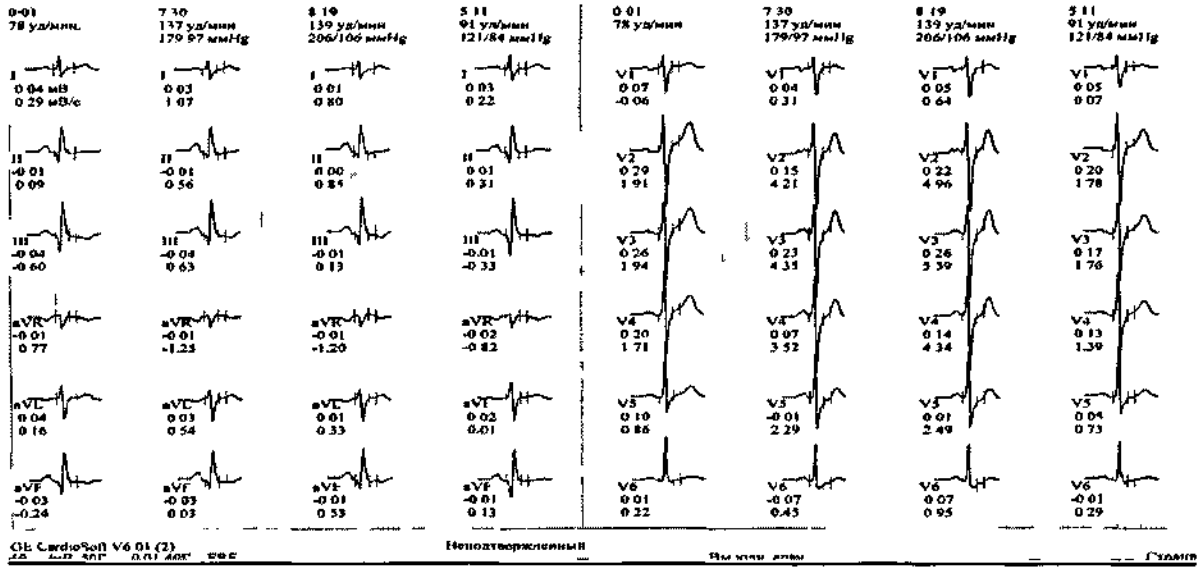

Рис 12. Итоговая таблица ВЭМ пробы.

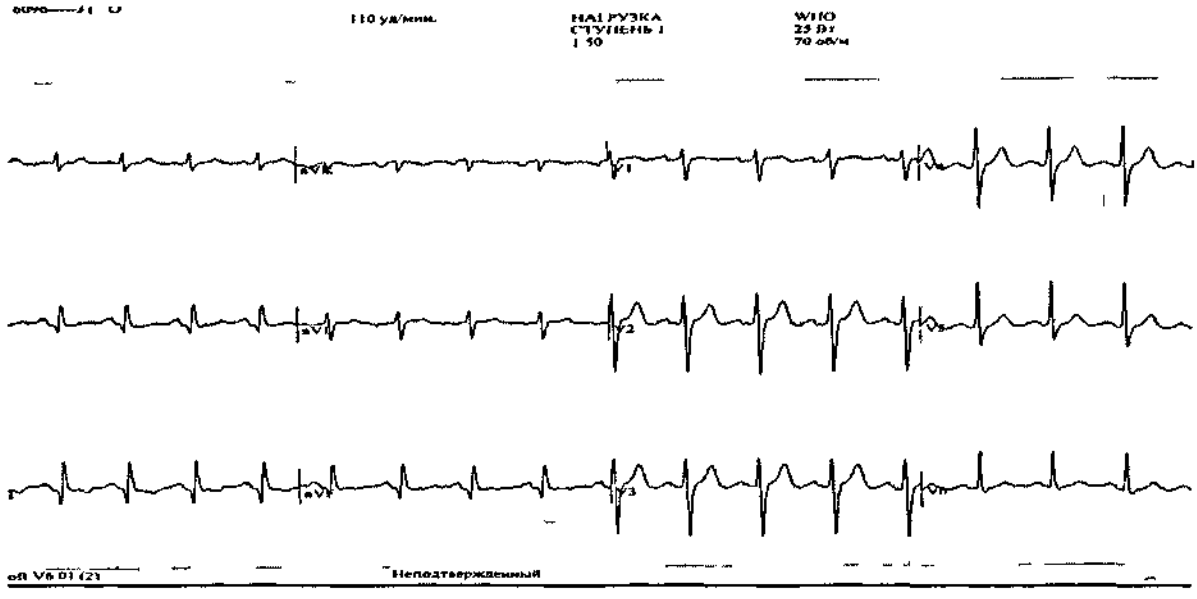

Рис. 13. В покое и на первой ступени нагрузки патологических изменений сегмента ST не выявлено.

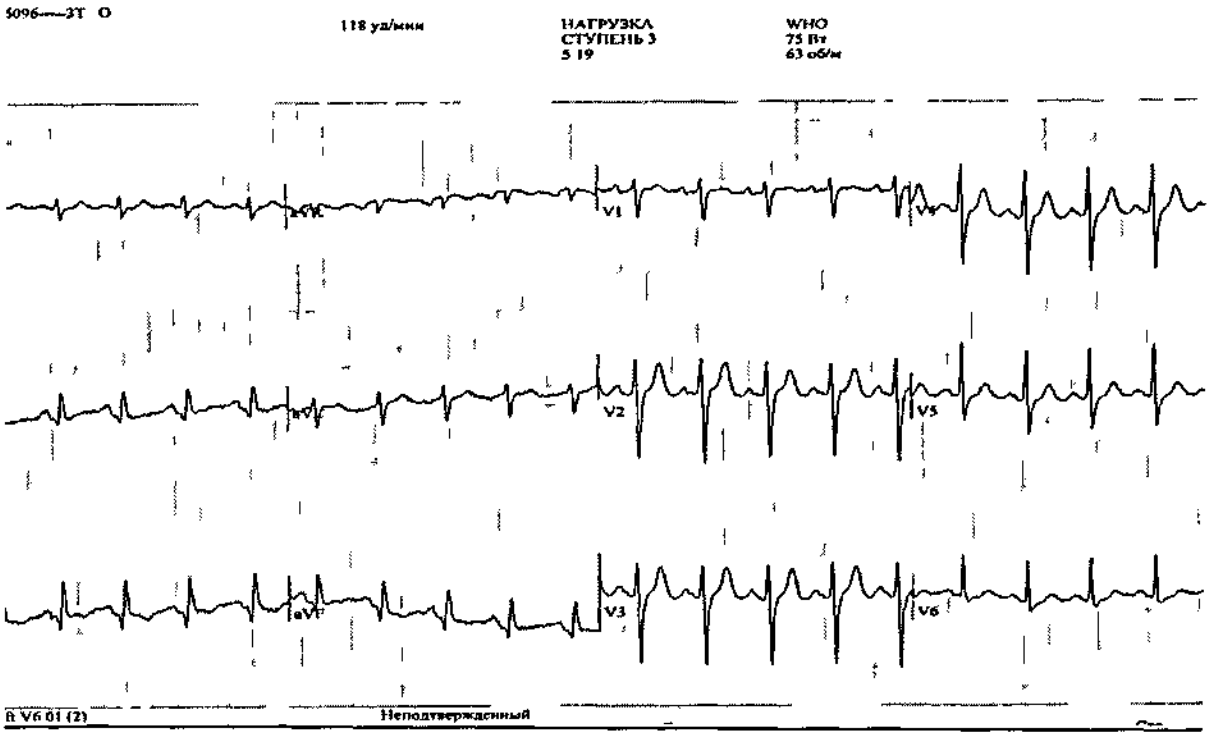

Рис. 14 .На нагрузке 75 Вт патологических изменений сегмента ST не выявлено

Эхокардиография: максимальный передне – задний размер левого предсердия –3,2 см, конечный диастолический размер левого желудочка – 5,1 см, конечный систолический размер левого желудочка –3.4 см, толщина межжелудочковой перегородки в диастолу – 1,1 см, толщина задней стенки левого желудочка в диастолу – 1,0 см, масса миокарда левого желудочка – 201 г, индекс массы миокарда левого желудочка – 126 г/кв.м, максимальное раскрытие створок аортального клапана – 1,9 см, диаметр корня аорты –3,6 см, максимальный передне – задний размер выносящего тракта правого желудочка – 1.8 см, диаметр ствола легочной артерии – 2.2 см. Нарушений структуры и функции левого желудочка не выявлено. Глобальная сократимость левого желудочка - нормальная (фракция выброса – 60 %). Левый желудочек нормальных размеров. При допплеровском исследовании трансмитрального кровотока нарушения диастолической функции левого желудочка не зарегистрировано. Локальная сократимость левого желудочка в покое не нарушена.

Диаграмма, отражающая стресс-ДэхоКГ с дипиридамолом и добутамином, представлена на рисунке 15.

Стресс-эхоКГ 04.06.10 Имя: Б. Дата рождения: 17.07.60 Возраст 49 лет.

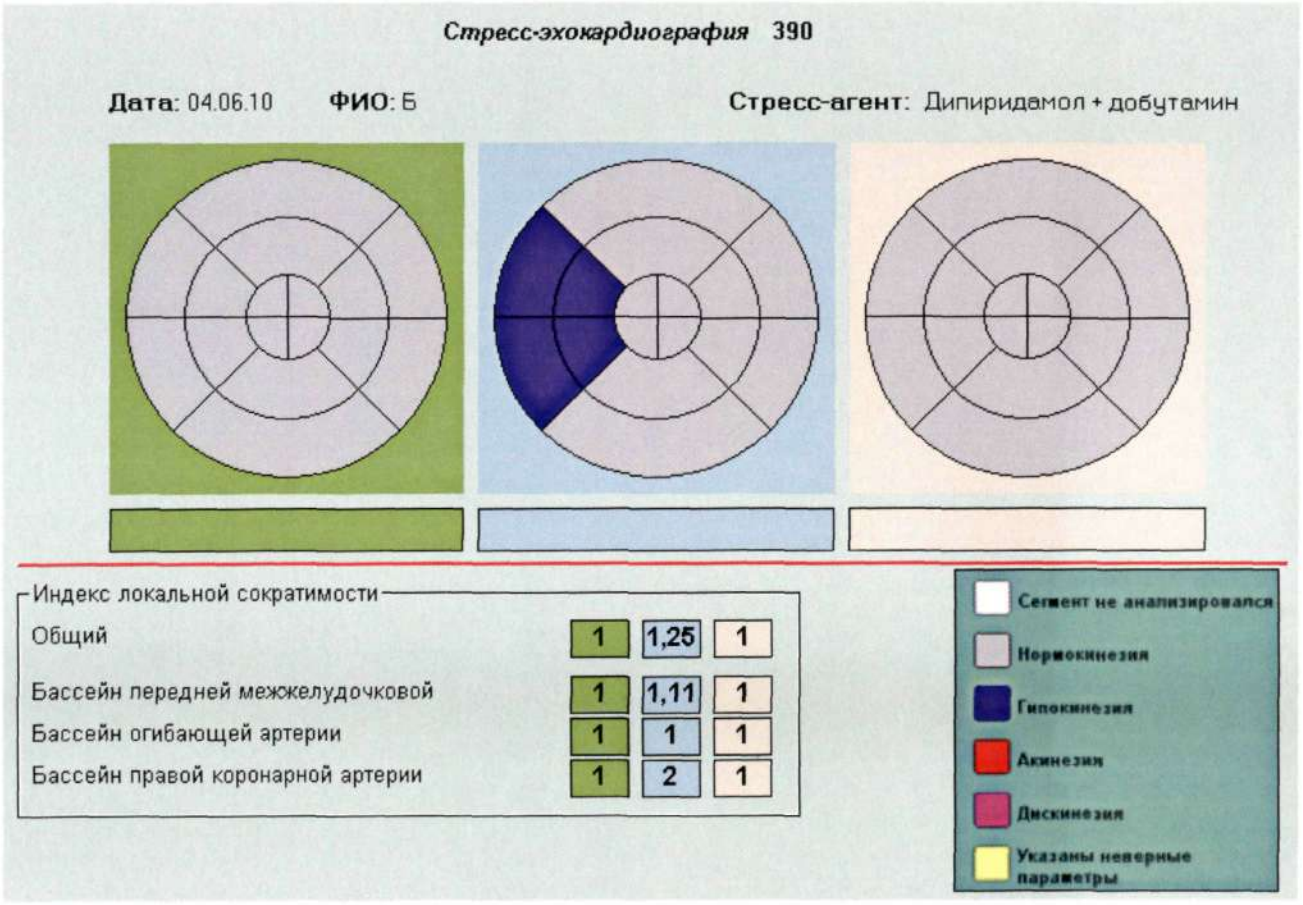

Рис.15. Стресс-эхоКГ с дипиридамолом и добутамином: отмечается гипокинезия базальных заднего, заднеперегородочного сегментов, средних заднего и заднеперегородочного сегментов. Нарушения локальной сократимости в бассейне правой коронарной артерии.

Критерий МСС также демонстрирует снижение максимальных систолических скоростей и при тканевой стресс-ДэхоКГ в бассейне пораженной ПКА (Рис 17,18).

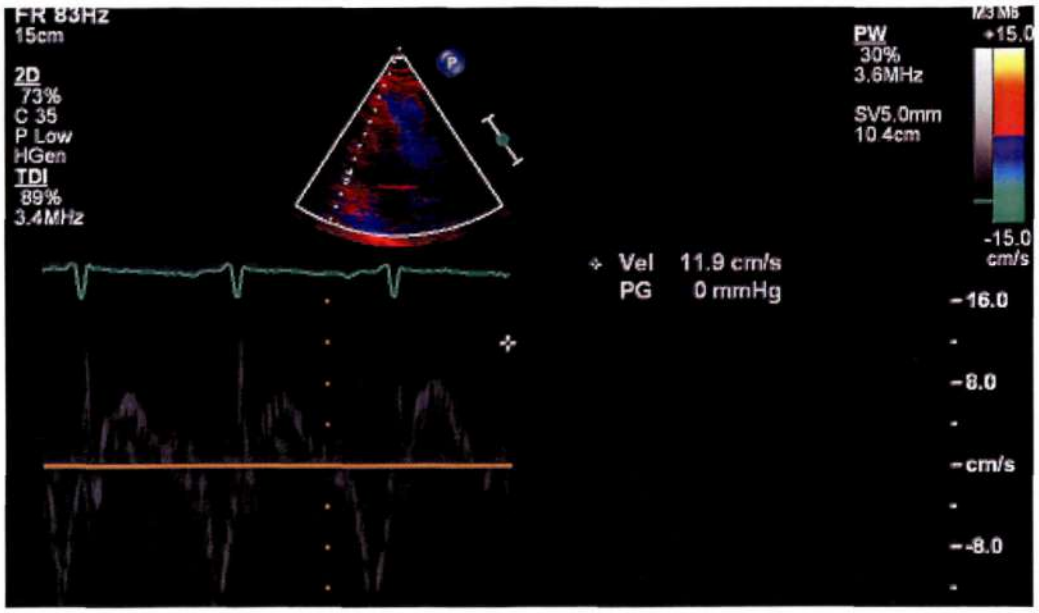

Рис.17. Стресс-ДэхоКГ, при введении дипиридамола в дозе 0,84 мг/кг и добутамина со скоростью введения 10 мкг/кг/мин. Контрольный объем установлен в базальном отделе задней стенки. МСС – 11,9 см/сек.

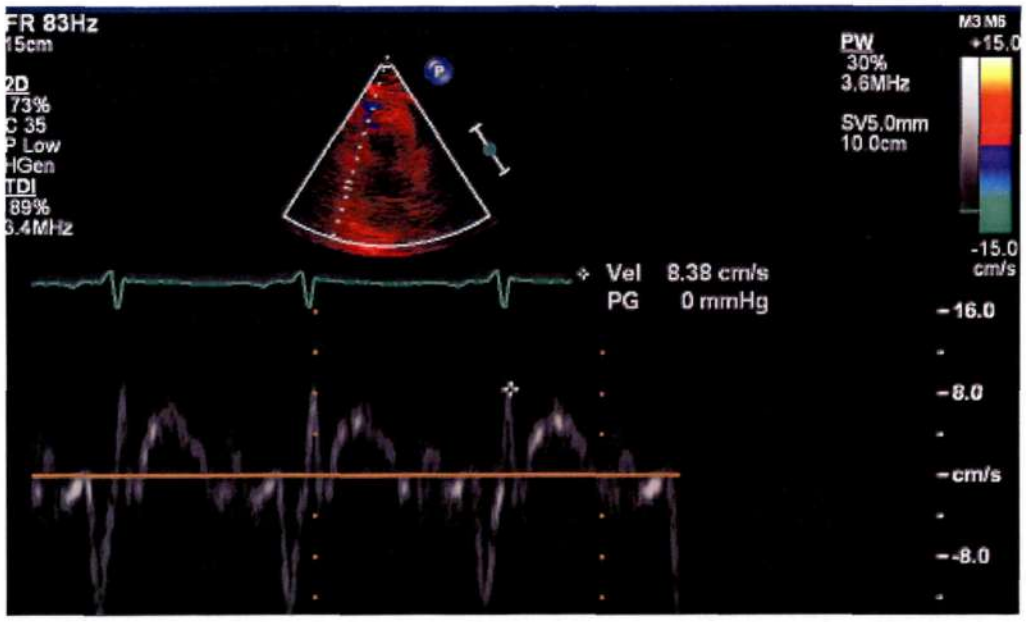

Рис.18. Стресс-ДэхоКГ, при введении дипиридамола в дозе 0,84 мг/кг и добутамина со скоростью введения 20 мкг/кг/мин. Контрольный объем установлен в базальном отделе задней стенки. Отмечается снижение МСС до 8,38 см/сек.

В результате, у больного М. 51 года, страдающего гипертонической болезнью 2 ст. и сахарным диабетом II типа без клинических проявлений ИБС, в ходе обследования выявлен стенозирующий коронаросклероз, по

поводу чего успешно произведена баллонная ангиопластика. Ишемическая болезнь сердца носила безболевой характер. Ни по одному из проведенных исследований: велоэргометрия, эхокардиография, стресс-эхоКГ с дипиридамолом нельзя было с уверенностью предположить наличие ИБС у этого больного. На основании данных комбинированной стресс-эхоКГ с дипиридамолом и добутамином диагноз ИБС был установлен. Проведена топическая диагностика пораженных коронарных артерий. Данные стресс-эхоКГ с дипиридамолом и добутамином были подтверждены при выполнении селективной коронарографии, что позволило своевременно провести баллонную ангиопластику и избежать осложнений ИБС.

На рисунках 19, 20 представлены ангиограммы соответственно левой и правой коронарных артерий

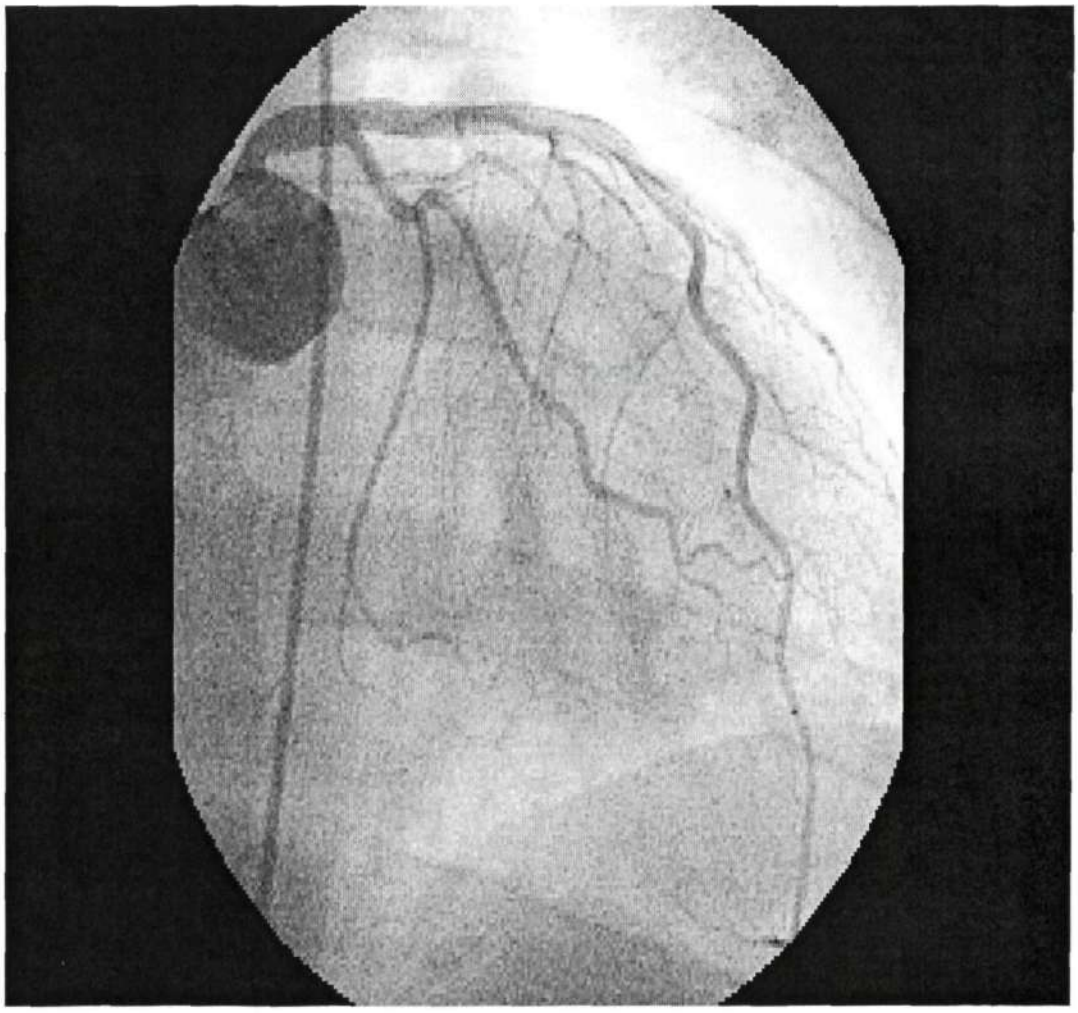

Рис.19. Ангиограмма левой коронарной артерии: ствол ЛКА не изменен. ПНА (ПМЖВ), ОВ и ВТК проходимы на всем протяжении.

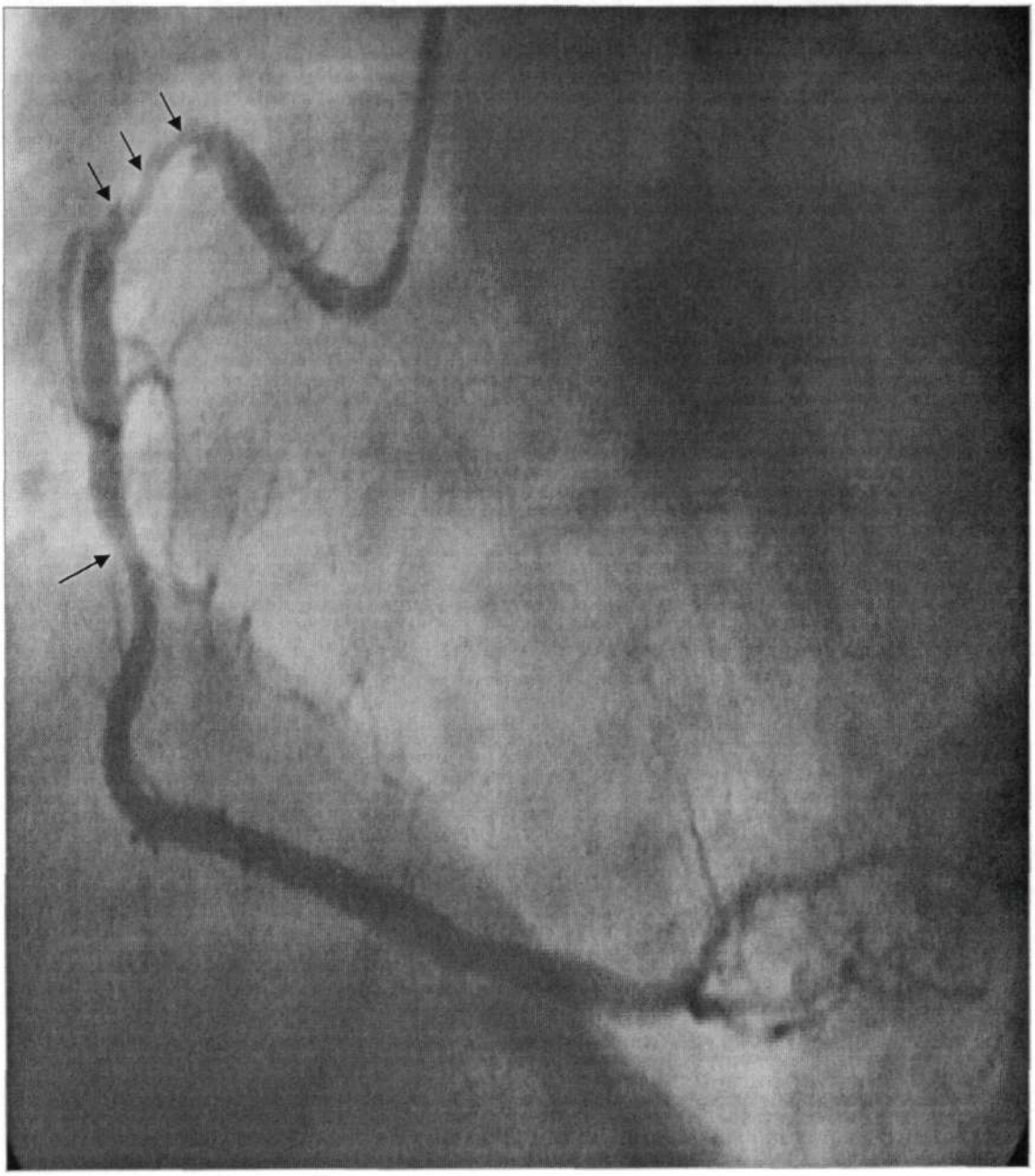

Рис. 20. Ангиограмма правой коронарной артерии: ПКА проходима, множественные стенозы от 80% до 50 % в проксимальных сегментах.

3.3. Анализ результатов у пациентов третьей группы без клинических проявлений ИБС и отсутствием ее основных факторов риска с положительной ВЭМ пробой.

В третью группу вошли 20 мужчин с различными экстракардиальными

заболеваниями, без клинических проявления ИБС, в ходе диспансеризации которых ВЭМ проба была положительной. У больных отсутствовали основные факторы риска ишемической болезни сердца: гипертоническая болезнь, ожирение, сахарный диабет, нарушение липидного обмена, курение, гиподинамия, стресс. Жалобы больных при поступлении (Табл. 25).

Таблица 25

Распределение больных 3 группы по жалобам

Жалобы	Количество пациентов	
	Абсолютное число	%
Боли в эпигастрии	7	35,0
Изжога	2	10,0
Боли в правом подреберье	2	10,0
Боли в плечевых суставах	1	5,0
Кашель с мокротой	1	5,0
Общая слабость	19	95,0
Головные боли	10	50,0
Головокружение	7	35,0
Затруднение носового дыхания	1	5,0
Повышенная утомляемость	20	100
Метеоризм	1	5,0
Боль в поясничной области	4	20,0

Экстракардиальные заболевания больных 3 группы представлены в таблице 26.

Таблица 26

Распределение больных 3 группы по нозологиям

Нозология	Количество пациентов	
	Абсолютное число	%
Хронический гастрит	4	20,0
Хронический колит	1	5,0
Хронический бронхит	2	10,0
Хронический холецистит	4	20,0
Мочекаменная болезнь	1	5,0
Хронический этмоидит	1	5,0
Нейроциркуляторная дистония	6	30,0
Остеоартроз	1	5,0

При осмотре кожные покровы и видимые слизистые обычной окраски. В легких определялось везикулярное дыхание у 19 больных, у 1 пациента - жесткое дыхание. Единичные сухие хрипы выслушивались у 1 больного. Тоны сердца у всех пациентов были ясные. У 3 больных выслушивался систолический шум на верхушке. Артериальное давление при поступлении у всех больных находилось в пределах нормы: от 110/60 мм рт. ст. до 130/80 мм рт.ст. Число сердечных сокращений не превышало нормальных пределов и варьировало от 53 до 94 в минуту. Нарушения ритма сердца при осмотре отсутствовали. Пальпация живота была безболезненна у 13 пациентов, у 6-х отмечалась болезненность в эпигастральной области, у 2-х в области правого подреберья, у одного в проекции толстого кишечника. У 19 пациентов симптом «поколачивания» по поясничной области был отрицательным, у одного - положительным справа. У одного пациента отмечалась

болезненность в поясничной области при повороте туловища, в одном случае отмечалась боль при круговых движениях в плечевых суставах. В неврологическом статусе у 6 больных отмечался легкий горизонтальный нистагм, у 5 - неустойчивость в позе Ромберга.

Общеклинический анализ крови у всех пациентов патологии не выявил.

В биохимическом анализе крови показатели АСТ, АЛТ, КФК, мочевой кислоты, холестерина, триглицеридов и глюкозы у всех пациентов были в пределах нормы.

При рентгенографии органов грудной клетки у 19 больных патологии не отмечено. Эмфизематозность легочных полей и диффузный пневмосклероз выявлен у 3 пациентов.

На ЭКГ покоя у всех пациентов регистрировался синусовый ритм. Изменений конечной части желудочкового комплекса в виде депрессии сегмента ST и отрицательного зубца Т не отмечено ни у одного больного.

Велоэргометрическая проба доведена до диагностического критерия изменения конечной части желудочкового комплекса QRST на ЭКГ в виде горизонтальной депрессии сегмента ST на 1 мм и более у всех больных.

Данные ВЭМ представлены в табл.27.

Таблица 27

Результаты ВЭМ у больных третьей группы

Изменение сегмента ST на ЭКГ у больных	Горизонтальная депрессия сегмента ST ≥ 1 мм	Косовосходящая депрессия сегмента ST более ≥ 2 мм (QX > 50% QT)
Количество пациентов	20	-

У всех пациентов реакция АД на физическую нагрузку была нормальная. При проведении эхоКГ у 6 пациентов отмечалось нарушение диастолической функции левого желудочка 1-го типа. Нарушения локальной сократимости,

расширения камер сердца и патологии клапанного аппарата не выявлено ни в одном случае.

Комбинированная стресс-эхокардиография с дипиридамолом в высокой дозе и добутамином при скорости введения 5→10→20мкг/кг/мин оценена как положительная у 2 больных (10,0 %) по ЭхоКГ критериям (появление зон нарушений локальной сократимости в 2-х и более сегментах 16- ти сегментарной модели сердца). По критерию отсутствия прироста МСС при стресс-ДэхоКГ оценена как положительная у тех же 2 пациентов. По ЭКГ – признакам (горизонтальной депрессии сегмента ST на 1 мм и более) комбинированная стресс-эхоКГ отнесена к положительной у 20 пациентов. Типичный приступ стенокардии не возник ни в одном случае. Информативность критерия НЛС и критерия прироста МСС при стресс-ДэхоКГ с дипиридамолом в высокой дозе и добутамином представлена в таблице 28.

Таблица 28

Информативность критерия НЛС и критерия прироста МСС при стресс-ДэхоКГ с дипиридамолом и добутамином

Стресс-ДэхоКГ с дипиридамолом и добутамином	Положительный критерий МСС	Положительный критерий НЛС	КАГ
Отсутствие гемодинамически значимых стенозов, n = 18	0	0	18
Стенозирующее поражение коронарных артерий, n = 2	2	2	2

Как следует из таблицы, оба критерия обладают 100% чувствительностью и специфичностью по отношению к КАГ.

По результатам положительных стресс-ДэхоКГ проб предполагаемое поражение коронарных артерий представлено в таблице 29.

Таблица 29

Прогноз поражения коронарных сосудов у больных 3 группы

Пораженные артерии	ПКА	ОА	ПНА
Количество больных	1	0	1

При коронарографии у 18 пациентов выявлено отсутствие поражения магистральных коронарных артерий. У 1 больного выявлен проксимальный 50,0% стеноз правой коронарной артерии, у второго пациента – 40% дистальный стеноз ПНА.

Точность, чувствительность и специфичность различных методов исследования в 3 группе пациентов в диагностике ИБС представлена в таблице 30.

Таблица 30

Сравнительная оценка методов диагностики ИБС

Метод исследования	ВЭМ	Стресс-ДэхоКГ с дипиридамолом	Стресс-ДэхоКГ с дипиридамолом и добутамином
Точность % к КАГ	10,0	10,0	100
Чувствительность % к КАГ	100	100	100
Специфичность % к КАГ	0	0	100

Низкая точность и специфичность стресс-ДэхоКГ с дипиридамолом и ВЭМ предполагает в качестве первого этапа при проведении ежегодной диспансеризации больных с экстракардиальными заболеваниями выполнение им стресс-ДэхоКГ с дипиридамолом и добутамином.

Точность, чувствительность, специфичность последней как по критерию НЛС, так и по критерию прироста МСС, составили 100 % ($p<0,01$). Данные

стресс-ДэхоКГ с дипиридамолом и добутамином не зависят от данных стресс-ДэхоКГ с моноагентом - дипиридамолом ($p<0,001$).

Приводим клинический пример.

Больной А. 1969 года рождения.

При поступлении предъявлял жалобы на давящие боли за грудиной во время физической нагрузки, проходящие самостоятельно через 10 минут после ее прекращения или приема валидола, слабость, повышенную утомляемость. Нитроглицерин для купирования боли не применял.

В анамнезе: страдает хроническим гастритом около 7 лет с периодическими обострениями до 2 раз в год. Вышеописанные жалобы появились впервые около недели назад на фоне эмоционального стресса, в связи с чем обратился в поликлинику.

Объективно: состояние относительно удовлетворительное. Нормального телосложения и питания. Кожные покровы и видимые слизистые обычной окраски. В легких аускультативно везикулярное дыхание, хрипы не выслушиваются. Тоны сердца слегка приглушены, ритм правильный. Легкий систолический шум на верхушке. Артериальное давление 115/80 мм рт.ст. Число сердечных сокращений регистрировалось от 84 в минуту. Живот мягкий, болезненный в эпигастральной области. Печень перкуторно у края реберной дуги. Почки не пальпируются. Симптом поколачивания отрицательный с обеих сторон. Неврологический статус без особенностей.

Общеклинический анализ крови: Hb –150 г/л, Эр. – 5,2 × 10^{12}/л, Лейкоциты - 5,7 × 10^{9}/л, Лейкоцитарная формула: э -1, с -58, п -1, л -31 , м -9. СОЭ – 2 мм/час.

В биохимическом анализе крови: показатели АСТ – 20 ед/л, АЛТ – 18 ед/л, КФК –95 ед/л, холестерин –5,6 ммоль/л, триглицериды – 1,92 ммоль/л. Сахар крови натощак составил 4,6 ммоль/л.

Рентгенография органов грудной клетки: Легочные поля прозрачные, без очаговых и инфильтративных изменений. Корни не расширены. Куполы

диафрагмы обычно расположены. Тень сердца не изменена. Аорта обычно расположена.

ЭКГ покоя: Синусовый ритм 75 в мин. Горизонтальная ЭОС.

Велоэргометрическая проба.

Протокол ВЭМ пробы: нагрузка: 50 Вт × 3 мин; 75 Вт × 3 мин; 100 Вт × 1 мин. Объем работы – 40 000 Дж. $АД_{мин}$ – 120/80 мм рт. ст., $АД_{макс}$ – 180/90 мм рт. ст. $ЧСС_{мин}$ – 98 уд. в мин, $ЧСС_{макс}$ – 145 уд. в мин. Среднее АД – 120 мм рт. ст.

Хронотропный резерв – 47. Инотропный резерв – 60.

Больной А. *Велоэргометрическая проба*: определяется горизонтальная депрессия сегмента ST 1,5–2 мм V3-6. при нагрузке 75 Вт. Проба *положительная. Нормальная реакция АД на нагрузку.*

Результаты ВЭМ пробы представлены на рисунках 21, 22, 23, 24.

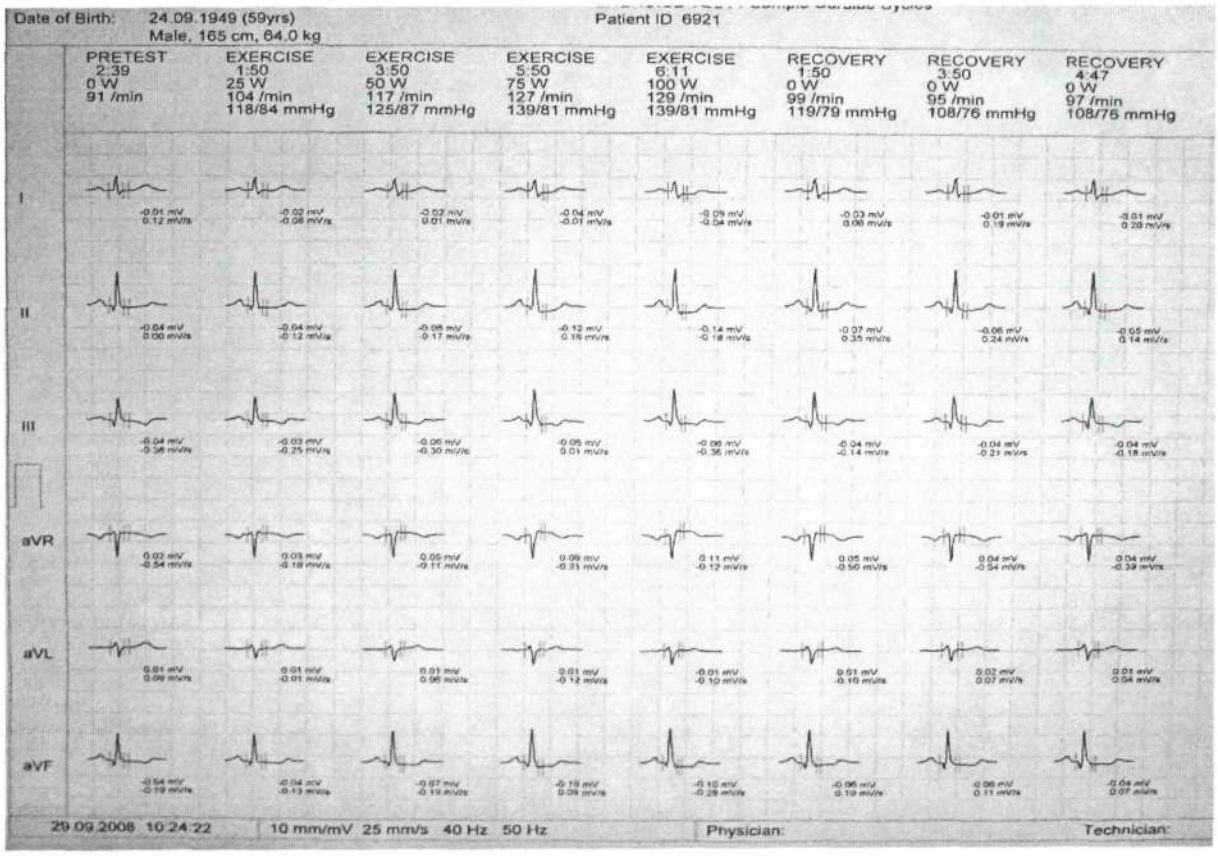

Рис. 21. Итоговая таблица ВЭМ. Патологические изменения сегмента ST в стандартных и усиленных отведениях не выявлено.

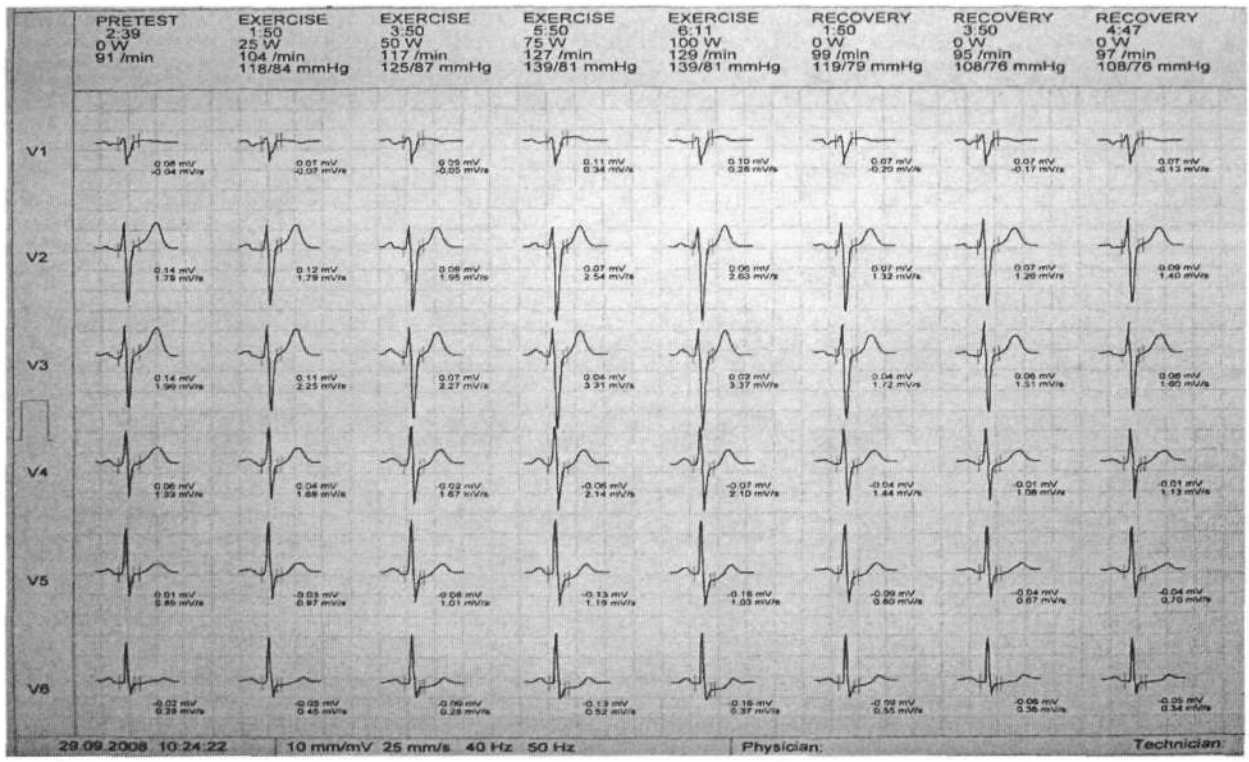

Рис. 22. Итоговая таблица ВЭМ. Патологических изменений сегмента ST в отведениях $V_{5\text{-}6}$.

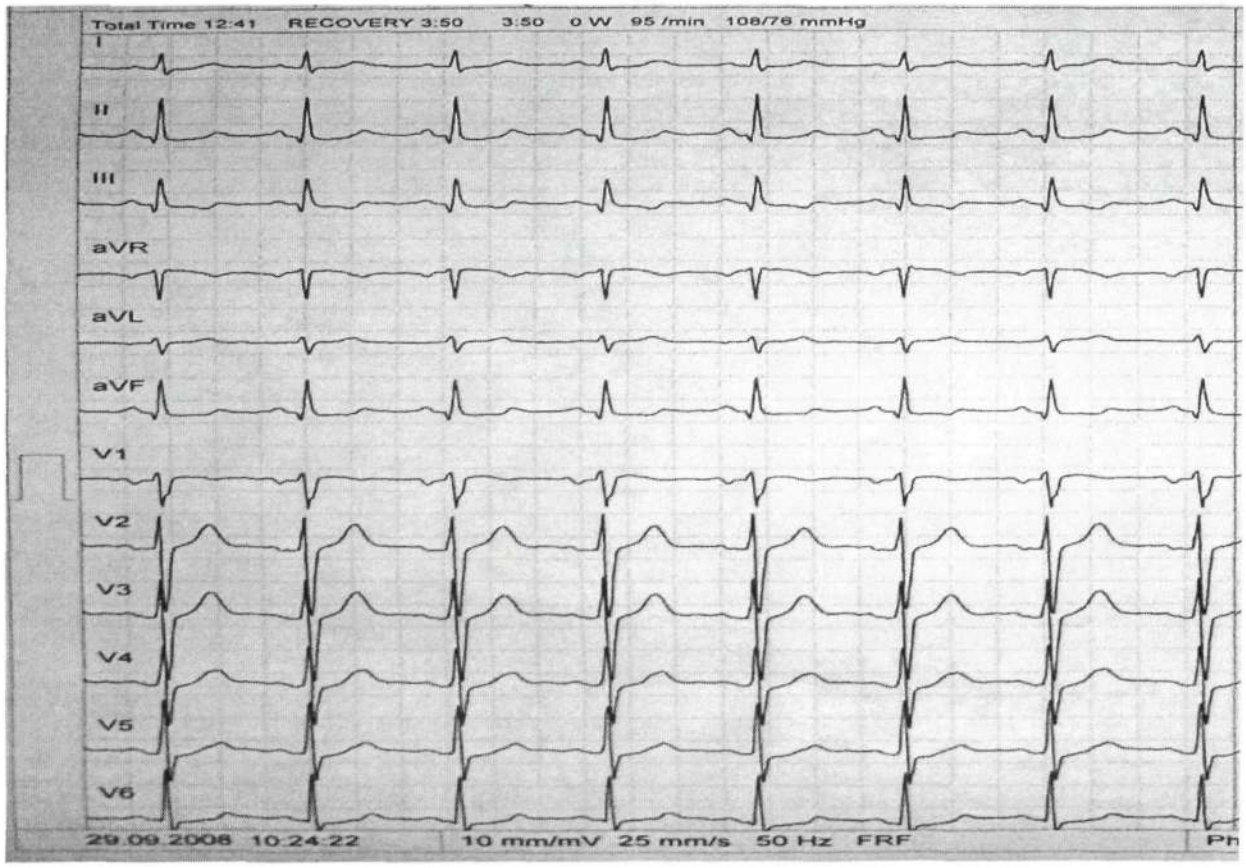

Рис. 23. В претесте патологических изменений сегмента ST не выявлено.

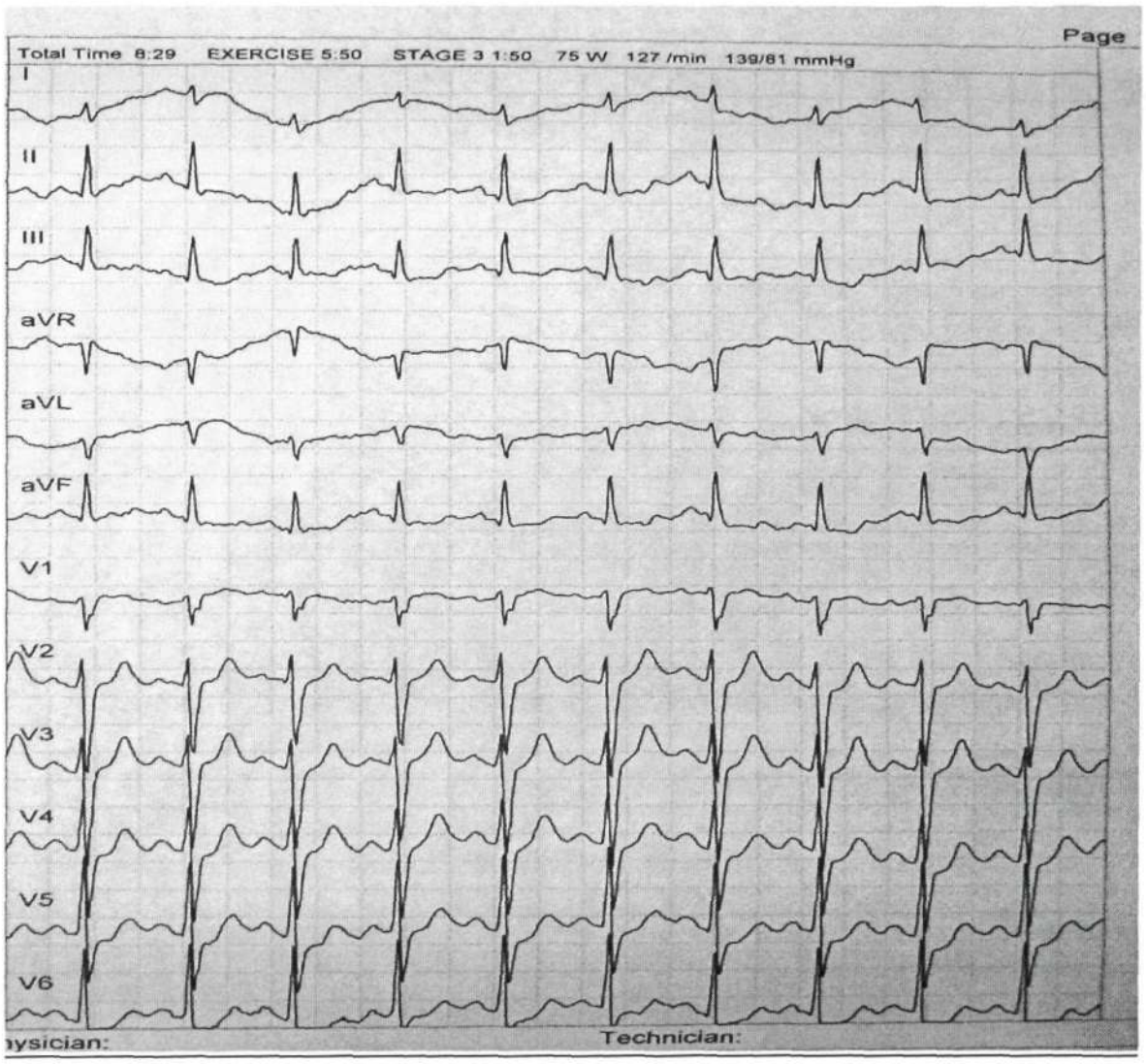

Рис. 24. Выявлена депрессия сегмента ST 1,5-2 мм в отведениях V_{5-6} нагрузке 75 Вт.

Эхокардиография: Максимальный передне – задний размер левого предсердия –3,5 см. Конечный диастолический размер левого желудочка – 4,7 см. Конечный систолический размер левого желудочка –3.2 см. Толщина межжелудочковой перегородки в диастолу – 1,0 см. Толщина задней стенки левого желудочка в диастолу – 1,1 см. Масса миокарда левого желудочка – 176 г. Индекс массы миокарда левого желудочка – 111 г/кв.м. Максимальное раскрытие створок аортального клапана – 1,8 см. Диаметр корня аорты –3,3 см. Максимальный передне – задний размер выносящего тракта правого желудочка – 1,7 см. Диаметр ствола легочной артерии – 2,3 см. Нарушений структуры и функции левого желудочка не выявлено. Глобальная сократимость левого желудочка - нормальная (фракция выброса – 60 %).

Левый желудочек нормальных размеров. Локальная сократимость левого желудочка в покое не нарушена. Нарушений структуры и функции правого желудочка не отмечено. При визуализации левого предсердия патология отсутствует. При исследовании правого предсердия патологии не выявлено. При допплеровском исследовании трансмитрального кровотока нарушения диастолической функции левого желудочка не зарегистрировано (Рис.25).

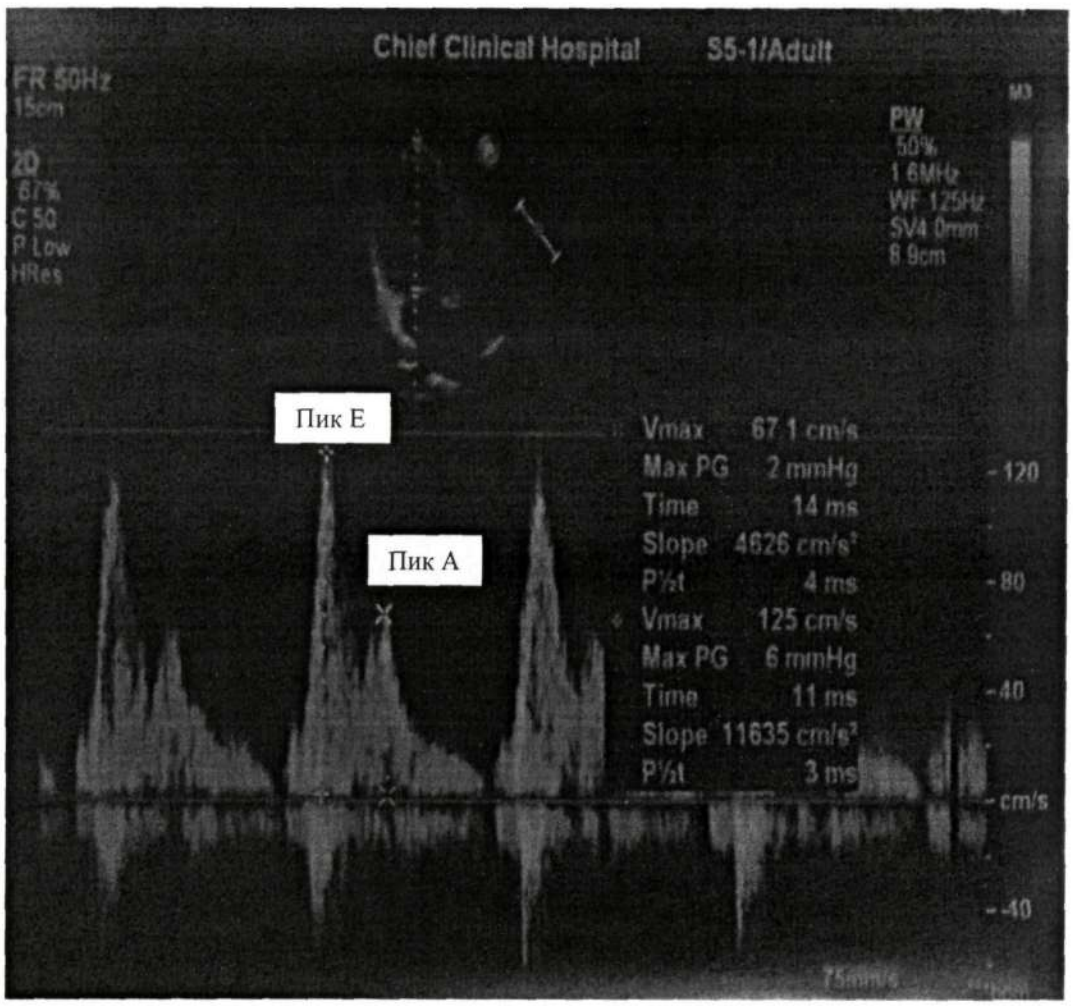

Рисунок 25. Нормальная допплерограмма трансмитрального потока. Преобладание заполнения ЛЖ в раннюю диастолу предсердий (пик E) над их систолой (пик A). Отношение скоростей допплерограммы E/A = 1,87.

Стресс-эхокардиография с дипиридамолом в дозе 0,84 мг/кг и добутамином при скорости введения 20 мкг/кг/мин не выявила нарушений локальной сократимости.

Диаграмма, отражающая проведение стресс-ДэхоКГ с дипиридамолом и добутамином представлена на рисунке 26.

Стресс-эхоКГ 27.01.2011

Имя: А. Дата рождения: 24.09.69. *Возраст 41г.*

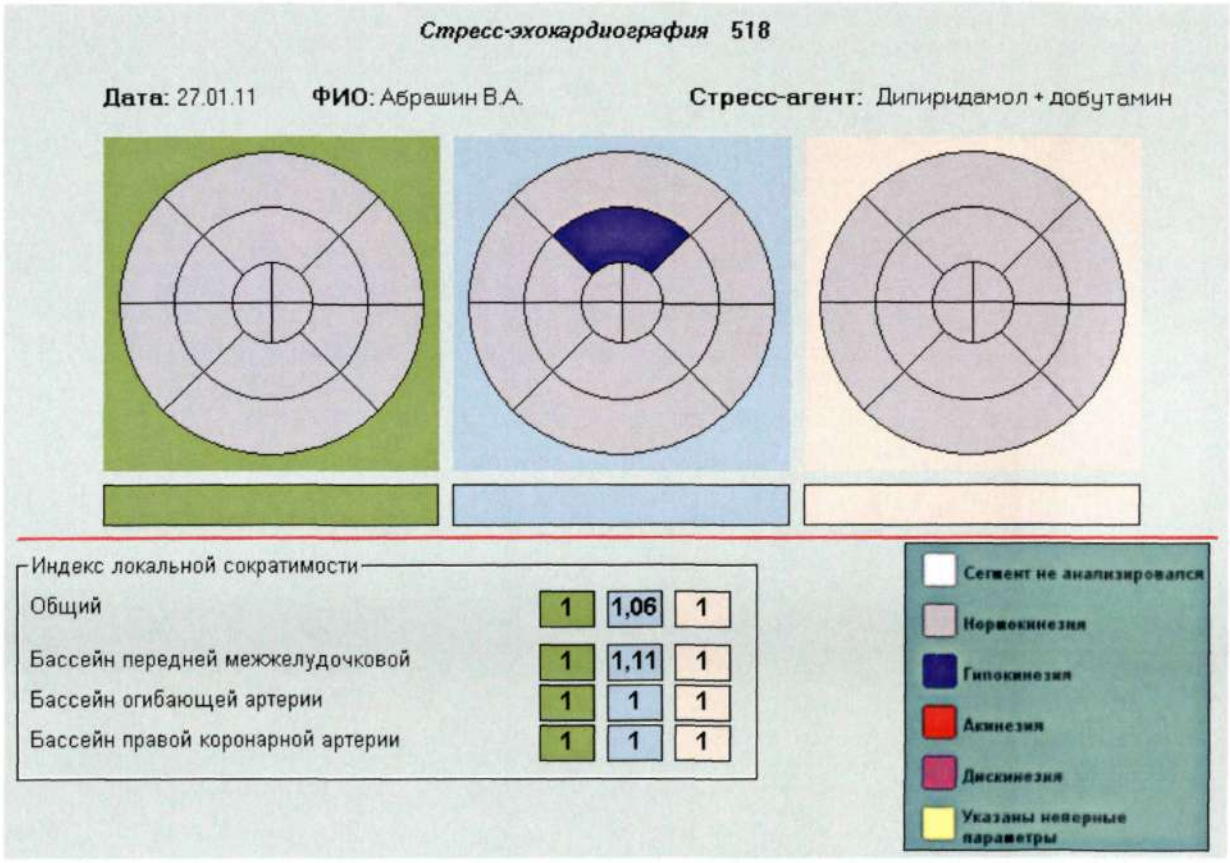

Рис. 26. Комбинированная стресс-ДэхоКГ с дипиридамолом и добутамином. Нарушение локальной сократимости левого желудочка выявлено лишь в 1 среднем передне-перегородочном сегменте.

Критерий МСС также демонстрирует отсутствие снижения максимальных систолических скоростей и при тканевой стресс-ДэхоКГ в бассейне ПМЖВ (Рис 27, 28).

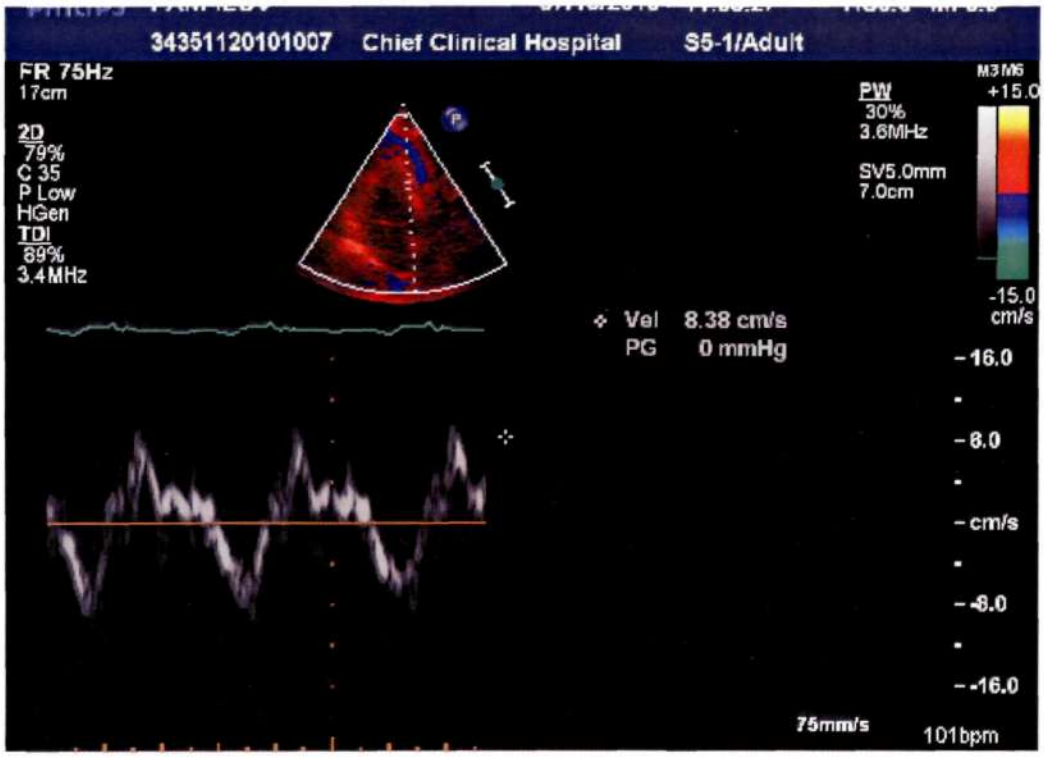

Рис.27. Стресс-ДэхоКГ, при введении дипиридамола в дозе 0,84 мг/кг и добутамина со скоростью введения 10 мкг/кг/мин. Контрольный объем установлен в среднем передне-перегородочном отделе. МСС – 8,38 см/сек.

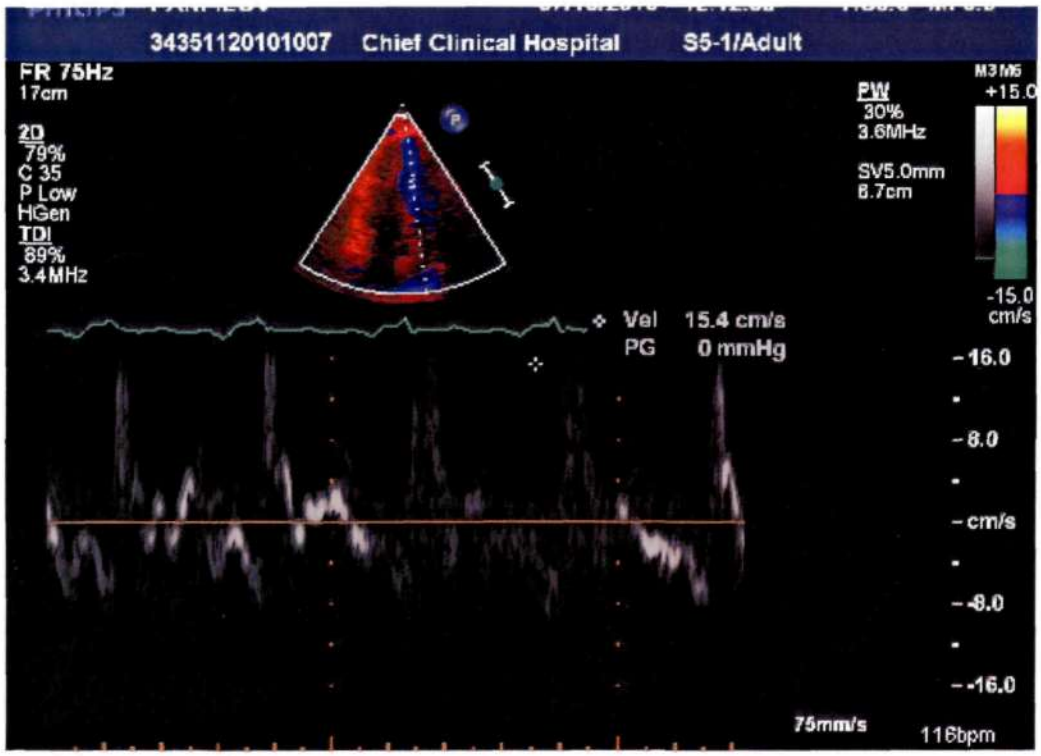

Рис.28. Стресс-ДэхоКГ, при введении дипиридамола в дозе 0,84 мг/кг и добутамина со скоростью введения 20 мкг/кг/мин. Контрольный объем установлен в базальном отделе задней стенки. Отмечается прирост МСС до 15,4 см/сек.

Больному была проведена селективная коронарография и левая вентрикулография трансфеморальным доступом, при которых существенной патологии коронарных артерий выявлено не было (Рис. 29, 30).

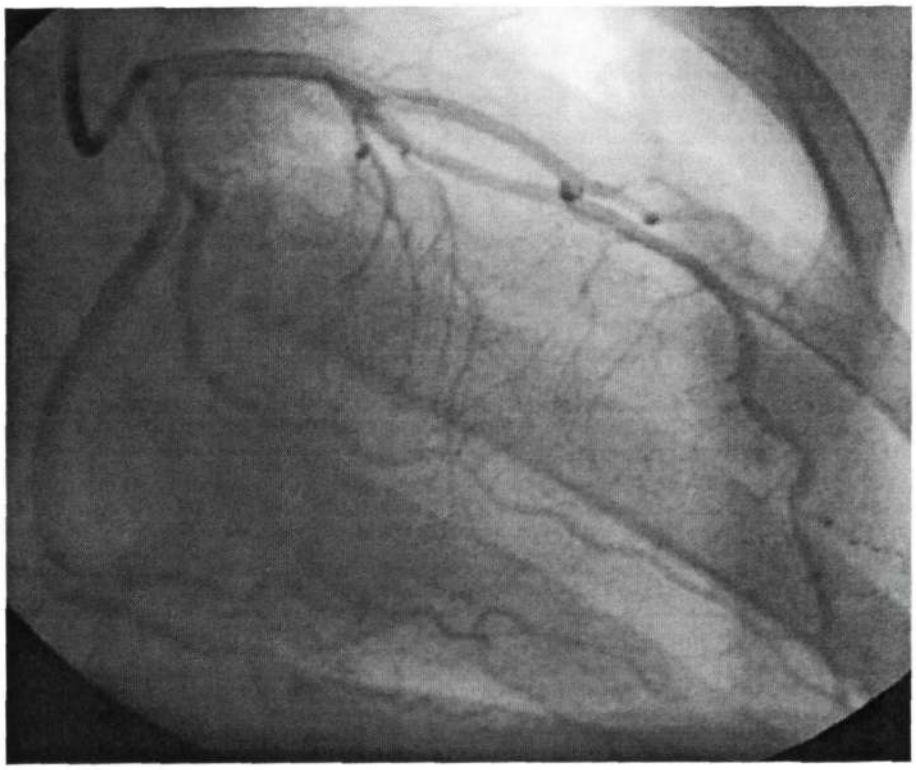

Рисунок 29. Ангиограмма левой коронарной артерии: ствол ЛКА не изменен. ПНА (ПМЖВ), ОВ и ВТК проходимы на всем протяжении.

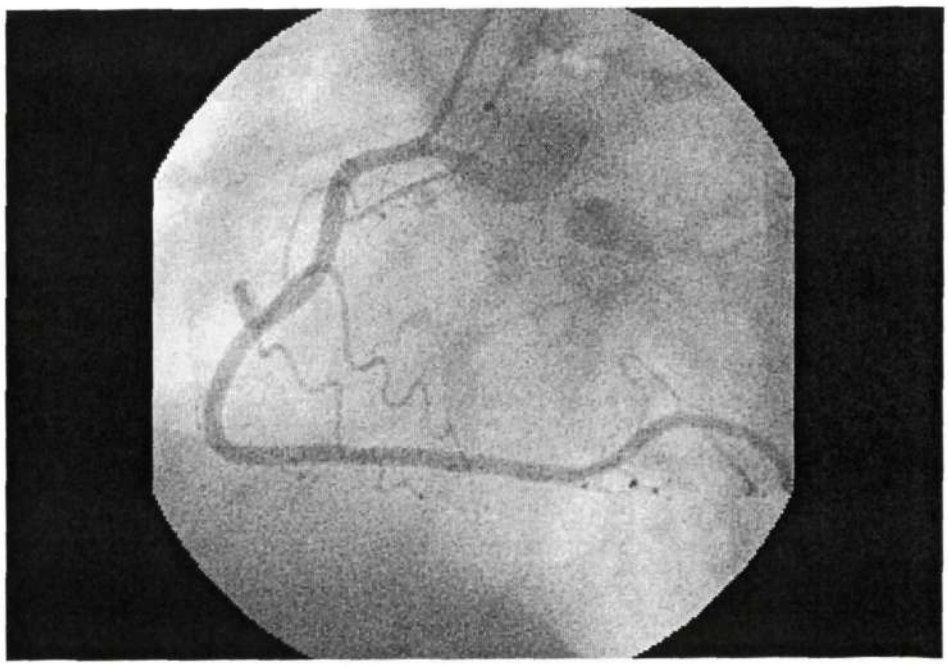

Рисунок30. Ангиограмма правой коронарной артерии: ПКА проходима на всем протяжении.

Таким образом, у больного при отсутствии факторов риска развития ИБС велоэргометрическая проба дала положительный результат. Однако, данные дальнейшего обследования исключили ишемическую болезнь сердца.

3.4. Характеристика четвертой группы пациентов с гипертонической болезнью.

В четвертую группу пациентов вошли 40 больных [24 мужчины (60,0 %) и 16 женщин (40,0 %)] в возрасте от 39 до 58 лет (49,3±3,21), страдающих гипертонической болезнью 2 стадии, с жалобами на дискомфорт в области сердца вне зависимости от физических нагрузок. ВЭМ тест был не информативен - не доведен до диагностических критериев из-за превышения критических цифр АД ≥240/130 мм рт.ст.

Жалобы больных при поступлении представлены в таблице 31.

В анамнезе больные страдали гипертонической болезнью 2 стадии различной продолжительности времени.

Таблица 31

Распределение больных 4 группы по жалобам

Жалобы	Количество пациентов	
	Абсолютное число	%
Дискомфорт в области сердца	40	100
Головные боли	34	85,0
Головокружение	31	77,5
Общая слабость	38	95,0
Повышенная утомляемость	37	92,5
Тошнота	6	15,0

Длительность анамнеза заболевания гипертонической болезнью представлена в таблице 32.

Таблица 32

Распределение больных по длительности заболевания

Длительность заболевания в годах	До 3 – х	От 3 до 5	От 5 до 10
Гипертоническая болезнь 2 стадии	2	19	19

Курение, как фактор риска ИБС, отмечено в группе у 24 пациентов (60,0 %), малоподвижный образ жизни у 10 (25,0 %), постоянные стрессовые нагрузки у 17 (42,5 %) больных.

При осмотре кожные покровы и видимые слизистые обычной окраски. В легких выслушивалось везикулярное дыхание, хрипы не определялись. Тоны сердца у 31 пациента были приглушены, у 9 - ясные. У 7 – выслушивался систолический шум на верхушке, у 9 – регистрировался акцент тона на аорте. Артериальное давление при поступлении колебалось от 150/90 мм рт. ст. до 200/120 мм рт.ст. на фоне амбулаторной гипотензивной терапии (Табл. 33).

Таблица 33

Распределение больных 4 группы по уровню АД

Уровень артериального давления	Количество пациентов	
	Абсолютное число	%
150/90 - 175/100 мм рт.ст.	10	25,0
180/100 - 190/110 мм рт.ст.	26	65,0
195/110 – 200/120 мм рт.ст.	4	10,0

Число сердечных сокращений регистрировалось от 58 до 110 в минуту (Таб. 34).

Таблица 34

Распределение больных 4 группы по числу сердечных сокращений

ЧСС в минуту	Количество больных	
	Абсолютное число	%
От 58 до 60	3	7,5
От 61 до 80	23	57,5
Свыше 80	14	35,0

Нарушения ритма сердца при осмотре не регистрировались. Патологии со стороны желудочно-кишечного тракта и мочевыводящей системы не отмечено.

Общеклинический анализ крови у всех пациентов патологии не выявил.

В биохимическом анализе крови показатели АСТ, АЛТ, КФК, холестерина, триглицеридов, мочевой кислоты, глюкозы у всех пациентов были в пределах нормы.

При рентгенографии органов грудной клетки у 14 больных имелось увеличение левого желудочка 1 степени, у 17 пациентов – 2 степени, у 9 - увеличение левого желудочка отсутствовало. Уплотнение дуги аорты обнаружено у 27 пациентов.

На ЭКГ покоя у всех пациентов регистрировался синусовый ритм. Признаки гипертрофии миокарда левого желудочка присутствовали на ЭКГ у 36 пациентов. Изменения конечной части желудочкового комплекса в виде депрессии сегмента ST и отрицательного зубца Т отмечено у 13 больных.

Велоэргометрическая проба не доведена до диагностического критерия (субмаксимального ЧСС по возрасту и полу) у всех больных. Проба была прекращена из-за превышения критических цифр АД ≥240/130 мм рт.ст. При этом изменения конечной части желудочкового комплекса QRST на ЭКГ в виде горизонтальной депрессии сегмента ST на 1 мм и более или

косовосходящей депрессии сегмента ST более 2 мм (QX> 50 % QT) от исходного уровня не выявлено ни в одном случае. У всех пациентов реакция АД на физическую нагрузку была по гипертоническому типу.

При проведении эхокардиографии концентрическая гипертрофия миокарда левого желудочка в виде утолщения его стенок выявлена у всех пациентов. У 29 обследованных гипертрофия расценена как небольшая (толщина миокарда ЛЖ – 1,2 – 1,4 см), у 10 – как умеренная (толщина миокарда ЛЖ – 1,4 – 1,6 см), у одного – как значительная (толщина миокарда ЛЖ – 1,6 – 2,0 см). У всех пациентов отмечалось нарушение диастолической функции левого желудочка 1 типа. Нарушения локальной сократимости, расширения камер сердца и патологии клапанного аппарата не выявлено ни в одном случае. У 19-ти больных выявлено уплотнение корня аорты, у 9 - атеросклеротические бляшки в дуге аорты.

Стресс-ДэхоКГ с дипиридамолом в высокой дозе и добутамином 5→10→20 мкг/кг/мин оценена как положительная у 21 больного (52,5%) по критерию появления зон нарушений локальной сократимости в 2-х и более сегментах 16 – ти сегментарной модели сердца. По критерию отсутствия прироста МСС при стресс-ДэхоКГ оценена как положительная у 22 пациентов (55,0%). По ЭКГ – признакам (горизонтальной депрессии сегмента ST на 1 мм и более или косовосходящей депрессии сегмента ST более 2 мм (QX> 50 % QT) комбинированная стресс-эхоКГ не отнесена к положительной ни в одном случае. Типичный приступ стенокардии возник в 11 случаях. Информативность критерия НЛС и критерия прироста МСС при стресс-ДэхоКГ с дипиридамолом в высокой дозе и добутамином у пациентов 4 группы представлены в таблице 35.

Таблица 35

Информативность критерия НЛС и критерия прироста МСС при стресс-ДэхоКГ с дипиридамолом и добутамином

Стресс-ДэхоКГ с дипиридамолом и добутамином	Положительный критерий МСС	Положительный критерий НЛС	КАГ
Отсутствие гемодинамически значимых стенозов	1	2	17
Стенозирующее поражение коронарных артерий	22	21	23

Как следует из таблицы, оба критерия обладают высокой чувствительностью и специфичностью по отношению к КАГ, для НЛС соответственно 91,3% и 88,2%, а для критерия МСС показатели несколько выше соответственно 95,7% и 94,1%.

По результатам положительных стресс-ДэхоКГ проб предполагаемое поражение коронарных артерий представлено в таблице 36.

Таблица 36

Прогноз поражения коронарных сосудов у больных 4 группы

Пораженные артерии	ПКА	ОА	ПНА	ПКА+ПНА	ПНА+ОА	ПКА+ОА
Количество больных для критерия НЛС	4	1	6	6	2	2
Количество больных для критерия МСС	4	2	6	6	2	2

Всем больным была проведена селективная коронарография трансфеморальным доступом по методике M. Judkins. У 17 пациентов выявлено отсутствие поражения магистральных коронарных артерий. У 23 обследованных выявлены стенозы коронарного русла различной степени. Данные селективной коронароангиографии (КАГ) представлены в таблице 37.

Таблица 37

Поражение коронарных артерий у больных 4 группы

Количество пациентов	% стеноза			
	Ствол ЛКА	ПКА	ПНА	ОА
2	0	50,0	75,0	0
4	0	50,0	50,0	0
1	0	0	40,0	85,0
1	50,0	0	0	0
6	0	0	50,0	0
1	0	0	30,0	0
2	0	50,0	0	50,0
2	0	0	0	40,0
4	0	50,0	0	0
17	0	0	0	0

Таким образом, в группе больных гипертонической болезнью с наличием 1 дополнительного фактора риска ИБС и кардиалгией, выявляемость ИБС составила 57,5%. Точность, чувствительность и специфичность оценки распространенности стенозирующего коронарного атеросклероза составили 100%, так как ни в одном случае многососудистого поражения не определены однососудистые стенозы, и ни в одном случае однососудистого поражения не высказано предположение о многососудистых стенозах. В одном случае поражение ствола ЛКА расценено как поражение ПНА и ОА, что не противоречит данным о

распространенности атеросклероза, так как при этом отмечаются нарушения кровоснабжения в бассейнах ПНА и ОА.

Точность, чувствительность и специфичность различных методов исследования в 4 группе пациентов в диагностике ишемической болезни сердца представлена в таблице 38.

Таблица 38

Сравнительная оценка методов диагностики ИБС

Метод исследования / Параметр валидности	ЭКГ при стресс-ДэхоКГ	Стресс-ДэхоКГ с дипиридамолом	Стресс-ДэхоКГ с дипиридамолом и добутамином
Точность % к КАГ	26,9	26,9	95,1
Чувствительность % к КАГ	0	0	95,7
Специфичность % к КАГ	100	100	94,1

Низкая точность и чувствительность стресс-ДэхоКГ с дипиридамолом и ЭКГ стресс-теста предполагает в качестве первого этапа в алгоритме выявления ИБС проведение стресс-ДэхоКГ с дипиридамолом и добутамином. Точность, чувствительность и специфичность последней как по критерию прироста МСС составили соответственно 95,1%, 95,7% и 94,1%. Данные стресс-ДэхоКГ с дипиридамолом и добутамином не зависят от данных стресс-ДэхоКГ с моноагентом - дипиридамолом ($p<0,05$).

Приводим клинический пример.

Больная Щ. 1965 года рождения.

При поступлении предъявляла жалобы на дискомфорт в области сердца вне зависимости от физической нагрузки, периодически на фоне подъема АД, головокружение, повышенную утомляемость.

В анамнезе: страдает гипертонической болезнью около 7 лет с повышением АД до 190/110 мм рт.ст. «Рабочее» АД составляет 160/90 мм рт.ст. Принимает постоянно моноприл в дозе 10 мг/сутки. Ухудшение состояния последние 10 дней, когда на фоне эмоционального

перенапряжения появились вышеописанные жалобы, участились эпизоды дискомфорта в области сердца. Вредные привычки отрицает.

Объективно: состояние удовлетворительное. Нормального питания. Кожные покровы и видимые слизистые обычной окраски. В легких аускультативно везикулярное дыхание, хрипы не выслушиваются. Тоны сердца слегка приглушены, ритм правильный, акцент II тона на аорте. Артериальное давление 180/90 мм рт.ст. Число сердечных сокращений регистрировалось от 74 в минуту. Живот мягкий, безболезненный во всех отделах. Печень перкуторно у края реберной дуги. Почки не пальпируются. Симптом поколачивания отрицательный с обеих сторон. Неврологический статус без особенностей.

Общеклинический анализ крови: Hb –138 г/л, Эр. – 4,2 × 10^{12}/л, Лейкоциты 4,7 × 10^{9} /л, лейкоцитарная формула: э -2, с -53 , п -3, л -34, м -8, СОЭ – 8 мм /ч.

В биохимическом анализе крови показатели АСТ – 21 ед/л, АЛТ – 23 ед/л, КФК – 96 ед/л, холестерин –3,9 ммоль/л, триглицериды – 1,14 ммоль/л.

Сахар крови натощак составил 4,8 ммоль/л (норма до 5,6 ммоль/л).

Рентгенография органов грудной клетки: Легочные поля прозрачные без очаговых и инфильтративных изменений. Корни не расширены. Положение диафрагмы обычное. Увеличение левого желудочка II степени.

ЭКГ покоя: Синусовый ритм 84 в мин. Горизонтальное положение ЭОС. Диффузные изменения миокарда гипертрофированного левого желудочка.

ВЭМ проба не информативна (прекращена на нагрузке 100 Вт при ЧСС 116 в мин. из-за повышения АД до 230/120 мм рт.ст.).

Эхокардиография: Максимальный передне – задний размер левого предсердия –3,3 см. Конечный диастолический размер левого желудочка – 5,3 см. Конечный систолический размер левого желудочка –3,4 см. Толщина межжелудочковой перегородки в диастолу – 1,3 см. Толщина задней стенки левого желудочка в диастолу – 1,3 см. Масса миокарда левого желудочка – 262 г. Индекс массы миокарда левого желудочка – 109 г/кв.м. Максимальное

раскрытие створок аортального клапана – 1,9 см. Диаметр корня аорты –3,9 см. Максимальный передне – задний размер выносящего тракта правого желудочка – 1.6 см. Диаметр ствола легочной артерии – 2.4 см.

Нарушений структуры и функции левого желудочка не выявлено. Глобальная сократимость левого желудочка - нормальная (фракция выброса – 68%). Левый желудочек нормальных размеров. Локальная сократимость левого желудочка в покое не нарушена. Нарушений структуры и функции правого желудочка не отмечено. При исследовании левого предсердия патологии не зарегистрировано. При визуализации правого предсердия патология отсутствует. Недостаточность митрального клапана незначительная и имеет функциональный характер. При допплеровском исследовании трансмитрального кровотока обнаружено нормальное наполнение левого желудочка во время диастолы (Рис.31).

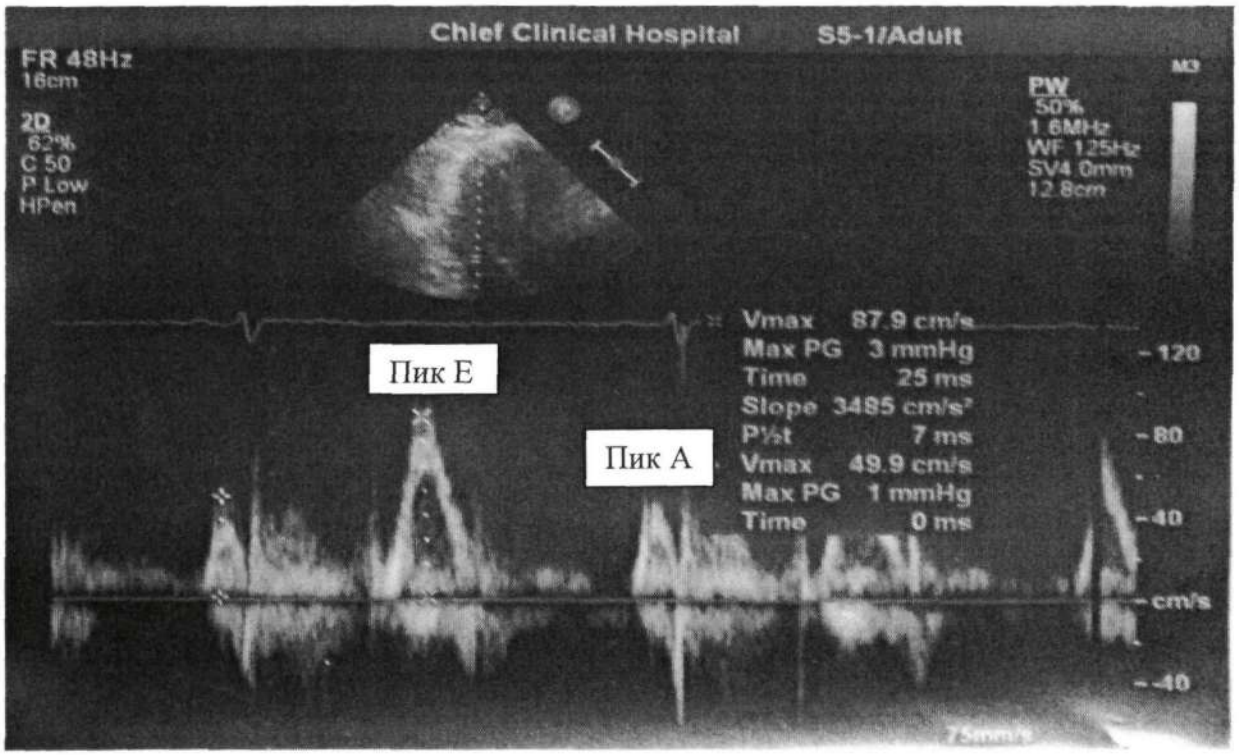

Рисунок 31. На допплерограмме трансмитрального потока отмечается нормальное наполнение левого желудочка в диастолу (E>A).

Диаграмма, отражающая проведение стресс-ДэхоКГ с дипиридамолом и добутамином по критерию НЛС представлена на рисунке 32.

Стресс-эхоКГ 01.04.2010

Имя: Г. Дата рождения: 17.03.65 Возраст 45 лет

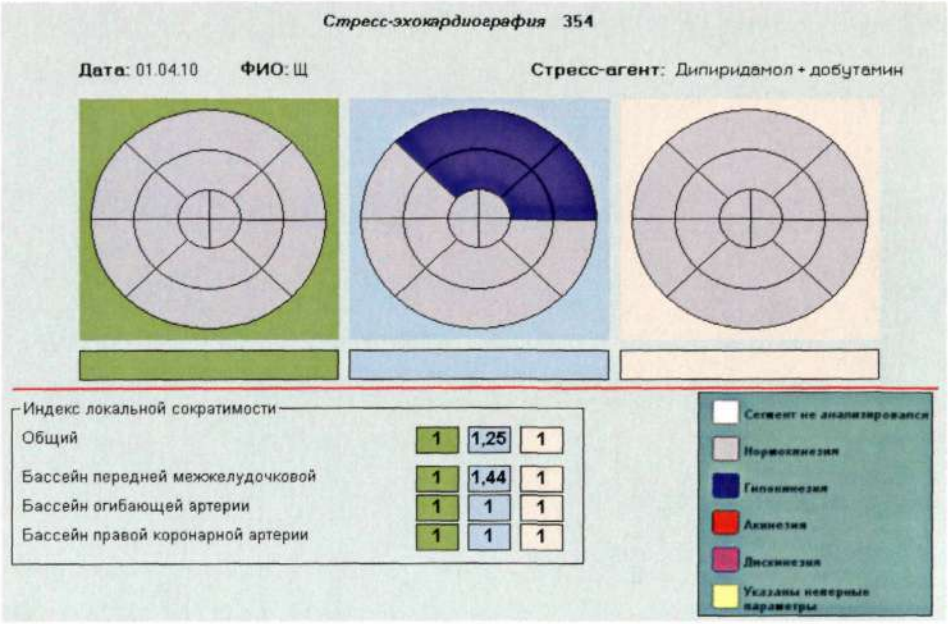

Рис. 32. Стресс-ДэхоКГ с дипиридамолом и добутамином: отмечается гипокинезия базальных и средних переднеперегородочных, передних сегментов. Нарушения локальной сократимости в бассейне передней нисходящей артерии.

На рисунках 33, 34 представлены ангиограммы соответственно левой и правой коронарных артерий.

Рис. 33. Ангиограмма левой коронарной артерии: ствол ЛКА не изменен. ПНА (ПМЖВ) проходима, сегментарные стенозы средней порции 75% и 60%, ОВ проходима.

Рис. 34.Ангиограмма правой коронарной артерии: ПКА проходима.

Таким образом, у больной, страдающей гипертонической болезнью и имеющей дополнительный фактор риска развития ИБС (частые эмоциональные стрессовые нагрузки) методом комбинированной стресс - эхоКГ выявлена ишемическая болезнь сердца, протекающая без четких клинических симптомов.

Данные комбинированной стресс-ДэхоКГ подтверждены ангиографически, по поводу чего своевременно проведена баллонная ангиопластика с последующим стентированием.

В целом, при рассмотрении различных групп пациентов с подозрением на наличие ишемической болезни сердца, отмечена высокая точность, чувствительность и специфичность комбинированной стресс-эхоКГ с дипиридамолом в высокой дозе и добутамином, тесно коррелирующей с данными коронароангиографии (таб.39).

Таблица 39

Диагностическая значимость стресс-ДэхоКГ с дипиридамолом в высокой дозе и добутамином в выявлении ишемической болезни сердца.

Стресс-эхоКГ с дипиридамолом и добутамином	Критерий НЛС к КАГ	Критерий МСС к КАГ
Точность к коронароангиографии	96,7%	98,3%
Чувствительность к коронароангиографии	95,7%	97,9%
Специфичность к коронароангиографии	100%	100%
Прогностичность положительного результата	100%	100%
Прогностичность отрицательного результата	95,7%	97,9%

Диагностическая значимость комбинированной стресс-ДэхоКГ с дипиридамолом в высокой дозе и добутамином в диагностике поражения различных коронарных артерий (Таб. 40).

Таблица 40

Информативность стресс-ДэхоКГ с дипиридамолом в высокой дозе и добутамином в диагностике поражения различных коронарных артерий

Комбинированная стресс-ЭхоКГ	ПНА	ПКА	ОА	ПКА + ПНА	ПНА+ОА	ПКА+ОА
Точность в % к КАГ	96,7**	100**	100**	100**	100**	100**
Чувствительность в % к КАГ	95,2**	100**	100**	100**	100**	100**
Специфичность в % к КАГ	100**	100**	100**	100**	100**	100**

** 95% доверительный интервал.

Предлагаем алгоритм диагностики сложных случаев ИБС у больных, не способных выполнить физическую нагрузку, с противопоказаниями к введению атропина и несогласием на проведение ЧПЭСП.

Рис. 35. Алгоритм диагностики сложных случаев при подозрении на ИБС.

Глава 4. АНАЛИЗ ОСЛОЖНЕНИЙ ПРИ ПРОВЕДЕНИИ СТРЕСС-ЭХОКАРДИОГРАФИИ С ДИПИРИДАМОЛОМ И ДОБУТАМИНОМ

Применяемые различные стресс-агенты при проведении стресс-эхоКГ: дипиридамол, добутамин или их комбинация обладают побочными эффектами. Использование их в различных протоколах стресс-эхоКГ приводит к возможному возникновению «малых» и «больших» осложнений. Хотя многочисленные мультицентровые исследования показывают безопасность применения тех или иных стресс-агентов, побочные эффекты, «большие» и «малые» осложнения возможны даже в наиболее

высококлассных клиниках у врачей с большим опытом проведения стресс-эхоКГ [18, 74, 77, 101, 111, 117, 120, 121,122]. Безопасность стресс-теста должна быть определяющим показателем в каждом конкретном случае. Побочные эффекты обычно сопровождаются неприятными ощущениями у пациентов, не опасны для здоровья и не требуют прекращения пробы. К побочным эффектам относили редкую желудочковую и наджелудочковую экстрасистолию, головную боль, тошноту, мышечную дрожь.

«Малые» осложнения не являются жизнеопасными, однако требуют прекращения пробы. К «малым» осложнениям относятся короткие пароксизмы (менее 2 минут) гемодинамически незначимой наджелудочковой и желудочковой тахикардии, мерцания предсердий.

«Большие» осложнения опасны для жизни пациента и требуют проведения неотложной интенсивной терапии, реанимационных мероприятий, электроимпульсной терапии или срочного ангиохирургического лечения. К «большим» осложнениям относились: развитие острого коронарного синдрома, стойкой гемодинамически значимой желудочковой тахикардии, фибрилляции желудочков, острой левожелудочковой недостаточности по типу отека легких.

Побочные эффекты, «малые» и «большие» осложнения при проведении стресс-эхоКГ представлены в таб. 41.

Таблица 41

Побочные эффекты, «малые» и «большие» осложнения при проведении стресс-ЭхоКГ с дипиридамолом и добутамином

Осложнения / Вариант стресс-эхоКГ		Побочные эффекты			«Малые» осложнения	
		Наджелуд. экстрасист.	Желуд. экстрасист.	Головная боль/ тошнота	Пароксизмальные	
					Желуд. тахикардия	Наджелуд. тахикардия
Дипиридамол/ Добутамин (n = 120)	М n = 103	6 5,8%	12 11,6%	3 2.9%	-	-
	Ж n = 17	1 5,9%	2 11,8%	-	-	-

Как следует из таблицы, частота развития побочных эффектов не зависит от пола пациента ($p < 0,01$) В группе пациентов с протоколом стресс-эхоКГ дипиридамол/добутамин, желудочковая и наджелудочковая экстрасистолия - встречалась в 3,6 и 5,7 раза реже соответственно, чем при стандартном протоколе добутамин/атропин [217]. Это, по-видимому, обусловлено отсутствием самостоятельного аритмогенного эффекта атропина и его потенцирующего аритмогенного эффекта с добутамином. Скорость введения добутамина на пике нагрузке была вдвое меньше, чем при стандартном протоколе добутамин/атропин (20 мг/кг/мин).

Малые и большие осложнения не регистрировались ни в одном случае.

Это обусловлено, по видимому, отсутствием в протоколах исследования атропина, вызывающего частичную блокаду парасимпатической нервной системы, что в ряде случаев приводит к значительному снижению ее защитного влияния и увеличению риска возникновения фатальных нарушений ритма на фоне активации симпатической нервной системы добутамином, даже у больных с непораженными коронарными артериями.

Постановление отдела клинической компетентности по стресс-исследованиям AHA/ACC (2007) и консенсусным положением экспертов по стресс-эхокардиографии Европейского эхокардиографического общества (2009) предполагает не только наличие навыков в проведении стресс-эхоКГ у исследователя, знания о побочных эффектах различных стресс-агентов, но, что более важно, знание о частоте встречаемости различных осложнений.

ЗАКЛЮЧЕНИЕ

Средняя продолжительность жизни населения нашей страны в последние годы сократилась за счет высокой смертности мужчин в возрасте от 35 до 45 лет – наиболее трудоспособной части населения. Более чем в 90% случаев смертность от сердечно – сосудистых заболеваний обусловлена ИБС. Это касается также Европы и США. По данным ВОЗ 2010 г. В мире от ИБС погибло 9 млн. 387 тыс. 601 человек. Наибольшая смертность от ИБС приходится на развивающиеся страны: в Индии погибли 1894381 человек, в Китае – 898986 человек, в России – 798101 человек. Прогноз смертности от ИБС на 2020 год составил 11 млн. человек. Несмотря на огромные средства (60 млрд.$), ежегодно затрачиваемые США на лечение коронарного атеросклероза, в США страдают ИБС более 5 млн. человек, при этом смертность от данной патологии в 2010 году составила более 681 тыс. человек по данным AHA/ACC и национального института здоровья США [106]. В этой связи ранняя достоверная и экономически целесообразная диагностика ИБС приобретает особое значение. Наиболее частой причиной развития ИБС является стенозирующее поражение коронарных артерий. Как известно, существует большое количество факторов риска развития ИБС, из которых при формировании группы риска целесообразно остановиться на артериальной гипертонии, курении, сахарном диабете, гиперлипидемии, ожирении. Предложенные различные алгоритмы диагностики ИБС как у нас в стране (Рыбакова М.К., Алехин М.Н., Митьков В.В. 2008), так и в США (AHA/ACC 2010) включают обязательное проведение стресс-эхоКГ перед проведением селективной коронароангиографии. Коронароангиография, являющаяся «золотым стандартом» в диагностике ИБС, далеко не безопасна и имеет около 0,4% летальных осложнений. Ежегодно в США из 3,5 млн. пациентов, которым была выполнена коронароангиография, по меньшей мере 530 тысяч обследуемых без клинических проявлений ИБС не нуждались в ее проведении (Picano E. 2007). Таким образом, стресс-эхоКГ должна обладать высокой чувствительностью и специфичностью для исключения

ложноположительных и ложноотрицательных результатов диагностики ИБС. Различные варианты стресс-эхоКГ с физической нагрузкой (тредмил-тест, велоэргометрия сидя и лежа), с чреспищеводной электростимуляцией предсердий, с фармакологическим агентами (дипиридамол, добутамин) имеют разную диагностическую ценность. Так, чувствительность стресс-эхоКГ с физической нагрузкой составляет 91 % (Рыбакова М.К., Алехин М.Н., Митьков В.В. 2008). Это достоверно выше, чем при фармакологических пробах.

Однако существует группа больных, которые не способны выполнить именно этот вид исследования. Данному контингенту показано проведение нагрузочной эхоКГ с фармакологическими пробами (дипиридамол, добутамин).

Чувствительность стандартных проб (добутамин с атропином, дипиридамол с атропином) относительно низка и составляет около 80 % [3, 8, 9].

В свою очередь, у ряда больных имеются противопоказания к введению атропина (глаукома и др.), что снижает ценность добутамин-атропинового теста. Примерно в 20% случаев, особенно у больных с СССУ, введение атропина на фоне высоких доз добутамина (40мкг/кг/мин) не приводит к существенному повышению ЧСС (больше 120 уд/мин). В этой группе снижена чувствительность добутамин-атропинового теста.

Чреспищеводная электростимуляция предсердий обладает приблизительно одинаковой чувствительностью и специфичностью (около 80%) и, как и фармакологические пробы, с успехом может применяться в группе больных, не способных выполнить физическую нагрузку. Однако у ряда больных развивается функциональная атриовентрикулярная блокада 2 степени, рефрактерная к введению атропина, в связи с чем, тест не может быть доведен до диагностических критериев. Более того, примерно 45% – 50% пациентов отказываются от проведения ЧПЭСП из-за неприятных, а порой болезненных ощущений, при ее проведении. По-видимому, этим

можно объяснить тот факт, что в зарубежной литературе метод ЧПЭСП (atrial pacing) не упоминался в последние 14 лет, и вновь появился только в 2010 году. Учитывая механизм действия дипиридамола («эффект межкоронарного обкрадывания»), и добутамина (стимуляция β-рецепторов, приводящая к увеличению потребности миокарда в кислороде), целесообразна их комбинация в качестве стресс-агентов при проведении нагрузочной эхоКГ.

Ожидается повышение чувствительности и специфичности стресс-эхоКГ при комбинации дипиридамола и добутамина в качестве стресс-агентов с альтернативным механизмом провокации ишемии.

Целью исследования явилось изучение роли стресс-допплерэхокардиографии с дипиридамолом и добутамином в диагностике стенозирующего поражения коронарных артерий.

Задачи исследования

1. Проанализировать новые методические подходы и изучить основные этапы клинико – лучевого исследования при ИБС.

2. Оптимизировать протокол стресс-допплерэхокардиографии с дипиридамолом в высокой дозе и добутамином при скорости введения 20 мкг/кг/мин в различных группах пациентов при диагностике ИБС.

3. Определить нормативные показатели максимальной сегментарной систолической скорости в покое и на каждом из этапов стресс-допплерэхокардиографии с дипиридамолом в высокой дозе и добутамином.

4. Сравнить данные стресс-ДэхоКГ в протоколе дипиридамол/добутамин в разных клинических группах пациентов при диагностике ИБС.

5. Выполнить анализ осложнений при проведении стресс-ДэхоКГ в протоколе дипиридамол/добутамин.

6. Уточнить и дополнить алгоритм комплексного лучевого обследования больных ИБС.

7. Показать значение стресс-ДэхоКГ дипиридамолом и

добутамином для кардиологии, функциональной диагностики, лучевой диагностики и медико-социальной реабилитации.

С целью оценки комбинированной стресс-ДэхоКГ с дипиридамолом и добутамином в диагностике ИБС проведены комплексные клинико – инструментальные исследования 120 пациентам, из которых у 100 больных диагноз ИБС был сомнителен, у 20 – пациентов контрольной группы отсутствовали факторы риска развития ИБС и ее клинические признаки. Все пациенты с подозрением на ИБС распределены по группам на основании жалоб, осмотра, клинико – анамнестических данных, факторов риска ИБС, данных лабораторного и инструментального исследования, включающих общий и биохимический анализ крови, ЭКГ, ВЭМ, эхоКГ, рентген грудной клетки в двух проекциях. На втором этапе всем больным была выполнена стресс-ДэхоКГ с дипиридамолом в высокой дозе и добутамином при скорости введения 20 мкг/кг/мин перед проведением селективной коронарографии.

Стресс-ДэхоКГ-исследования с дипиридамолом в высокой дозе и добутамином при скорости введения 20 мкг/кг/мин проводились по оригинальным протоколам, утвержденным этическим комитетом. При этом обязательным условием перед стресс-ДэхоКГ исследованием являлось подписание пациентом информированного согласия.

У больных гипертонической болезнью II стадии и сахарным диабетом 2 типа (2 фактора риска ИБС) при отсутствии клинических проявлений ИБС и неинформативной ВЭМ пробой отмечали атеросклеротическое поражение коронарных артерий у 40,0% пациентов по данным комбинированной стресс-ДэхоКГ с дипиридамолом в высокой дозе и добутамином.

Результаты комбинированной стресс-ДэхоКГ полностью соответствовали таковым при коронарографии как по локализации пораженной артерии, так и по распространенности патологического процесса ($p<0,01$).

Регистрировали высокую корреляционную связь между поражением

коронарных артерий и суммарной длительностью анамнеза гипертонической болезни и сахарного диабета (r = 0,81) при 95% доверительном интервале. Полученные результаты согласуются с данными R. Sharma, D. Pellerin (2009).

Не выявлена зависимость между поражением коронарных артерий и длительностью анамнеза гипертонической болезни и сахарного диабета в отдельности (p=0,82 и p=0,64 соответственно), что также отмечали Burgstahler C., Beck T., Reimann A. et al. (2007).

Не получена статистически достоверная связь между уровнем глюкозы крови натощак и стенозирующим поражением коронарных артерий (p=0,19).

Отсутствовала взаимосвязь между уровнем артериального давления при поступлении на фоне амбулаторной гипотензивной терапии, числом сердечных сокращений и поражением коронарных артерий (p>0,05).

В 87,5% всех случаях стенозирующего атеросклероза коронарных артерий в данной группе пациентов имело место их многососудистое поражение. Полученные результаты полностью согласуются с данными Chaowalit N., Arruda A.L, McCully R.B. et al. (2006).

В данной группе отмечали безболевое течение ишемической болезни сердца (p<0,01).

F. Gani, D. Jain, A. Lahiri (2007) выявил корреляционную зависимость между эхокардиографическими признаками атеросклеротического поражения корня аорты и стенозирующим атеросклерозом коронарных артерий у пациентов, страдающих гипертонической болезнью, и отсутствие четкой связи между рентгенологическими признаками кальциноза аорты и наличием ишемической болезни сердца.

Результаты проведенного обследования свидетельствовали об отсутствии взаимосвязи между результатами комбинированной стресс-ДэхоКГ, коронароангиографии и ультразвуковыми признаками атеросклеротического поражения корня аорты (p=0,11), равно как и рентгенологическими признаками кальциноза аорты (p=0,09).

Результаты пробы считали положительными только при появлении нарушений локальной сократимости, что согласуется с данными E. Picano (2007), Nesto R.W., Kowalchuck G.J. et al. (1987) об основном патофизиологическом аспекте использования ЭхоКГ для выявления ИБС.

Положительный результат комбинированной стресс-ДэхоКГ не зависел от изменений конечной части желудочкового комплекса на ЭКГ, появившихся в ходе исследования (p=0,14), что согласуется с данными Peterio J., Bouzas-Mosquera A., Pazos P. et al. (2010).

Диагностическая ценность критериев НЛС и МСС при стресс-ДэхоКГ в данной группе пациентов была идентичной.

В группе больных с впервые возникшей стенокардией, наличием 2-х и более факторов риска ИБС и отрицательной ВЭМ пробой отмечали атеросклеротическое поражение коронарных артерий у 70,0% пациентов по данным комбинированной стресс-ДэхоКГ с дипиридамолом в высокой дозе и добутамином при скорости введения 20 мкг/кг/мин. Результаты комбинированной стресс-ДэхоКГ полностью соответствовали таковым при коронарографии как по локализации пораженной артерии, так и по распространенности патологического процесса (p<0,001).

Регистрировали отсутствие тесной корреляционной связи между поражением коронарных артерий и синдромом впервые возникшей стенокардии (r = 0,14) в отличие от данных Sicari R., Rigo F., Cortigiani L. et al. (2009). В основе этого отличия, возможно, лежат хорошая информированность населения о клинике стенокардии и возможность приобретения определенных социальных льгот при установлении диагноза ИБС.

Данные проведенного обследования свидетельствовали об отсутствии корреляционной связи между результатами комбинированной стресс-ДэхоКГ и данными стресс-ДэхоКГ с дипиридамолом в качестве моно-агента (r = 0,31) у больных с впервые возникшей стенокардией и наличием 2 и более факторов риска ИБС.

Не установили корреляционной связи между поражением коронарных артерий и изолированным приступом типа стенокардии, возникшем при проведении комбинированной стресс-эхоКГ дипиридамолом и добутамином (r = 0,17).

По данным Yao S., Bangalore S., Ahuja A. (2009) изолированный приступ типа стенокардии, возникший при проведении пробы, не являлся критерием положительной ее оценки, что согласуется с данными нашего исследования (p>0,05).

Исследовали точность, чувствительность и специфичность комбинированной стресс-ДэхоКГ с дипиридамолом в высокой дозе и добутамином, составившей 100 % в группе больных с впервые возникшей стенокардией, наличием 2-х и более факторов риска ИБС и отрицательной ВЭМ пробой.

Отметили четкую корреляционную зависимость между комбинацией гипертонической болезни, курения, нарушения липидного обмена как факторов риска ИБС и стенозирующим атеросклеротическим поражением коронарных артерий в данной группе пациентов (r=0,84).

Не выявили четкой взаимосвязи отдельных факторов риска и других различных их комбинаций с поражением коронарных артерий по данным комбинированной стресс-ДэхоКГ с дипиридамолом и добутамином и коронароангиографией (r=0,21, r=0,29 r=0,13 r=0,16) соответственно.

Полученные результаты обследования пациентов не установили достоверной корреляционной связи между поражением коронарных артерий и предшествующими заболеваниями пациентов (r=0,13).

Не регистрировали однонаправленных изменений между уровнем холестерина и поражением коронарных артерий по данным комбинированной стресс-ДэхоКГ с дипиридамолом и добутамином и коронароангиографии (p>0,05).

Отсутствовала четкая взаимосвязь между уровнем триглицеридов и поражением коронарных артерий по данным комбинированной стресс-ДэхоКГ и коронароангиографии (p>0,05).

Результаты обследования не установили однонаправленных изменений между уровнем артериального давления при поступлении, числом сердечных сокращений и поражением коронарных артерий по данным селективной коронарографии.

У пациентов с отсутствием клинических признаков ИБС и факторов ее риска точность, чувствительность и специфичность комбинированной стресс-ДэхоКГ в этой группе пациентов составили 100 % (p<0,001).

Стенозирующий атеросклероз в этой группе выявлен у 10,0 % больных, что соответствует показателям рандомизированного исследования мужчин данной возрастной группы и согласуется с данными Ощепковой Е.В., (2009), Garcia-Carrasco M. (2007).

Установлено, что у 90,0 % пациентов данной группы с патологическими изменениями сегмента ST отсутствовало поражение коронарного русла (p>0,05).

Lu C., Lu F., Fragasso G. et al. (2010) связывают эти изменения ЭКГ с отсутствием специфичности нарушения желудочковой реполяризации во время проведения стресс-теста.

В отличие от мнения Рыбаковой М.К., Алехина М.Н., Митькова В.В. (2008), мы не считаем изменения конечной части желудочкового комплекса критерием положительной пробы при оценке результатов стресс-ДэхоКГ, основываясь на данных коронарографии.

Полученные результаты обследования пациентов данной группы позволяют усомниться в целесообразности проведения нагрузочных ЭКГ тестов у больных с отсутствием факторов риска ИБС.

В группе пациентов, страдающих гипертонической болезнью 2 стадии с жалобами на дискомфорт в области сердца вне зависимости от физических нагрузок и неинформативным ВЭМ тестом по критерию АД выявлено

атеросклеротическое поражение коронарных артерий у 57,5% больных по данным комбинированной стресс-ДэхоКГ с дипиридамолом и добутамином.

Проанализировали точность, чувствительность и специфичность комбинированной стресс-ДэхоКГ с дипиридамолом и добутамином в данной группе пациентов, составившей по критерию НЛС 90,5, 91,3% и 88,2%, и по критерию МСС соответственно 95,1 %, 95,7% и 94,1% ($p<0,05$).

Выявили отсутствие зависимости между уровнем артериального давления, числом сердечных сокращений при поступлении и поражением коронарных артерий ($p>0,05$).

Полученные результаты обследования пациентов выявили линейную зависимость между длительностью анамнеза гипертонической болезни и стенотическим поражением коронарных артерий ($p=0,034$).

Не регистрировали однонаправленности изменений между степенью увеличения левого желудочка по данным рентгенографии органов грудной клетки в 2-х проекциях и поражением коронарных артерий ($p>0,05$).

Отсутствовала корреляционная связь между степенью гипертрофии левого желудочка по данным двухмерного эхокардиографического исследования в покое и поражением коронарных артерий ($p>0,05$), что согласуется с данными Lu C., Lu F., Fragasso G. et al.(2010).

Данные изменений конечной части (ST-T) желудочкового комплекса на ЭКГ покоя и атеросклеротического стеноза коронарных артерий не коррелировали между собой ($p>0,05$).

Уплотнение дуги аорты по данным рентгенографии органов грудной клетки в 2-х проекциях, уплотнение корня аорты по данным ЭхоКГ, как правило, сопутствовали поражению коронарных артерий, однако тесной корреляции их выявлено не было ($r=0,23$ при 95% доверительном интервале).

ЭКГ признаки положительной пробы регистрировались у 55% пациентов с положительной пробой по эхоКГ критериям ($p>0,05$).

По результатам проведенного исследования было установлено, что

комбинированная стресс-ДэхоКГ с дипиридамолом и добутамином позволила выявить стенозирующий атеросклероз коронарных артерий у большинства пациентов. Рассчитанные данные диагностической ценности комбинированной стресс-ДэхоКГ с дипиридамолом и добутамином (чувствительность, точность, специфичность) достоверно отличаются от таковых с монострессорным воздействием ($p < 0,01$).

Применение критерия МСС при оценке результатов комбинированной стресс-ДэхоКГ позволяет улучшить показатели диагностической ценности метода.

Сопоставляя результаты комбинированной стресс-ДэхоКГ по критериям НЛС и МСС и коронароангиографии, были установлены следующие расхождения результатов: в 1 случае не диагностирована ИБС при 30% стеноза ПНА, что, по-видимому, свидетельствует о его малой гемодинамической значимости.

Анализ контрольной группы пациентов без клинических проявлений ИБС и отсутствием ее основных факторов риска определил нормативные показатели МСС посегментарно для 8 базальных и средних сегментов, отражающих кровоток в 3 магистральных эпикардиальных коронарных артериях.

Определены показатели МСС для 8 базальных и средних сегментов как на этапе дипиридамолового теста, так и при комбинации его с добутамином.

При отсутствии поражения коронарных артерий при стресс-ДэхоКГ с дипиридамолом в высокой дозе и добутамином выявлена прямая линейная зависимость между посегментарным увеличением МСС и увеличением дозы/скорости введения стресс-агентов ($r=1,0$ при 95% доверительном интервале).

Мы категорически не согласны с Hovland A., Bjørnstad H., Prytz J. et al. (2009), демонстрирующим методику скоростной тканевой допплерографии во время стресс-теста на сидячем велоэргометре, так как это противоречит физике тканевой допплерографии, скоростные параметры которой выражено

зависят от дыхания, экскурсии грудной клетки, движения диафрагмы, перистальтики пищевода и др. В связи с чем, мы ввели строгие ограничения при регистрации параметров тканевой допплерографии для их воспроизводимости.

Хотя многочисленные мультицентровые исследования показывают безопасность применения тех или иных стресс-агентов, побочные эффекты, «большие» и «малые» осложнения возможны даже в наиболее высококлассных клиниках у врачей с большим опытом проведения стресс-эхоКГ [18, 74, 77, 101, 111, 117, 120, 121,122]. Побочные эффекты обычно сопровождаются неприятными ощущениями у пациентов, не опасны для здоровья и не требуют прекращения пробы. К побочным эффектам относили редкую желудочковую и наджелудочковую экстрасистолию, головную боль, тошноту, мышечную дрожь. «Малые» осложнения, как правило, не являются жизнеопасными, однако требуют прекращения пробы. К «малым» осложнениям относятся короткие пароксизмы (менее 2 минут) гемодинамически незначимой наджелудочковой и желудочковой тахикардии, мерцания предсердий. «Большие» осложнения опасны для жизни пациента и требуют проведения неотложной интенсивной терапии, реанимационных мероприятий, электроимпульсной терапии или срочного ангиохирургического лечения. К «большим» осложнениям относилось развитие острого коронарного синдрома, стойкой гемодинамически значимой желудочковой тахикардии, фибрилляции желудочков.

Постановление отдела клинической компетентности по стресс-исследованиям AHA/ACC (2007) и консенсусным положением экспертов по стресс-эхокардиографии Европейского эхокардиографического общества (2009) предполагает не только наличие навыков в проведении стресс-эхоКГ у исследователя, знания о побочных эффектах различных стресс-агентов, но, что более важно, знание о частоте встречаемости различных осложнений.

Для уменьшения риска возникновения осложнений при стресс-эхоКГ должны выполняться следующие требования:

а) отсутствие противопоказаний к проведению стресс-эхоКГ;

б) строгое соблюдение протокола исследования;

в) запрет превышения стандартных доз введения препаратов или нагрузок;

г) показания к проведению стресс-ЭхоКГ должны относиться к 1-му классу.

ВЫВОДЫ

1. Усовершенствован и дополнен метод неинвазивной лучевой диагностики ишемической болезни сердца – стресс-допплерэхокардиография с дипиридамолом в высокой дозе и добутамином, обладающий высокой чувствительностью и специфичностью, не зависящий от возраста и пола пациентов.

2. Стресс-допплерэхокардиография с дипиридамолом в высокой дозе и добутамином повышает эффективность клинико – лучевого обследования на 58 %, позволяя определить характер и распространенность поражения коронарных артерий, уточнить объем предстоящей операции, а также изучить динамику процесса на этапах медико – социальной реабилитации.

3. Определены нормативные показатели максимальной сегментарной систолической скорости в покое и на каждом этапе стресс-допплерэхокардиографии с дипиридамолом и добутамином. В норме показатели максимальной сегментарной систолической скорости в покое выше в базально расположенных сегментах и возрастают на каждом из этапов стресс-допплерэхокардиографии с дипиридамолом в высокой дозе и добутамином.

4. В группе больных гипертонической болезнью и сахарным диабетом при отсутствии клинических проявлений ИБС данные комбинированной стресс-допплерэхокардиографии с дипиридамолом в высокой дозе и добутамином выявляют у 40% пациентов стенозирующий атеросклероз коронарных артерий, что соответствовало результатам коронароангиографии.

5. У больных с впервые возникшей стенокардией при наличии 2-х и более факторов риска ИБС, комбинированная стресс-допплерэхокардиография с дипиридамолом в высокой дозе и добутамином позволяет выявить стенозирующий атеросклероз коронарных артерий у 70,0 % пациентов; ее результат не зависит от данных предыдущих стресс-тестов и

полностью коррелирует с данными коронароангиографии.

6. У пациентов с отсутствием клинических проявлений ИБС и основных факторов ее риска стресс-допплерэхокардиография с дипиридамолом в высокой дозе и добутамином выявила стенозирующее поражение коронарных артерий у 10,0 % пациентов, что не отличается от аналогичных показателей для данной возрастной группы при популяционных исследованиях.

7. Стресс-допплерэхокардиография с дипиридамолом в высокой дозе и добутамином предлагается в качестве первого этапа в алгоритме выявления ИБС в группе больных с кардиалгиями, не способных выполнить физическую нагрузку; точность, чувствительность и специфичность пробы соответственно составили 98,3 %, 96,8% и 100 %.

8.В ходе диссертационного исследования при проведении стресс-допплерэхокардиографии с дипиридамолом в высокой дозе и добутамином больших и малых осложнений выявлено не было

ПРАКТИЧЕСКИЕ РЕКОМЕНДАЦИИ

1. Комбинированная стресс-допплерэхокардиография с дипиридамолом в высокой дозе и добутамином при скорости введения 20 мкг/кг/мин показана при обследовании всех групп пациентов с подозрением на наличие ишемической болезни сердца, не способных выполнить физическую нагрузку, особенно у лиц, страдающих гипертонической болезнью.

2. Исследователи могут использовать различные ультразвуковые критерии оценки и их сочетание при проведении стресс-допплерэхокардиография с дипиридамолом в высокой дозе и добутамином, однако определяющими критериями являются нарушение локальной сократимости и отсутствие прироста сегментарной максимальной систолической скорости.

3. Изменения конечной части желудочкового комплекса ЭКГ или появления изолированного приступа стенокардии во время проведения пробы не являются критериями прекращения пробы и результаты стресс-допплерэхокардиография с дипиридамолом в высокой дозе и добутамином зависят лишь от появления нарушения локальной сократимости и снижения сегментарной максимальной систолической скорости.

4. Исследование при стресс-допплерэхокардиографии должно проводиться при фиксированном положении больного на левом боку на фоне неглубокого выдоха, при фиксированной длине окружности грудной клетки на уровне реберной дуги. Во время исследования пациент не должен совершать глотательные движения.

5. Безопасность стресс-допплерэхокардиография с дипиридамолом в высокой дозе и добутамином при скорости введения 20 мкг/кг/мин существенно выше, чем стандартных протоколов исследования, однако, исследователи обязаны знать возможные осложнения при проведении стресс-эхокардиографии с каждым из моноагентов.

6. Комбинированная стресс-допплерэхокардиография с

дипиридамолом в высокой дозе и добутамином при скорости введения 20 мкг/кг/мин может успешно применяться как для формирования групп пациентов, подлежащих коронарографии, так и для оценки эффективности ангиохирургического лечения ИБС и последующих этапов медико-социальной реабилитации.

СПИСОК ЛИТЕРАТУРЫ

1. Алехин М.Н., Сидоренко Б.А. Современные подходы к эхокардиографической оценке систолической функции сердца // Кардиология – 2007. – № 7. – С. 4–12.

2. Беленков Ю.Н., Сергиенко В.Б. Роль неинвазивных методов исследования в диагностике атеросклероза // Кардиология. – 2007. – № 10. – С. 37–45.

3. Ботвина Ю.В., Шитов В.Н., Саидова М.А. Диагностические возможности различных видов стресс-эхокардиографии в выявлении скрытой ишемии миокарда у больных артериальной гипертонией // Ультразвуковая и функциональная диагностика. – 2007. – № 4. – С. 83–84.

4. Власов В.В. Эффективность диагностических исследований. М.: Медицина, 1988. – 254 с.

5. ВОЗ. Информационный бюллетень N°317. Женева: ВОЗ, 2011. – 132с.

6. Демографический ежегодник России: статистический сборник. Госкомстат России. М., 2010. – 589 с.

7. Домницкая Т.М., Еремина Н.В., Авилов Д.А. и др. Неинвазивные методы исследования маммарокоронарных шунтов и коронарного русла в отдаленные сроки после операций коронарного шунтирования // Кардиология. – 2007. – № 9. – С. 47–55.

8. Дробязко М.Ю., Крутова Т.В., Алехин М.Н. и др. Стресс-эхокардиография с добутамином в прогнозировании риска сердечнососудистых осложнений у больных облитерирующим атеросклерозом, которым предстоят операции на аорте и крупных артериях // Кардиология. – 2007. – № 5. – С. 34–40.

9. Дупляков Д.В. Стресс-эхокардиография при гипертрофической и дилатационной кардиомиопатии // Кардиология. – 2007.– № 7. – С. 68–71.

10. Заплатников К.П. Позитронно-эмиссионная томография с использованием 18F-фтордезоксиглюкозы в кардиологической диагностике // Кардиология. – 2005. – № 2. – С. 90–99.

11. Населения Российской Федерации в 2010 г. – М. – 2011. – 341 с.

12. Ощепкова Е.В. Смертность населения от сердечнососудистых заболеваний в Российской Федерации в 2001–2006 гг. и пути по ее снижению // Кардиология. – 2009. – Т.49. – № 2. – С. 67–72.

13. Рыбакова М.К., Алехин М.Н., Митьков В.В. Практическое руководство по ультразвуковой диагностике. Эхокардиография. М.: ОАО «Издательский дом Видар-М», 2008. – 537 с.

14. Синицын В.Е., Терновой С.К., Устюжанин Д.В. и др. Диагностическое значение КТ-ангиографии в выявлении гемодинамически значимых стенозов коронарных артерий // Кардиология. – 2008. – № 1. – С. 9–14.

15. Фейгенбаум Х. Пер. с англ. под ред. Митькова В.В. Эхокардиография. М.: Видар, 1999. – 512 с.

16. Фолков Б. Эмоциональный стресс и его значение для развития сердечнососудистых заболеваний.// Кардиология. – 2007. – № 10. – С. 4–12.

17. Чомахидзе П.Ш., Удовиченко А., Сыркин А. Использование мультиспиральной компьютерной томографии в неинвазивной диагностике ИБС // Врач. – 2005. – № 8. – С. 45–47.

18. Abdel-Salam Z., Nammas W. Which protocol for which segment: a comparative study of different pharmacological stress echocardiography protocols for predicting viability in segments with varying degrees of dissynergy // Echocardiography. – 2009. – № 5. – P. 541–552.

19. Abdel-Salam Z., Nammas W. Early atropine is safer than conventional atropine administration in the elderly undergoing dobutamine stress echocardiography // Kardiol. Pol. – 2010. – № 4. – P. 422–428.

20. Abdel-Salam Z., Nammas W. The combined pharmacological stress echocardiography protocol for predicting viability in territories supplied by coronary arteries at varying degrees of obstruction // Kardiol. Pol. – 2010. – № 2. – P. 137–143.

21. Aboukhoudir F., Rekik S., Andrieu S. et al. Coronary artery spasm and dobutamine stress echocardiography // Eur. J. Echocardiogr. – 2009. – № 4. – P. 556–561.

22. Aggeli C., Christoforatou E., Giannopoulos G. et al. The diagnostic value of adenosine stress-contrast echocardiography for diagnosis of coronary artery disease in hypertensive patients: comparison to Tl-201 single-photon emission computed tomography // Am. J. Hypertens. – 2007. – № 5. – P. 533–538.

23. Aggeli C. The diagnostic value of adenosine stress-contrast echocardiography for diagnosis of coronary artery disease // Am. J. Hypertens. – 2007. – № 1. – P. 145–152.

24. Ahmad M. Real-time three-dimensional dobutamine stress echocardiography: a valuable adjunct or a superior alternative to two-dimensional stress echocardiography? // J. Am. Soc. Echocardiogr. – 2011. – № 5. – P. 443–454.

25. Alonso-Gomez A.M., Bello M.C., Fernandez M.A. et al. Stress echocardiography in the identification of left anterior descending coronary artery disease in patients with inferior myocardial infarction and a positive exercise electrocardiography result // Rev. Esp. Cardiol. – 2007. – № 6. – P. 545–552.

26. Arnoldi E., Henzler T., Bastarrika G et al. Evaluation of plaques and stenosis.// Radiol. Clin. North Am. – 2010. – №4. – P 729 –744.

27. Badano L.P., Muraru D., Rigo F. et al. High volume-rate three-dimensional stress echocardiography to assess inducible myocardial ischemia: a feasibility study // J. Am. Soc. Echocardiogr. – 2010. – № 6. – P. 628–635.

28. Bangalore S., Gopinath D., Yao S.S. et al. Risk stratification using stress echocardiography: incremental prognostic value over historic, clinical, and stress electrocardiographic variables across a wide spectrum of bayesian pretest probabilities for coronary artery disease // J. Am. Soc. Echocardiogr. – 2007. – № 3. – P. 244–252.

29. Bansal M., Jeffriess L., Leano R. et al. Assessment of myocardial viability at dobutamine echocardiography by deformation analysis using tissue

velocity and speckle-tracking // JACC Cardiovasc. Imaging. – 2010. – № 2. – P. 121–131.

30. Barmeyer A.A., Stork A., Muellerleile K. et al. Contrast-enhanced cardiac MR imaging in the detection of reduced coronary flow velocity reserve // Radiology. – 2007. – № 2. – P. 377–385.

31. Baroncini L.A. Short-term risk stratification with accelerated high-dose dipyridamole stress echocardiography: follow-up into 301 consecutive outpatients // J. Am. Soc. Echocardiogr. – 2007. – № 3. – P. 253–256.

32. Bax J.J. Non-invasive imaging for the detection of coronary artery disease // Ned. Tijdschr. Geneeskd. – 2007. – № 14. – P. 799–804.

33. Beleslin B., Ostojic M., Djordjevic-Dikic A. et al. The value of fractional and coronary flow reserve in predicting myocardial recovery in patients with previous myocardial infarction // Eur. Heart J. – 2008. – № 21. – P. 2617–2624.

34. Ben-Haim S., Kupzov E., Tamir A. et al. Changing patterns of abnormal vascular wall F-18 fluorodeoxyglucose uptake on follow-up PET/CT studies // J. Nucl. Cardiol. – 2006. – № 6. – P. 791–800.

35. Berman D.S., Hachamovitch R., Shaw L.J. et al. Roles of nuclear cardiology, cardiac computed tomography, and cardiac magnetic resonance: Noninvasive risk stratification and a conceptual framework for the selection of noninvasive imaging tests in patients with known or suspected coronary artery disease // J. Nucl. Med. – 2011. – № 2. – P. 287–318.

36. Bhan A., Kapetanakis S., Rana B.S. et al. Real-time three-dimensional myocardial contrast echocardiography: is it clinically feasible? // Eur. J. Echocardiogr. – 2008. – № 6. – P. 761–765.

37. Bruining N., Roelandt J.R., Palumbo A. et al. Reproducible coronary plaque quantification by multislice computed tomography // Catheter Cardiovasc. Interv. – 2007. – № 6. – P. 857–865.

38. Burgstahler C., Beck T., Reimann A. et al. Diagnostic accuracy of multislice computed tomography for the detection of coronary artery disease in diabetic patients // J. Diabetes Complications. – 2007. – № 2. – P. 69–74.

39. Burwash I.G., Lortie M., Pibarot P. et al. Myocardial blood flow in patients with low-flow, low-gradient aortic stenosis: differences between true and pseudo-severe aortic stenosis. Results from the multicentre TOPAS (Truly or Pseudo-Severe Aortic Stenosis) study // Heart. – 2008. – № 12. – P. 1627–1633.

40. Cademartiri F., La Grutta L., Palumbo A. et al. Non-invasive visualization of coronary atherosclerosis: state-of-art // J. Cardiovasc. Med. – 2007. – № 3. – P. 129–137.

41. Chan J., Khafagi F., Young A.A. et al. Impact of coronary revascularization and transmural extent of scar on regional left ventricular remodeling // Eur. Heart J. – 2008. – № 13. – P. 1608–1617.

42. Chaowalit N., Arruda A.L., McCully R.B. et al. Dobutamine stress echocardiography in patients with diabetes mellitus: enhanced prognostic prediction using a simple risk score // J. Am. Coll. Cardiol. – 2006. – № 5. – P. 1029–1036.

43. Chandarana M.J., Srichai MB. Evaluation of myocardial abnormalities and ischemia // Radiol. Clin. North Am. – 2010. – № 4. – P. 771–782.

44. Cheitlin M.D., Armstrong W.F., G.P. Aurigemma et al. ACC/AHA/ASE 2009 Guideline update for the clinical application of echocardiography: summary article– N.Y., 2009: Режим доступа: http:// circ.ahajournals.org/cgi/reprint/10899/1251.

45. Ciampi Q., Pratali L., Citro R. et al. Identification of responders to cardiac resynchronization therapy by contractile reserve during stress echocardiography // Eur. J. Heart Fail. – 2009. – № 5. – P. 489–496.

46. Cortigiani L., Sicari R., Bigi R. et al. Usefulness of stress echocardiography for risk stratification of patients after percutaneous coronary intervention. // Am. J. Cardiol. – 2008. – № 9. – P. 1170–1174.

47. Cortigiani L., Bigi R., Sicari R. et al. Prognostic implications of dipyridamole or dobutamine stress echocardiography for evaluation of patients > or =65 years of age with known or suspected coronary heart disease // Am. J. Cardiol. – 2007. – № 11. – P. 1491–1495.

48. Cortigiani L., Rigo F., Sicari R. et al. Prognostic correlates of combined coronary flow reserve assessment on left anterior descending and right coronary artery in patients with negative stress echocardiography by wall motion criteria // Heart. – 2009. – № 17. – P. 1423–1428.

49. Cosyns B., Lancellotti P., Van Camp G. et al. Head to head comparison of transesophageal and transthoracic contrast-enhanced echocardiography during dobutamine administration for the detection of coronary artery disease // Int. J. Cardiol. – 2008. – № 1. – P. 105–110.

50. Cury R.C., Nieman K., Shapiro M.D. et al. Comprehensive cardiac CT study: evaluation of coronary arteries, left ventricular function, and myocardial perfusion – is it possible? // J. Nucl. Cardiol. – 2007. – № 2. – P. 229–243.

51. Dall'Armellina E., Morgan T.M., Mandapaka S. et al. Prediction of cardiac events in patients with reduced left ventricular ejection fraction with dobutamine cardiovascular magnetic resonance assessment of wall motion score index.// J. Am. Coll. Cardiol. – 2008. – № 4. – P. 279–286.

52. Dawson D., Kaul S., Peters D. et al. Prognostic value of dipyridamole stress myocardial contrast echocardiography: comparison with single photon emission computed tomography // J. Am. Soc. Echocardiogr. – 2009. – №8. – P. 954–960.

53. De Kemp R.A., Yoshinaga K., Beanlands R.S. Will 3-dimensional PET-CT enable the routine quantification of myocardial blood flow? // J. Nucl. Cardiol. – 2007. – № 3. – P. 380–397.

54. Dehmeshki J., Ye X., Amin H. et al. Volumetric quantification of atherosclerotic plaque in CT considering partial volume effect // IEEE Trans. Med. Imaging. – 2007. – № 3. – P. 273–282.

55. Di Carli M.F., Dorbala S. Cardiac PET-CT// J. Thorac. Imaging. – 2007. – № 1. – P. 101–106.

56. Di Carli M.F., Dorbala S., Meserve J. et al. Clinical myocardial perfusion PET/CT // J. Nucl. Med. – 2007. – № 5. – P. 783–793.

57. Di Cesare E., Battisti S. Intravascular coronary ultrasound imaging and dobutamine stress magnetic resonance imaging in patients with atypical chest pain not suitable for stress echocardiography // Am. J. Cardiol. – 2011. – № 1. – P. 175–182.

58. Di Cesare E., Battisti S., Riva A. et al. Safety and feasibility of dipyridamole stress echocardiography in patients with implantable cardioverter defibrillators // JAMA. – 2010 . – № 1. – P. 229–241.

59. Dipchand A.I., Bharat W., Manlhiot C. et al. A prospective study of dobutamine stress echocardiography for the assessment of cardiac allograft vasculopathy in pediatric heart transplant recipients // Pediatr. Transplant. – 2008. – № 5. – P. 570–576.

60. Elhendy A., Windle J., Porter T.R. et al. Safety and feasibility of dobutamine stress echocardiography in patients with implantable cardioverter defibrillators // Am. J. Cardiol. – 2009. – №7. – P. 975–977.

61. Erne P., Schoenenberger A.W., Burckhardt D. et al. Effects of percutaneous coronary interventions in silent ischemia after myocardial infarction: the SWISSI II randomized controlled trial // JAMA. – 2007. – № 18. – P. 1985–1991.

62. Fischhach R., Juergens K.U., Ozgun M. et al. Assessment of regional left ventricular function with multidetector-row computed tomography versus magnetic resonance imaging // Eur. Radiol. – 2007. – № 17. – P. 1009–1017.

63. Fujimoto H., Honma H., Ohno T. et al. Longitudinal Doppler strain measurement for assessment of damaged and/or hibernating myocardium by dobutamine stress echocardiography in patients with old myocardial infarction // J. Cardiol. – 2010. – № 3. – P. 309 –316.

64. Fujino M., Kanzaki H., Tanaka J. et al. Dobutamine stress echocardiography unmasks acute worsening of mitral regurgitation with latent left ventricular outflow tract obstruction behind diastolic heart failure in hypertensive heart disease // Intern. Med. – 2009. – № 2. – P. 95–99.

65. Funabashi N., Misumi K., Ohnishi H. et al. Characterization and morphology of atherosclerotic plaque of coronary arteries: utility of electron-beam tomography to detect non-calcified plaque: a comparison with conventional coronary angiography and intravascular ultrasound // Int. J. Cardiol. – 2007. – № 1. – P. 108–113.

66. Gaemperli O., Schepis T., Valenta I. et al. Cardiac image fusion from stand-alone SPECT and CT: clinical experience // J. Nucl. Med. – 2007. – № 5. – P. 696–703.

67. Gallagher K.P., Matsuzaki M., Osakada G. et al. Effect of exercise on the relationship between myocardial blood flow and systolic wall thickening in dogs with acute coronary stenosis // Circ. Res. – 1983. – V. 52. – P. 716 – 729.

68. Gani F., Jain D., Lahiri A.The role of cardiovascular imaging techniques in the assessment of patients with acute chest pain // Nucl. Med. Commun. – 2007. – № 6. – P. 441–449.

69. Garcia-Carrasco M. Lack of subclinical myocardial ischaemia in Mexican patients with systemic lupus erythematosus without traditional risk factors for coronary artery disease // Lupus. – 2007. – № 4. – P. 298–301.

70. Geleijnse M.L. Dobutamine stress echocardiography for the detection of coronary artery diseasein women // Am. J. Cardiol. – 2007. – № 5. – P. 714–717.

71. Geleijnse M.L., Krenning B.J., van Dalen B.M. Factors affecting sensitivity and specificity of diagnostic testing: dobutamine stress echocardiography // J. Am. Soc. Echocardiogr. – 2009. – №11. – P.1199–1208.

72. Gershlick A.H. Role of non-invasive imaging in the management of coronary artery disease: an assessment of likely change over the next 10 years. A

report from the British Cardiovascular Society Working Group // Heart. – 2011. – № 4. – P. 423–431.

73. Govind S.C., Gopal A.S., Netyö A. et al. Quantification of low-dose dobutamine stress using speckle tracking echocardiography in coronary artery disease // Eur. J. Echocardiogr. – 2009. – № 5. – P. 607–612.

74. Hecker T., De Pasquale C.G., Perry R. et al. Side effects of high-dose dobutamine are not prevented by normal saline infusion in dobutamine stress echocardiography // Echocardiography. – 2008. – № 7. – P. 712–716.

75. Ho J., FitzGerald S., Cannaday J. et al. Relation of aortic valve calcium to myocardial ischemic perfusion in individuals with a low coronary artery calcium score // Am. J. Cardiol. – 2007. – № 11. – P. 1535–1537.

76. Hovland A., Bjørnstad H., Prytz J. et al. Feasibility of using tissue Doppler velocities in stress echo during upright bicycle exercise // Echocardiography. – 2009. – № 9. – P. 1041–1049.

77. Ioannides M., Yiangou K., Christodoulides T. et al. Acute myocardial infarction during a dobutamine stress echocardiography, in a patient with angiographically normal coronaries // Int. J. Cardiol. – 2008. – № 1. – P. 44–46.

78. Innocenti F., Caldi F., Tassinari I. et al. Prognostic value of exercise stress test and dobutamine stress echo in patients with known coronary artery disease // Echocardiography. – 2009. – № 1. – P. 1–9.

79. Jeetley P., Burden L., Greaves K. et al. Prognostic value of myocardial contrast echocardiography in patients presenting to hospital with acute chest pain and negative troponin // Am. J. Cardiol. – 2007. – № 10. – P. 1360–1373.

80. Jellis C.L., Jenkins C., Leano R. et al. Reduced end-systolic pressure-volume ratio response to exercise: a marker of subclinical myocardial disease in type 2 diabetes // Circ. Cardiovasc. Imaging. – 2010. – №4. – P. 443–449.

81. Jeon H.K., Shah G.A., Diwan A. et al. Lack of pathologic Q waves: a specific marker of viability in myocardial hibernation // Clin. Cardiol. – 2008. – № 8. – P. 372–377.

82. Jung P.H., Rieber J., Störk S. et al. Effect of contrast application on interpretability and diagnostic value of dobutamine stress echocardiography in patients with intermediate coronary lesions: comparison with myocardial fractional flow reserve // Eur. Heart J. – 2008. – № 20. – P. 2536–2543.

83. Kass M., Allan R., Haddad H. Diagnosis of graft coronary artery disease // Curr. Opin. Cardiol. – 2007. – № 2. – P. 139–145.

84. Kelle S., Egnell C., Vierecke J. et al. Prognostic value of negative dobutamine-stress cardiac magnetic resonance imaging // Med. Sci. Monit. – 2009. – № 10. – P. 134 –136.

85. Krenning B.J., Nemes A., Soliman O.I. et al. Contrast-enhanced three-dimensional dobutamine stress echocardiography: between Scylla and Charybdis? // Eur. J. Echocardiogr. – 2008. – № 6. – P. 757– 760.

86.LaBounty T.M., Kim R.J., Lin F.Y. et al. Diagnostic accuracy of coronary computed tomography angiography as interpreted on a mobile handheld phone device // JACC Cardiovasc. Imaging. – 2010. – №5. – P 482–490.

87. Leischik R., Dworrak B., Littwitz H. et al. Prognostic significance of exercise stress echocardiography in 3329 outpatients (5-year longitudinal study) // Int. J. Cardiol. – 2007. – № 3. – P. 297–305.

88. Lipiec P., Wejner-Mik P., Krzemińska-Pakula M. et al. // Detection of single-vessel coronary artery disease by dipyridamole stress echocardiography: no longer a problem? // Clin. Physio.l Funct. Imaging. – 2009. – 2. – P. 151–157.

89. Lu C., Lu F., Fragasso G. et al. Comparison of exercise electrocardiography, technetium-99m sestamibi single photon emission computed tomography, and dobutamine and dipyridamole echocardiography for detection of coronary artery disease in hypertensive women // Am. J. Cardiol. – 2010. – № 9. – P. 1254–1260.

90.Maskoun W., Mustafa N., Mahenthiran J. et al. Wall motion abnormalities with low-dose dobutamine predict a high risk of cardiac death in medically treated patients with ischemic cardiomyopathy // Clin. Cardiol. – 2009 . – № 7. – P. 403–409.

91.Mastouri R., Sawada S.G., Mahenthiran J. Current noninvasive imaging techniques for detection of coronary artery disease // Expert Rev. Cardiovasc. Ther. – 2010. – № 1. – P.77–91.

92.Mastouri R., Mahenthiran J., Sawada S.G. The role of stress echocardiography and competing technologies for the diagnostic and prognostic assessment of coronary artery disease // Minerva Cardioangiol. – 2009. – № 4. – P. 367–387.

93. Muto C., Gasparini M., Iacopino S. Efficacy of low-dose dobutamine stress-echocardiography to predict cardiac resynchronization therapy response (LODO-CRT) multicenter prospective study: design and rationale // Am. Heart J. – 2008. – № 4. – P. 656–661.

94. Nemes A., Leung K.Y., van Burken G. et al. Side-by-side viewing of anatomically aligned left ventricular segments in three-dimensional stress echocardiography // Echocardiography. – 2009. – № 2. – P. 189–195.

95. Nesto R.W., Kowalchuck G.J. The ischemic cascade: Temporal sequence of hemodinamic, electrocardiographic and symptomatic expression of ischemia // Am. J. Cardiol. – 1987. – № 1. – P. 23–27.

96.Ng A.C., Sitges M., Pham P.N. et al. Incremental value of 2-dimensional speckle tracking strain imaging to wall motion analysis for detection of coronary artery disease in patients undergoing dobutamine stress echocardiography // Am. Heart J. – 2009 . – № 5. – P. 836–844.

97. Ostojic M., Picano E., Beleslin B. et al. Dipyridamole-dobutamine echocardiography: a novel test for the detection of milder forms of coronary artery disease // J. Am. Coll. Cardiol. – 1994. – № 5. – P. 1115–1122.

98. Ovrehus K.A., Munkholm H., Bøttcher M. et al. Coronary computed tomographic angiography in patients suspected of coronary artery disease: impact of observer experience on diagnostic performance and interobserver reproducibility // J. Cardiovasc. Comput .Tomogr. – 2010. –№3. – P. 186–194 .

99. Paraskevaidis I.A., Bistola V., Ikonomidis I. et al. Usefulness of dobutamine-induced changes of the two-dimensional longitudinal deformation

predict clinical and neurohumoral improvement in men after levosimendan treatment in acutely decompensated chronic heart failure // Am J Cardiol. – 2008. – № 9. – P. 1225–1229.

100. Peteiro J., Bouzas-Mosquera A., Pazos P. et al. Prognostic value of exercise echocardiography in patients with left ventricular systolic dysfunction and known or suspected coronary artery disease // Am. Heart J. – 2010. – №2. – P. 301–307.

101. Picano E. Current state of stress echocardiography // Cardiol. Clin. – 2007. – № 8. – P. 1231–1243.

102. Pundziute G., Schuijf J.D., Jukema J.W. et al. Prognostic value of multislice computed tomography coronary angiography in patients with known or suspected coronary artery disease // J. Am. Coll. Cardiol. – 2007. – № 1. – P. 62–70.

103. Ramos M., DePasquale E., Coplan N.L. Assessment of myocardial viability: review of the clinical significance // Rev. Cardiovasc. Med. – 2008. – № 4. – P. 225–231.

104. Rieber J., Meissner O., Babaryka G. et al. Diagnostic accuracy of optical coherence tomography and intravascular ultrasound for the detection and characterization of atherosclerotic plaque composition in ex-vivo coronary specimens: a comparison with histology // Coron. Artery Dis. – 2006. – № 5. – P. 425–430.

105. Rist C., Johnson T.R., Becker A. et al. Dual-source cardiac CT imaging with improved temporal resolution: Impact on image quality and analysis of left ventricular function // Radiol. – 2007. – № 4. – P. 287–290.

106. Rodgers G.P., Ayanian J.Z., Balady G. et al. American College of Cardiology/American Heart Association. Clinical Competence statement on stress testing: a report of the American College of Cardiology/American Heart Association/ American College of Physicians – American Society of Internal Medicine Task Force on Clinical Competence // J. Am. Coll. Cardiol. – 2011. – № 8. – P. 741–751.

107. Saad M., Toelg R., Khattab A.A. et al. Determination of haemodynamic significance of intermediate coronary lesions using three-dimensional coronary reconstruction // EuroIntervention. – 2009. – №5. – P. 573–579.

108. Sadeghian H., Majd-Ardakani J., Lotfi-Tokaldany M. et al. // Comparison between dobutamine stress echocardiography and myocardial perfusion scan to detect viable myocardium in patients with coronary artery disease and low ejection fraction // Hellenic J. Cardiol. – 2009. – №1. – P. 45–51.

109. Sampson U.K., Dorbala S., Limaye A.et al. Diagnostic accuracy of rubidium-82 myocardial perfusion imaging with hybrid positron emission tomography/computed tomography in the detection of coronary artery disease // J. Am. Coll. Cardiol. – 2007. – № 10. – P. 1052–1058.

110. Sans S., Kesteloot D. On behalf of the Task Force. The burden of cardiovascular diseases mortality in Europe. Task Force of the European Society of Cardiology on Cardiovascular Mortality and Morbidity Statistics in Europe // Eur. Heart J. – 2010. – № 18. – P. 1231–1241.

111. Saura D., Peñafiel P., Morales A. t al. Transient global amnesia after dobutamine-atropine stress echocardiography // Eur. J. Echocardiogr. – 2008. – № 4. – P. 567–568.

112. Schiller N.B., Shah P.M., Crawford M.et al. Recommendations for quantitation of the left ventricle by tow-dimensional echocardiography // J. Am. Soc. Echocardiogr. – 1989. – № 2. – P. 358–367.

113. Shaikh K., Chang S.M., Peterson L.Safety of contrast administration for endocardial enhancement during stress echocardiography compared with noncontrast stress// Am. J. Cardiol. – 2008. – № 11. – P. 1444–1450.

114. Sharma R., Pellerin D. Stress echocardiogaphy: a useful test for assessing cardiac risk in diabetes // Vasc. Health Risk Manag. – 2009. – № 1. – P. 1–7.

115. Sicari R., Nihoyannopoulos P., Evangelista A. European Association of Echocardiography. Stress Echocardiography Expert Consensus Statement–

Executive Summary: European Association of Echocardiography (EAE) (a registered branch of the ESC) // Eur. Heart J. – 2009. – № 3. – P. 278–289.

116. Sicari R., Rigo F., Cortigiani L. et al. Additive prognostic value of coronary flow reserve in patients with chest pain syndrome and normal or near-normal coronary arteries // Am. J. Cardiol. – 2009. – № 5. – P. 626–631.

117. Skolnick A.H., Michelin K., Nayar A., Fisher D., Kronzon I. Transient apical ballooning syndrome precipitated by dobutamine stress testing // Ann. Intern. Med. – 2009. – № 7. – P. 501–502.

118. Takemura A., Suzuki A., Inaba R. et al.Utility of coronary MR angiography in children with Kawasaki disease // Am. J. Roentgenol. – 2007. – № 6. – P. 534–539.

119. Tuccillo B., Muto C., Iengo R.et al. Presence of left ventricular contractile reserve, evaluated by means of dobutamine stress-echo test, is able to predict response to cardiac resynchronization therapy // J. Interv. Card. Electrophysiol. – 2008. – № 2. – P. 121–126.

120. Uznańska B., Plewka M., Wierzbowska-Drabik K. et al. Early prediction of ventricular recovery in Takotsubo syndrome using stress and contrast echocardiography // Med. Sci. Monit. – 2009. – № 6. – P. 89–94.

121. Vaidyanathan L., Anand N. Dobutamine-induced complete heart block // Stead. South Med. J. – 2008. – № 10. – P. 1038–1042.

122. Varga A., Kraft G., Lacatos F. et al. Complications during pharmacological stress echocardiography: a video-case series // N.Y., 2005. – Режим доступа: http://www.cardiovascularultrasound.com/ content /3/1/25.

123. Walimbe V., Garcia M., Lalude O. et al. Quantitative real-time 3-dimensional stress echocardiography: a preliminary investigation of feasibility and effectiveness // J. Am. Soc. Echocardiogr. – 2007. – № 1. – P. 13–22.

124. Wilensky R.L., Song H.K., Ferrari V.A. Role of magnetic resonance and intravascular magnetic resonance in the detection of vulnerable plaques // J. Am. Col. Cardiol. – 2011. – № 1 (Suppl.). – C. 48–56.

125. Yanik A., Yetkin E., Senen K. et al. Value of dobutamine stress echocardiography for diagnosis of coronary artery disease in patients with left bundle branch blockage // Coron. Artery Dis. – 2010. – № 7. – P. 545–548.

126. Yao S., Bangalore S., Ahuja A. Stress echocardiography: risk stratification, prognosis, patient outcomes and cost-effectiveness // Minerva Cardioangiol. – 2009. – № 3. – P. 15–31.

127. Yoshitani H., Takeuchi M., Mor-Avi V. et al. Comparative diagnostic accuracy of multiplane and multislice three dimensional dobutamine stress echocardiography in the diagnosis of coronary artery disease // J. Am. Soc. Echocardiogr. – 2009. – № 5. – P. 437–442.

128. Yoon S.R., Jung A.Y., Choi S.H. et al. Anomalous double right coronary arteries: characteristic multidetector-row computed tomography findings // J. Comput. Assist. Tomogr. – 2010. – № 5. – P. 666-669.

129. Yu X., Hashimoto I., Ichida F. Dipyridamole stress ultrasonic myocardial tissue characterization in patients with Kawasaki disease // J. Am. Soc. Echocardiogr. – 2011. – № 2. – P. 232–240.

130. Zhu H., Hozumi T., Takemoto Y. et al. Estimation of myocardial ischemia by diastolic strain analysis in exercise stress echocardiography: comparison with exercise thallium-201 single photon emission computed tomography // J. Cardiol. – 2011. – №2. – P. 165–172.

131. Zilberman M.V., Goya G., Witt S.A. Dobutamine stress echocardiography in the evaluation of young patients with Kawasaki disease // Pediatr. Cardiol. – 2009. – № 4. – P. 338–343.